日消外会誌　26（9）：2347～2351，1993年

血液透析患者の肝細胞癌に対する肝切除術6例の検討

名古屋大学第2外科，名古屋記念病院外科*

原田　明生　　中尾　昭公　　野浪　敏明　　小林　裕幸
丸山　浩高　　末永　昌宏*　　高木　　弘

維持血液透析中の肝細胞癌患者6例に対して施行した肝切除について検討した．全例男性で平均年齢52歳，3例が慢性肝炎，3例が肝硬変を併存していたが肝機能は全例良好であった．術中の出血量は平均1,465gであったが血圧の変動が大きく，とくにPringle法による全肝血行遮断を行った2例では最高血圧が70mmHg台まで下降した．術中術後の循環動態の管理にスワンガンツカテーテルの留置とcatecholamineの微量投与が有用であった．3例が術後第1病日に，他の3例が第2病日に凝固酵素阻害剤を用いて血液透析を行った．全例1週間前後で透析施設へ転院したが，腹部難治感染性瘻孔を形成した1例と再発に対して肝動注化学療法を行った1例が重篤な出血性胃炎を発症した．全例1年以上生存したが，4例が合併症を併発して死亡した．血液透析患者に対しても肝切除は安全に行いうるが，侵襲を最小限にする配慮と消化管出血に対する注意が必要である．

Key words: hemodialysis patient, hepatocellular carcinoma, partial hepatectomy

はじめに

近年肝切除術は確立された術式となりつつあるが，高度肝障害例や重篤な合併症を有する症例ではときに術後経過不良例もありその適応と管理に厳重な対応が必要である．

慢性腎不全に対する血液透析患者は年々増加しておりまた長期生存例も著増しているが，一方，ウイルス肝炎の罹患率がきわめて高率であることが報告されており[1]，今後治療対象となる肝細胞癌（以下HCC）症例は増加するものと思われる．今回HCCの治療として肝障害を有する血液透析患者の肝切除術6例を経験したので，その病態の特徴について報告する．

症　例

1．術前の臨床像

対象は1986年3月から1992年6月までに教室で施行したHCCに対する肝切除309例のうち術前から慢性腎不全に対して血液透析を受けていた6例である．全例男性で年齢は平均52.2歳，4例に慢性腎不全の基礎疾患として中等度以上の糖尿病を合併していた．血液透析導入からの期間は最長6年，最短1週で平均1年6か月と比較的短期間の症例が多かった．肝炎ウイルスマーカーは1例がHBs抗原およびHBe抗原陽性，3例がHCV抗体陽性で，他の2例はHCV抗体開発以前の症例で非A非B型肝炎例であった．肝機能はICG血中消失率（KICG）平均0.186min^{-1}，ヘパプラスチンテスト平均118%，血清アルブミン値平均3.85g/dlといずれも正常域内にあり，KICGおよびヘパプラスチンテストは同期間のHCC肝切除309例の平均値（0.134±0.048min^{-1}，83.8±21.5%）と比較して有意に良好であった（$p<0.01$，t検定）．腫瘍の占居部位は全例右葉で，単発が3例で多発が3例であった（**Table 1**）．

Table 1　Clinical data of 6 cases.

Case	Age	Sex	Underlying disease	Duration of hemodialysis	Serology	KICG (min^{-1})	Hpt. (%)	Alb. (g/dl)
1. KM	52	male	diabetes mellitus	1Y	NANB	0.187	120	3.4
2. OT	51	male	diabetes mellitus	1Y2M	NANB	0.225	105	3.7
3. NK	56	male	diabetes mellitus	7M	HCV(+) HBsAb (+)	0.150	135	3.9
4. HH	36	male	——	6Y	HBsAg (+) HBeAb (+)	0.269	107	4.5
5. HY	55	male	——	1W	HCV(+)	0.169	108	3.4
6. NT	63	male	diabetes mellitus	2M	HCV(+)	0.118	133	4.2
mean ±SD	52.2 ±9.0			1Y6M		0.186 ±0.054	118 ±13	3.85 ±0.44

2．肝切除

肝切除術式は症例1が拡大右葉切除，症例2が前区域切除で他の4例は部分切除であった．出血量は平均1,465g，輸血量は平均1,223gであった．部分切除例で

＜1993年5月11日受理＞別刷請求先：原田　明生
〒466　名古屋市昭和区鶴舞町65　名古屋大学医学部第2外科

Fig. 1 Operative procedures and intraoperative data of 6 cases.

Case	Location of HCC	Procedure	Blood loss (g)	Blood in (g)	Time (min)	Hepatic vascular occlusion	Complication
1		Hr 2+(P,A,m)	2000	2400	410	——	hypotension
2		Hr 1 (A)	3100	1900	418	partial + total	——
3		HrO (A)	1030	400	440	partial	hypotension
4		HrO (A)	1110	800	328	total	hypotension
5		HrO (P)	1052	390	285	total	hypotension
6		HrO (P.A)	500	0	215	partial	——
	mean ±SD		1465 ±936	1223 ±935	349 ±89		

は出血量は1,110g以下であったが術前より貧血があり，また術中循環動態の維持のため3例に輸血が行われた．出血量軽減のため肝切離操作に際してPringle法による全肝血行遮断[2]を2例に，右片葉のみの遮断を2例に，また全肝と右片葉遮断の併用を1例に行った．全例術中の血圧変動が大きく，4例で一時的に最高血圧が90mmHg以下の低血圧となった(**Fig. 1**)．全肝血行遮断を行った3例のうち症例4と5では遮断により最高血圧が60～70mmHg台まで低下した．一方症例2，3，6における片葉遮断中には大きな血圧変動を認めなかった．

術中からスワンガンツカテーテル[3]を留置して心係数を測定した2例はともに低値を示していた．術後の心係数を測定しえた3例ではcatecholamineの微量投与とともに十分量の補液投与により第2病日までに高値となった(**Fig. 2**)．

3．術後経過

血液透析は3例が第1病日に，ほかの3例が第2病日に凝固酵素阻害剤を用いて行われた(症例1，2はgabexate mesilate 200～300mg/h，症例3は800mg/hでいずれもheparin sodium併用，症例4，5，6はnafamostat mesilate 20～30mg/h)がとくに合併症はなかった．第2病日に血液透析が行われた症例1と6では第1病日に高カリウム血症に対してsodium polystyrene sulfonateが使用された．症例2を除いた全例に対して術中または術後にdopamine HClまたはdobutamine HCl 3μg/kg/min前後の微量持続投与が行われた．術後2日間にわたって腹腔ドレーンよりの持続出血を認めた症例1を除いて術後経過は全例順調で，持続性のビリルビン上昇もなく肝機能は安定していた．症例2，3では血液生化学検査値はほぼ正常であったが，手指振戦や軽度見当識障害などの脳症様

Fig. 2 Intra-and post-operative changes of cardiac index of 3 cases.

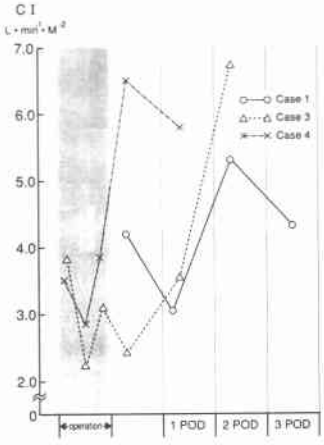

Fig. 3 Perioperative clinical courses of 6 cases.

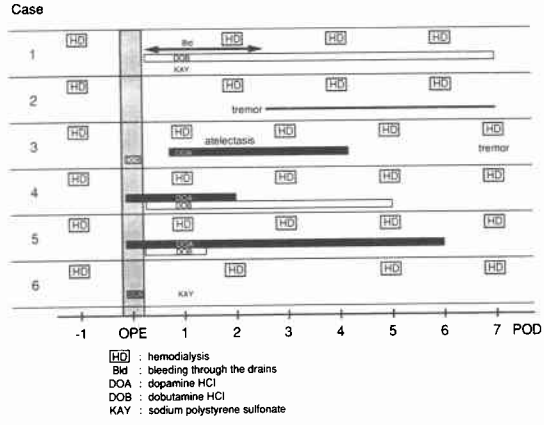

症状を一時的に認めた．全例術後1週間前後で透析施設へ転院した(**Fig. 3**)．

4．病理所見

HCCの組織学的分化度は全例中分化型であった．非癌部肝病変は3例が慢性肝炎による肝線維症，他の3例が肝硬変であったが，いずれも門脈域の細胞浸潤や肝実質の壊死などは軽度で高度の活動性肝炎の所見は認めず，また硬変の程度も軽度であった(**Table 2**)．

5．予後

全例術後1年以上生存した．死亡した4例のうち3例にHCCの再発を認めた．いずれも直接の死因は肝不全，心不全や呼吸器感染症であったが，症例1と6ではHCCの残肝再発による全身衰弱が著明であった．症例2は創部の難治感染性瘻孔治療中胃粘膜びら

Table 2 Pathological findings of HCC of 6 cases.

Case	Macroscopic Findings		Microscopic Findings		
			differenciation	type	non-tumor area
1	H_2,Vp_0,Vv_0,IM_2	T3,N0,M0,Stage III	moderately	trabecular	chronic hepatitis with mild fibrosis
2	H_S,Vp_0,Vv_0,IM_0	T2,N0,M0,Stage II	moderately	trabecular	chronic hepatitis with advanced fibrosis
3	H_S,Vp_0,Vv_0,IM_1	T3,N0,M0,Stage III	moderately	trabecular	cirrhosis
4	H_S,Vp_0,Vv_0,IM_0	T2,N0,M0,Stage II	moderately	trabecular	cirrhosis
5	H_S,Vp_0,Vv_0,IM_0	T2,N0,M0,Stage II	moderately	pseudoglandular	chronic hepatitis with advanced fibrosis
6	H_1,Vp_1,Vv_0,IM_1	T3,N0,M0,Stage III	moderately	trabecular	cirrhosis

Fig. 4 Long-term outcomes after partial hepatectomy of 6 cases.

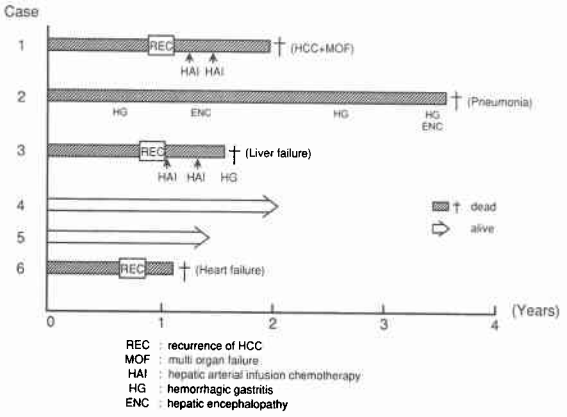

ん出血によりショックに陥り血清ビリルビン値25mg/dl まで上昇したが，生血輸血および血漿交換により救命しえた．その後も脳症発現，出血性胃炎を繰り返した後肺炎にて死亡した．症例 3 は残肝再発に対して肝動注化学療法を施行したが出血性胃炎を発症し，治療の効なく肝不全に陥り死亡した（**Fig. 4**）．

考　察

C 型肝炎診断法の進歩により，血液透析患者のウイルス肝炎，とくに C 型肝炎の罹患率がきわめて高率であることが明らかとなって来た[1]．すなわち血液透析患者は HCC の high risk group であり，今後長期生存例の増加につれて治療，手術対象となる HCC 症例もますます増加するものと思われる．

今回の検討対象症例は透析歴も短くまた肝硬変例でも肝機能良好例が多かった．従来の報告例も肝機能はいずれもほぼ正常であった[4)~6)]．その理由として肝切除目的の入院のため種々の合併症を有する長期透析患者や高度肝障害患者が除外されたことも考えられるが，また血液透析患者の HCV 抗体陽性例では重篤あるいは進展した肝障害例が少ないとの報告[7)]もある．教室では中等度肝障害症例に対しても積極的に肝切除を行っているが，肝機能良好例の術後経過は良好であり，とくに血液透析患者において手術適応を考慮するうえで肝機能は重要な因子と思われる．

一般に血液透析患者の手術では体血圧の変動が大きく，その管理にしばしば難渋することがある．今回の症例でも比較的小範囲の肝切除，中程度以下の出血例でも同様の傾向がみられた．とくに全肝血行遮断時における血圧低下は特徴的であった．肝切除操作における出血量軽減のための全肝血行遮断はしばしば用いられる有用な方法であり，一般に血圧や肝機能に及ぼす影響は一定の時間内では軽微とされている．しかし血液透析患者では前述のような特徴があるため，とくに遮断を反復して行う必要がある場合には可能であれば片葉血行遮断を行うか遮断以外の手段を用いるべきと考える．スワンガンツカテーテルを用いて心係数を測定した症例では術中低値であり術後上昇していた．われわれは肝硬変肝切除後の全身血行動態の特徴を明らかにし[8)]，さらに残存肝機能に及ぼす hyperdynamic circulation の意義を強調してきた[9)]．今回の検討から血液透析患者では術後早期からの hyperdynamic な管理は一般症例に比べてかなり難しいと思われ，その点からもスワンガンツカテーテル留置による循環動態の把握と catecholamine 投与はきわめて有用と考える．

術前日および術後の血液透析は凝固酵素阻害剤である nafamostat mesilate または gabexate mesilate を用いて行ったが，出血傾向その他の合併症は全く認めなかった．糖尿病を合併した 2 例に脳症様症状がみられたが血清 GOT, GPT, ビリルビン，アンモニア等は異常高値ではなかった．肝右葉切除後に同様の症状を認めた糖尿病合併症例の報告もあり[4)]，本病態に特有の可能性もある．その機序として肝機能障害によるアミノ酸代謝低下と腎排泄障害に加えて，術後や糖尿病による末梢組織での異化亢進との関連が指摘されているが，今後さらに解明が必要である．

非癌部の病理組織所見では肝硬変例でも進行した所見は乏しく良好な肝機能に一致する組織像であった．血液透析患者の C 型肝炎例の肝生検組織像では活動性，進行性の所見に乏しいとの報告[10)]もあり，興味ある結果と考えられた．

長期予後をみると 3 例に HCC が再発し全例が死亡していた．いずれも再発やそれに対する治療の影響に

よる全身衰弱や消化管出血が死亡に関与していた．教室ではHCCの術後再発予防対策として積極的に肝動注化学療法を行い有効性を認めており[11]，さらに切除不能例や再発例にも施行しているがまれに胃炎，胃潰瘍などを併発することがある．一般に血液透析患者では消化管出血を発症しやすく，しばしば難治性，重篤となる．また肝硬変，門脈圧亢進症に伴う胃粘膜病変，いわゆるportal hypertensive gastropathyが近年注目されている[12]．症例3は胃炎からの少量持続性出血を契機に死亡したが，剖検では胃前庭部のびらんを認めた．したがって血液透析患者に対しては持続動注療法の適用は慎重にすべきと思われる．また透析患者の消化管出血については通常の内服治療に抵抗性のことが多いため，その対策として注意深い観察による発症の早期診断と絶食などの処置が必要である．このように術後はHCC再発のみでなく全身状態の管理にも十分留意することが予後の改善に重要である．

以上今回報告した6例は幸い全例耐術したが，詳細に検討すると血液透析患者特有の病態と問題点を有していた．それらを十分に把握して可能なかぎり侵襲を最小限にする術式を選択するとともに，とくに以下の点に留意することによりHCCに対する肝切除は安全に施行しうると考える．①肝血行遮断は片葉遮断が望ましい．②スワンガンツカテーテルの留置およびcatecholamineの投与を積極的に考慮する．③上部消化管出血に対して厳重な注意を払う．

稿を終わるにあたり，貴重な症例を紹介して頂くとともに肝炎について御教示頂いた衆済会増子記念病院増子和郎先生ならびにスタッフの皆様に深謝致します．

文　献

1) Oguchi H, Miyasaka M, Tokunaga S et al: Hepatitis virus infection (HBV and HCV) in eleven Japanese hemodialysis units. Clin Nephrol 38：36—43, 1992
2) Pringle JH: Notes on the arrest of hepatic hemorrhage due to trauma. Ann Surg 48：541—549, 1908
3) Ganz W, Donoso R, Marcus HS et al: A new technique for measurement of cardiac output by thermodilution in man. Am J Cardiol 27：392—396, 1971
4) 津田三郎，丸川征四郎，安藤達也ほか：肝右葉切除術が行われた慢性腎不全患者の術後治療経験．ICUとCCU 12：239—245, 1988
5) 添田耕司，小高通夫，小林弘忠ほか：透析患者の悪性腫瘍—肝細胞癌—．臨透析 4：1627—1630, 1988
6) Nishizaki T, Kanematsu T, Matsumata T et al: Maintenance hemodialysis poses few limitations for liver surgery. Int Surg 74：101—103, 1989
7) 藤山重俊，川野真一，佐藤辰男：透析患者とHCV．臨床医 18：575—577, 1992
8) 原田明生：肝切除術後の全身血行動態に関する臨床的研究—特に肝硬変併存症例について—．日外会誌 86：62—72, 1985
9) Nonami T, Asahi K, Harada H et al: Effect of hyperdynamic circulatory support on hepatic hemodynamics, oxygen supply and demand after massive hepatectomy. Surgery 109：277—283, 1991
10) Gilli P, Cavazzini L, Stabellini N et al: Histological features of non-A,non-B hepatitis in hemodialysis patients. Nephron 61：296—297, 1992
11) Nonami T, Isshiki K, Katoh H et al: The potential role of postoperative hepatic artery chemotherapy in patients with high-risk hepatomas. Ann Surg 213：222—226, 1991
12) Iwao T, Toyonaga A, Sumino M et al: Portal hypertensive gastropathy in patients with cirrhosis. Gastroenterology 102：2060—2065, 1992

Partial Hepatectomy for Hepatocellular Carcinoma in 6 Hemodialysis Patients

Akio Harada, Akimasa Nakao, Toshiaki Nonami, Hiroyuki Kobayashi, Hirotaka Maruyama, Masahiro Suenaga* and Hiroshi Takagi
Department of Surgery II, Nagoya University School of Medicine
*Department of Surgery, Nagoya Memorial Hospital

Six cases of partial hepatectomy for hepatocellular carcinoma (HCC) in hemodialysis patients are presented. All patients were male and the mean age was 52 years. Three patients had associated chronic hepatitis and the other 3 had liver cirrhosis, but liver function had not greatly deteriorated. The systemic pressure fluctuated sharply during the operation, especially in two patients with total hepatic vascular occlusion. Catheterization with

a Swan-Ganz catheter and microinfusion of catecholamine were very effective for management of the intra- and post-operative circulatory status. Hemodialysis was performed without any problems using anti-coagulants, and all patients were transferred to dialysis centers about a week after the operation. Two patients had severe hemorrhagic gastritis, one with a chronic infectious fistula and the other was on hepatic arterial infusion chemotherapy. All patients survived for more than 1 year after the operation but 4 patients died. Three of the 4 patients who died had associated recurrent HCC. We conclude that partial hepatectomy in a hemodialysis patient may be performed successfully under careful management with due care for minimal operative invasion and prevention of gastrointestinal bleeding.

Reprint requests: Akio Harada Department of Surgery II, Nagoya University School of Medicine
65 Tsurumai-cho, Showa-ku, Nagoya, 466 JAPAN