日消外会誌　26（9）：2352～2356，1993年

腹壁に直接浸潤し潰瘍を形成した肝内胆管癌の1例

香川医科大学第1外科
松下耕太郎　合田　文則　若林　久男
前場　隆志　田中　聰

直接浸潤により前腹壁に広範な硬結と潰瘍を形成した64歳の男性の肝内胆管癌を経験した．

肝十二指腸間膜を中心とする広範なリンパ節転移と右前区域肝管への浸潤のために試験開腹に終わり，感染のために，術後3週間目で内瘻化チューブの抜去を余儀なくされたが，その後，肝門部方向への癌の進展は緩徐で黄疸の発現はなく，一方で，肝鎌状靱帯から前腹壁への直接浸潤による硬結，腫瘤と癌性潰瘍を形成しながら術後1年8か月に癌死した．

組織学的には高分化型小管状腺癌であり，腹壁腫瘍に対して放射線療法，温熱療法および内胸動脈内注入化学療法を行っているが，認むべき効果は得られていない．

腹壁皮膚に達する肝内胆管癌の腹壁浸潤例の報告は，文献上きわめてまれで，本邦では1例の報告があるのみである．

Key word：abdominal wall invasion of cholangiocellular carcinoma

I　緒　言

われわれは試験開腹後に前腹壁への直接浸潤によって進行性の硬結，腫瘤，潰瘍を形成しながらも，肝門部への進展が緩徐で，試験開腹術後1年8か月にわたって無黄疸で経過するという，興味ある進展形式を示した肝内胆管癌の1例を経験したので報告する．

II　症　例

患者：64歳，男性

主訴：発熱

家族歴：特記すべきことはない．

既往歴：35歳の時に胆石症で胆嚢摘出術を受けた．62歳の時に右眼水晶体脱臼で手術を受けた．輸血の既往はない．

現病歴：1991年3月に近医で腹部超音波検査を受け，左腎に腫瘤があることを指摘され，5月に当院泌尿器科に入院した．精査中に原因不明の発熱が出現し，肝内胆管の拡張が認められたために，腫瘍あるいは肝内結石を疑われて当科に紹介された．

経過：

1）初回入院：体格中等度，眼瞼結膜に貧血なく，眼球結膜に軽度黄染を認める．皮膚に黄染はなく，表在リンパ節の腫脹はなく，胸腹部に異常は認めなかった．超音波検査とcomputed tomography（CT）検査で，肝外側区に胆管拡張を示す所見が得られたが，明らかな腫瘤像は認めなかった（**Fig. 1a**）．動脈造影では，中肝動脈のencasementと門脈左枝の閉塞が認められた（**Fig. 2a，b**）．血清総ビリルビン値が1.8mg/dlに上昇し，ALPが293U/l，γGTPが83U/lと若干の上昇を認めたため，経皮経肝胆管造影（PTC）およびドレナージ術（PTCD）を施行したところ，左肝管の狭窄とB2，3の拡張がみられ，B4は造影されなかった（**Fig. 3**）．右肝管および総肝管，総胆管に拡張，狭窄は認めず，肝内結石を疑う所見もなかった．血清carcinoembryonic antigen（CEA）値（EIA法）は，27ng/mlであり，ほかの腫瘍マーカーに異常を認めなかった（**Table 1**）．以上の検査から左肝管癌と診断し，開腹術を行った．なお，左腎腫瘤は画像所見と術中肉眼所見から腎細胞癌と診断された．

手術所見：1991年6月10日，手術を施行した．腫瘍は肝内側区を中心に存在し，外側区にも及び，一部は前区にまで達していた．原発性肝癌取扱い規約[1]上，腫瘍の占居部位はMLAで，肉眼上リンパ節転移が12h，$12p_1$，8a，9，13aに広範に認められた．総胆管とPTCD tubeからの胆道造影により，左肝管が著明に狭窄し，前区域枝の一部にまでおよんでいることが判明したため，根治術不能と判断し，総胆管より右肝管にT tubeを挿入して手術を終了した．腎摘除術は行わなかった．

＜1993年5月11日受理＞別刷請求先：松下耕太郎
〒761-07　香川県木田郡三木町大字池戸1750－1　香川医科大学第1外科

Fig. 1 Abdominal CT scans : a ; A scan on the first admission shows the dilatation of intrahepatic bile duct of lateral segment of liver. (May 20, 1991), b ; A scan on the second admission shows the tumor invaded the anterior abdominal wall. (May 27, 1992), c ; A scan on the third admission shows a enlargement of low CT area in the anterior abdominal wall mass. (October 12, 1992).

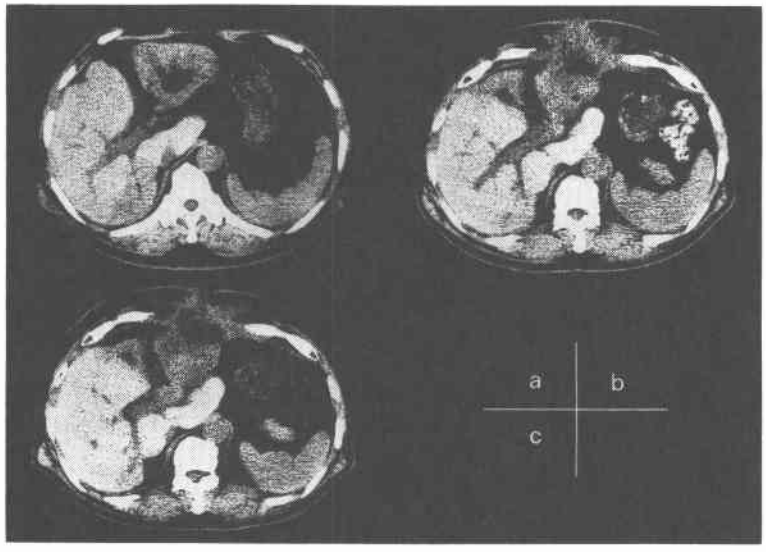

Fig. 2 Angiography shows an encasement of middle hepatic artery (a) and an occlusion of left branch of portal vein (b).

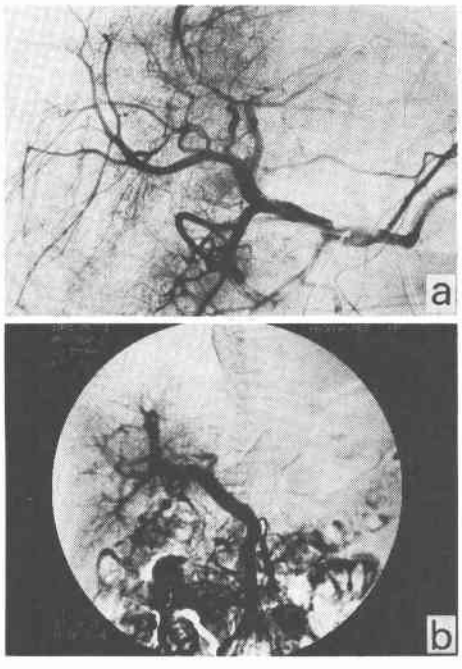

Fig. 3 PTC shows a stenosis of left hepatic duct and a dilatation of intrahepatic ducts (B2,3) of lateral segments of liver.

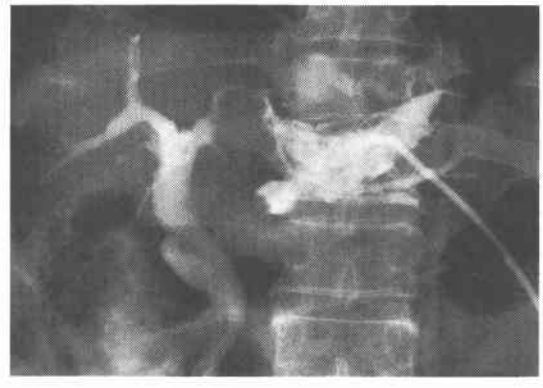

術後，外側区域に挿入した PTCD tube からの排液は少量の白色胆汁となったため，3週目に抜去した．また，T tube からの胆汁流出を遮断しても血清ビリルビン値に変動がないため，術後4週目に tube を皮下に埋没した．埋没後3週目に，同部位に皮下膿瘍が形成されたために，T tube を抜去したが，血清ビリルビン値の上昇はきたさなかった．

1991年6月30日に退院して，経過観察中のところ，

Table 1　Laboratory data on the admission

Hematorogy		Cl	104 meq/l
WBC	7,900 /μl	Ca	8.0 mg/dl
Seg	51 %	P	3.6 mg/dl
Ly	37 %	BUN	8.7 mg/dl
Mo	7 %	Cre	0.9 mg/dl
Eo	4 %	CRP	2.6 mg/dl
Bas	0 %	T. Bil.	1.8 mg/dl
RBC	430×10⁴ /μl	D. Bil.	1.3 mg/dl
Hb	13.6 g/dl	GOT	41 U/l
Ht	41.8 %	GPT	41 U/l
Plt	24.1×10⁴ /μl	ALP	293 U/l
Biochemistry		LDH	257 U/l
TP	7.8 g/dl	γ-GTP	83 U/l
ALB	3.5 g/dl	CEA	27 ng/ml
Na	141 meq/l	CA19-9	5 U/l
K	3.7 meq/l	AFP	7 ng/ml

1991年10月頃から心窩部痛が出現し，12月頃剣状突起直上の皮膚に腫瘤形成をきたし，胆管癌の腹壁への直接浸潤と診断した．1992年4月に腹壁腫瘤が増大し，黄疸は認めなかったが，疼痛が増強してきたために，5月19日に再入院した．

2）第2回入院：皮膚および眼球結膜に黄染はないが，剣状突起直上部を中心とした腹壁に，2.5cm×2.0cmの淡赤色の腫瘤があり，自発痛と圧痛を認めた(**Fig. 4a**)．CT検査では，肝左葉は腫瘍で占められており，肝鎌状間膜を介して連続性に前腹壁に腫瘍浸潤が認められた（**Fig. 1b**）．また，超音波検査でも，肝から連続性に腹壁に浸潤が認められた．血清ビリルビン値は0.7mg/dlであったが，CEA値は32ng/mlに上昇していた．腹壁腫瘍部位に15MeV電子線による総量50Gyの外照射とRF加温方式による温熱療法を行った．また，両側内胸動脈造影を行い，腹壁腫瘤への血流の存在を確認した後，カルボプラチン300mgとマイトマイシンC　12mgを両側内胸動脈に分注した(**Fig. 5a, b**)．腹壁腫瘤は若干縮小して2.3cm×1.5cmとなり，疼痛は軽減して7月2日に退院した．外来で経過観察中，黄疸の出現はなく，血清ビリルビン値の上昇も認めなかったが，血清CEA値は38ng/mlと上昇した．8月頃から腹壁腫瘤部位の疼痛が再度増強し，腫瘤が自壊して潰瘍を形成し，膿状の排液がみられるようになり，1992年9月10日に入院した．

3）第3回入院：黄疸は認められないが，腹壁腫瘤は中心部が自壊し，周辺部の皮膚は11.0cm×9.0cmの範囲にわたって発赤し硬化している(**Fig. 4b**)．CT検査では前回と比べ腫瘍の大きさに変化はないが，腫瘍の中心部の低吸収領域の拡大が認められた．再度15MeV電子線による総量20Gyの放射線療法を行った．温熱療法は疼痛のために1回で中止した．疼痛が増強したために硫酸モルフィンの内服を開始した．腹壁腫瘤は，周囲の硬結が軟化したが中心部の壊死領域が拡大した(**Fig. 4c**)．CT検査では，低吸収領域がさらに拡大していた(**Fig. 1c**)．腫瘍の生検により，不規則な管腔様

Fig. 4　Abdominal wall tumor : a ; On the second admission (May 19, 1992). b ; On the third admission (September 10, 1992). c ; After the radiation therapy (October 5, 1992).

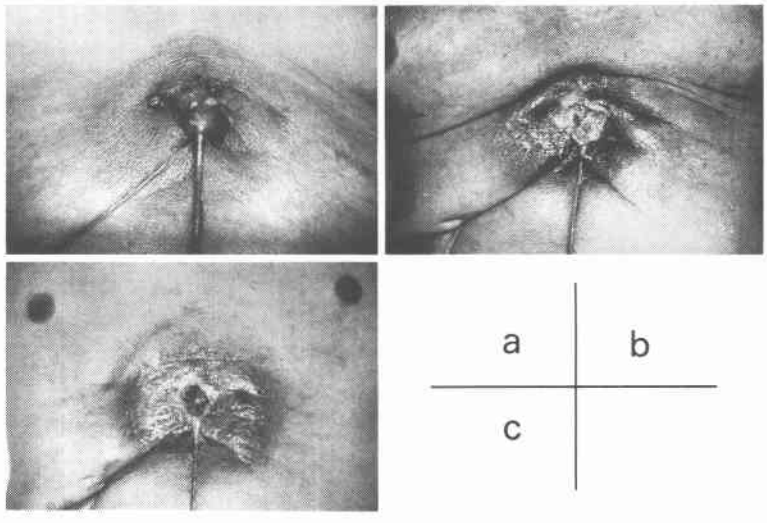

Fig. 5 Angiography : a, b ; Blood supply from bilateral internal thoracic arteries to abdominal wall mass is demonstrated.

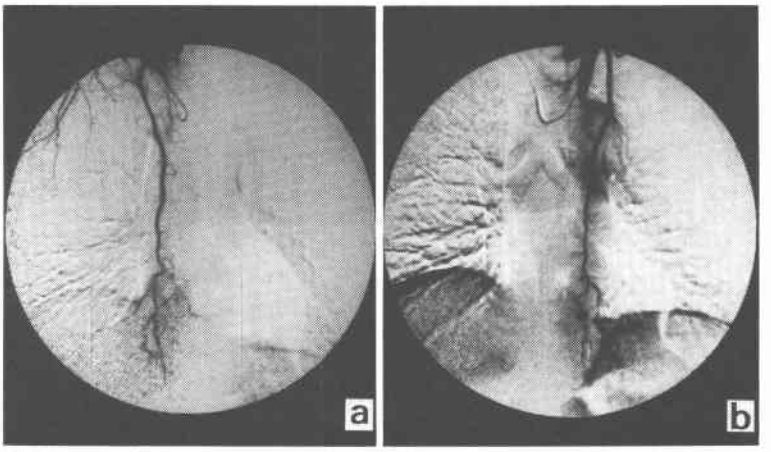

Fig. 6 Histopathological findings of the abdominal wall tumor (H.E. ×100) showing well differentiated tubular adenocarcinoma.

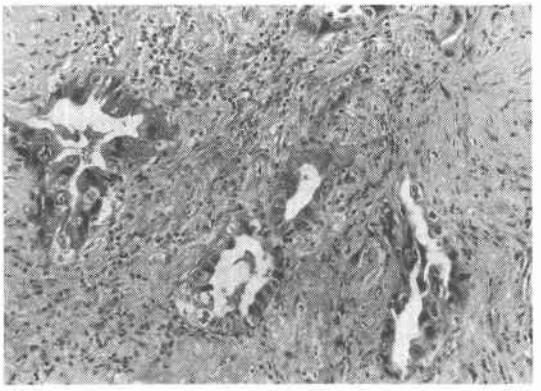

構造をもつ高分化型小管状腺癌で，肝左葉胆管細胞癌の腹壁浸潤と考えてよいとの病理組織所見を得た(**Fig. 6**).

4) 第4回入院：腹壁腫瘤の潰瘍から出血して，1992年11月21日に入院．試験開腹術後1年8か月目に癌死した．

III 考　察

Cholangiocellular carcinoma (CCC) は，切除率が35%で，試験開腹に終わった症例の1生率は7.6%，3生率0%と極めて予後不良である[2].

CCCの進展様式については，倉科ら[3]が肝外胆管側，肝末梢側，肝外転移について組織学的に検討しており，肝外胆管壁への浸潤性が最も強く，次いで肝門部のリンパ管侵襲が強い．また，肝外転移に関しては肺が一番多いと報告しているが，近接臓器への直接浸潤についての記載はない．欧米では，Klatskinの報告[4]では，肝内転移を欠く肝外転移はまれで，直接浸潤は横隔膜が多く，腹壁への浸潤例はない．われわれの症例は，肝左葉さら左肝管を占める胆管細胞癌であるが，肝十二指腸間膜を中心とする広範なリンパ節転移と右前区域胆管への浸潤のために試験開腹に終わり，しかもステントとして右胆管から総胆管に置いたT tubeを感染のために抜去したにもかかわらず，肝門部への進展による胆管狭窄が長期間進行せず，肝鎌状靱帯に沿って肝外性に広範な腹壁浸潤をきたしたものであり，CEA値の持続的上昇は認められるものの，20か月間にわたって血清ビリルビン値の上昇はなく，黄疸も発現していない．CCCの皮膚への転移は，日本肝癌研究会の調査[5]では5例(6.9%)認められているが，皮膚に達する腹壁への直接浸潤を来たしたものは，われわれが検索するかぎり高橋ら[6]の1例のみであり，きわめてまれのようである．高橋ら[6]の症例は，59歳の女性で，臍の右斜め下に肝右葉肝内胆管につながる瘻孔を認め，瘻孔を含めた肝部分切除が行われ，残肝の多数の転移巣に対して，術後，肝動注療法が行われている．

CCCの病理組織像と予後との関係は，他の癌腫と同様に，組織学的に分化度が高いものほど予後はよく，切除率も高いと報告[7]されており，高橋ら[6]の症例は高分化型腺癌で，切除後2年10か月を経て経過良好であるという．われわれの症例も高分化型腺癌であり，試験開腹後1年7か月を経過し，黄疸はなく栄養状態も

良好であった．腹壁においては皮膚に硬結や潰瘍を形成するほどの高度の浸潤を示しながらも，胆管の閉塞をきたすほどの広範な肝門部浸潤を欠き，また腹腔内進展が限局性であるという進展形式の特殊性に加えて，高分化型腺癌で進行が緩徐であることによって，非切除例でありながら，長期間の生存を得たまれな1例と考えられる．

文　献

1) 日本肝癌研究会編：原発性肝癌取扱い規約．東京，金原出版，1992
2) Okuda K, The liver cancer study group in Japan: Primary liver cancers in Japan. Cancer 45：2663—2669, 1980
3) 倉科正徳，小塚貞雄，中島伸夫ほか：肝内胆管癌の進展様式．癌の臨　29：1314—1318, 1983
4) Klatskin G: Adenocarcinoma of the hepatic duct at its bifurcation within the porta hepatis. Am J Med 38：241—256, 1965
5) 日本肝癌研究会編：原発性肝癌に関する追跡調査—第8報—．肝臓　29：1619—1626, 1988
6) 高橋英巳，内田雄三，重光　修ほか：腹壁瘻孔により発見された胆管細胞癌の1例．癌の臨　31：1463—1468, 1985
7) 金　清一，高三秀成，横田　峻ほか：胆道系癌84例の臨床病理学的研究—病理学的予後因子の検討を主として—．日消病会誌　76：684—691, 1979

A Case of Cholangiocellular Carcinoma Associated with Formation of Induration and Ulceration in Abdominal Wall by Development of Direct Invasion

Kohtaro Matsushita, Fuminori Gohda, Hisao Wakabayashi, Takashi Maeba and Satoshi Tanaka
First Department of Surgery, Kagawa Medical School

A cholangiocellular carcinoma arising in the left lobe of liver in a 64-year-old man remained unresectable because of infiltration to the hepatic duct of the anterior segment of the right lobe. During a period of 6 months after surgery, the tumor invaded the anterior abdominal wall and caused extensive cutaneous induration and ulcer, without demonstrating further progression towards the hepatic hilum or causing obstructive jaundice. Histological examination of the lesion revealed well-differentiated tubular adenocarcinoma. Radiotherapy, hyperthermia and intra-arterial infusion chemotherapy via the bilateral internal thoracic arteries achieved no remarkable effect, the patient died 1 year and 8 months after the surgery. This type of extension of cholangiocellular carcinoma seems to be extremely rare and has seldom been reported in the domestic literature.

Reprint requests: Kohtaro Matsushita　First Department of Surgery, Kagawa Medical School
1750-1 Ikenobe Miki-cho, Kita-gun, Kagawa, 761-07 JAPAN