日消外会誌　26（9）：2357～2361，1993年

術後肝・肺転移に化学療法が有効であった膵腺房細胞癌の1例

防衛医科大学校第2外科，同　検査部病理*

神谷　剛司　　杉浦　芳章　　井上　公俊　　吉住　　豊
島　　伸吾　　田中　　勧　　玉井　誠一*

23歳の女子の膵頭部癌に対して膵頭十二指腸切除を行い，術後4年で肺と肝に転移を来たしながらも，化学療法により術後8年3か月生存した症例を経験したので報告する．昭和55年10月，膵頭部癌の診断で膵頭十二指腸切除術を施行した．病理はacinar cell carcinomaであった．昭和59年10月，肺・肝転移を認めたため，5-FU，cisplatin（CDDP），OK-432による化学療法を開始した．開始後5か月目でX線写真上肺転移巣は消失し，肝転移巣はMRが得られた．昭和62年2月，再び肺転移巣を認めたためFAM療法（5-FU，adriamycin，mitomycin-c）を行ったが，画像上転移巣の縮小は認められなかった．なお，開胸肺生検によってacinar cell carcinomaの転移巣であることを確認した．その後，全身状態徐々に悪化し，平成元年1月（術後8年3か月目，再発後4年3か月目）に死亡した．

Key words: acinar cell carcinoma of the pancreas, chemotherapy for carcinoma of the pancreas, postoperative metastases in the lung and the liver

はじめに

膵癌の発生頻度は年々増加しているが，その治療成績はきわめて不良である．小膵癌の診断が困難であること，かといって拡大手術により成果があがっていないことがあげられる[1]．膵癌の切除率は20%前後であり，たとえ切除できたとしても5年生存率は10%というのが膵癌治療の現状である[2]．術後1年前後で局所再発あるいは腹膜播種，肝転移および肺転移などで再発してくる症例が少なくない．再発時に化学療法を行っても，効果が得られることは少ない．

今回われわれは，23歳女子の膵頭部癌に対して膵頭十二指腸切除を行い，術後4年で肺と肝に転移を来たしながらも，化学療法により術後8年3か月生存した症例を経験したので報告する．

症　例

患者：23歳，女性

主訴：黄疸

現病歴：昭和55年7月頃より主訴および右季肋部痛出現し近医受診．8月，当院外科に紹介入院となった．

入院時現症：体格中等度，栄養良．眼球結膜に黄染を認めた．鎖骨上リンパ節は触れなかった．腹部理学的所見では肝脾は触知せず，右季肋部に圧痛を認めた．

＜1993年5月11日受理＞別刷請求先：神谷　剛司
〒359　埼玉県所沢市並木3－2　防衛医科大学校第2外科

Table 1　Laboratory data on admission

WBC	10,500	CEA	1.6 ng/ml
RBC	402×10⁴	T.P.	7.5 mg/dl
Hb	12.4 g/dl	Alb	4.1 mg/dl
Hct	37.6 %	Glu	121 mg/dl
Plt	33×10⁴	CHOL	415 mg/dl
T. Bil	14.2 mg/dl	TRIG	382 mg/dl
D. Bil	9.7 mg/dl	BUN	6 mg/dl
GOT	69 U/l	Crea	0.6 mg/dl
GPT	113 U/l	Na	141 meq/l
r-GTP	530 U/l	K	4.1 meq/l
ALP	215 U/l	Cl	104 meq/l
LDH	131 U/l	s-Amy	314 U/l
α-FP	5.0 ng/ml	u-Amy	3,080 U/l

検査所見：白血球数10,500/mm³，総ビリルビン14.2mg/dlと上昇しており，GOT 69U/l，GPT 113U/lと軽度肝機能異常を認めた（**Table 1**）．

経皮経肝胆管造影（PTC）では，肝内胆管，総胆管ともに著明に拡張し，総胆管下部において外圧性の完全閉塞を認めた（**Fig. 1**）．

腹部CTでは，膵頭部に境界不明瞭なlow density areaを認めた（**Fig. 2**）．これら画像診断で膵頭部癌を疑い，左肝内胆管外瘻術で減黄の後，10月15日膵頭十二指腸切除術を施行した．

手術所見：上腹部両肋骨弓下切開で開腹した．膵癌取扱い規約による所見はPh, sup, T_2, So, Rp_0, CH_0,

Fig. 1 Transhepatic cholangiogram shows apparent dilatation of both the intrahepatic bile duct and the common bile duct, and occlusion at the lower part of the common bile duct.

Fig. 2 CT scan shows a low density mass with an unclear margin in the pancreatic head (arrow).

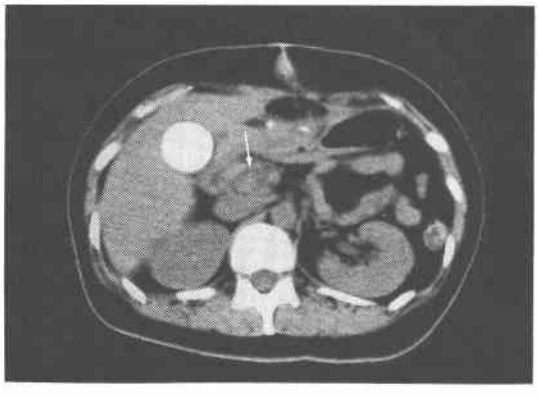

DU_1, PV_0, A_0, Plx(−), P_0, H_0, N_1(+), M(−), Stage II であり，PD-IIB，R2を施行した（**Fig. 3**）.

病理組織学的所見：やや好塩基性を示す胞体を有する腫瘍細胞が，充実性の腺房状構造を呈しつつ浸潤増殖しており，acinar cell carcinoma と考えられた（**Fig. 4**）．リンパ節転移は#13a, b のみであった．術後経過は良好で第72病日に退院した．

経過：外来でフトラフール坐薬1g/日の投与を行っていたが，皮膚色素沈着と爪の変形のため10か月で中止した（**Fig. 5**）.

Fig. 3 Resected specimen: The tumor is present in the pancreatic head.



Fig. 4 A histologic study of the primary lesion revealed 'acinar cell carcinoma'.

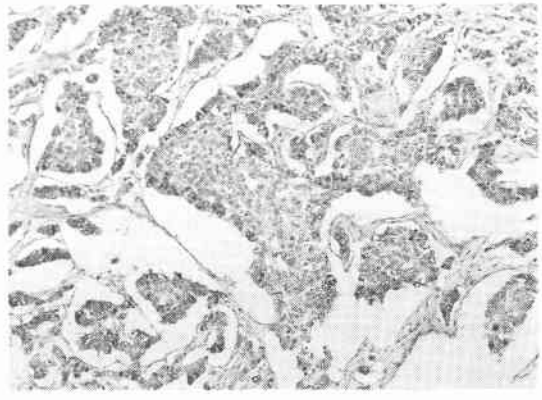

Fig. 5 Clinical course

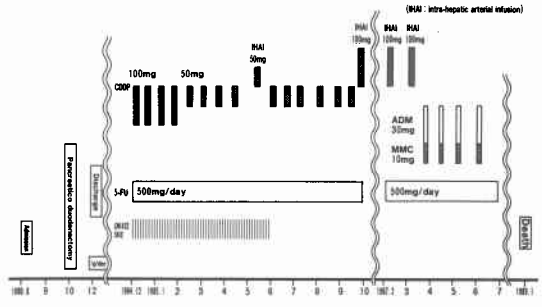

昭和59年10月（術後4年目），胸部X線写真で肺野に多発性の粟粒大陰影を認め（**Fig. 6**），11月入院．腹部CT では肝にも腫瘍を認め（**Fig. 7**），膵癌の肺・肝転

Fig. 6 Chest radiograph shows diffuse small nodular metastatic lesions throughout bilateral lungs.

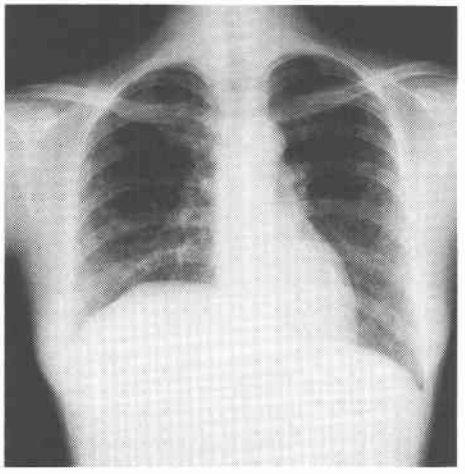

Fig. 7 CT scan shows metastatic lesions in the liver.

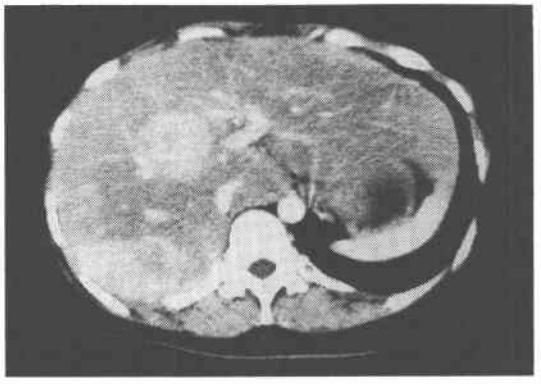

移と診断しCDDP 100mg/2W, 5-FU 500mg/day, OK-432 5KE×2/Wによる化学療法を開始した．CDDP全身投与600mgの時点で，肺に関してはX線写真上転移巣は消失した（**Fig. 8**）．CT上肝転移巣に変化を認めなかったため，さらにCDDP肝動注を施行した．計150mg肝動注した時点でCT上MRが得られた．

その後外来で経過を観察していたが，昭和62年2月（術後6年4か月目），再び肺転移巣を認めたため化学療法を再開した．5-FU 500mg/day全身投与を5か月間，CDDP 100mg肝動注×2回に加えadriamycin (ADM) 30mg, mitomycin-C (MMC) 10mgの全身投与を4回行ったが画像上腫瘍の縮小は認められなかった．

昭和62年8月（術後6年10か月目），肺の粟粒状陰影

Fig. 8 Chest radiograph after chemotherapy revealed disappearance of the pulmonary metastatic lesion.

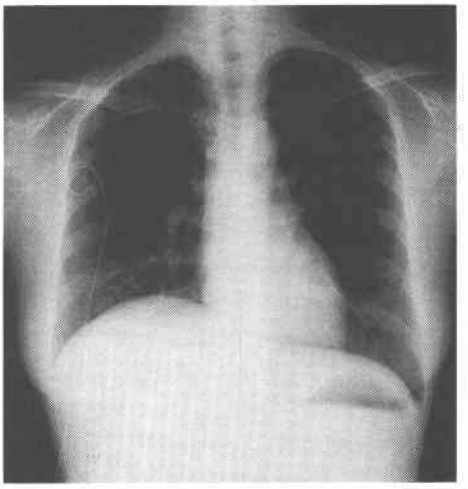

Fig. 9 A histologic study of the pulmonary metastatic lesion shows growth of the tumor cells similar to the primary lesion.

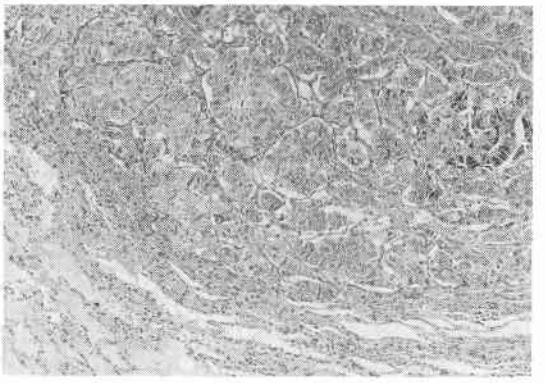

が縮小しないので線維化しているのかどうか確認するため開胸肺生検術を施行した．病理組織学的所見では，原発巣に類似した腫瘍細胞の充実性小胞巣状の増殖巣が認められ，viable cellよりなるacinar cell carcinomaであった（**Fig. 9**）．

その後は積極的な化学療法は行いえず，全身状態徐々に悪化し，平成元年1月（術後8年3か月目）他院で死亡した．病理解剖は得られなかった．

考　察

Acinar cell carcinomaは外分泌性膵腫瘍のひとつであるが，その発生頻度は低く，Kloppel[3]によると外

分泌性膵腫瘍264例中3例（1.1%）に認められたのみである．発症平均年齢は50～80歳台と高齢者に多く[3]，まれに小児での発症をみる[4]．また平均生存期間は5～7か月と他の膵癌同様予後不良であるが，比較的長期生存した報告も数少ないが認められ，Cubillaら[5]は83歳の女性で膵全摘後2年間生存した症例を報告している．転移については主にリンパ節，肝，肺に来たしやすく[3]，予後不良の一因となっている．このように術後再発例が多い膵癌にとって化学療法は重要な治療手段となる必要があるが，現状では膵癌に有効な抗癌剤は少なく，膵癌の標準的化学療法はいまだ確立されていない．加えて，低栄養状態あるいは肝不全などのため，抗癌剤に対する耐容性が低くなり，十分な化学療法の施行が困難であることも治療成績の要因の1つであると湧井ら[6]は述べている．

膵癌に対する抗癌剤としては，5-FU, MMC, ADM, CDDPなどが挙げられるが，いずれも単剤で有効率は低く，種々の多剤併用療法が行われている．FAM療法（5-FU, ADM, MMC），FAP療法（5-FU, ADM, CDDP）などが代表的なものであるが，その有効率については FAM療法13%，FAP療法21%と満足のいく成績が得られていないのが現状である[7]．

膵癌の転移巣に対しては化学療法が有効であった症例の報告は少なく，画像診断上有効であったことが記録されているものは文献上もほとんど見当たらない．本症例では，5-FU持続静注，CDDP, OK-432の併用により肺転移巣は消失しているが，この薬剤選択については近年，5-FU持続静注とCDDPを併用したFP療法に関する報告が散見される[8]．その有効率は16～26%と最近報告された多剤併用の有効率の中では比較的高いことが注目される．また松野らは，膵癌培養細胞に対する薬剤感受性試験の結果から併用投与がより効果的であり，5-FUの投与方法では48時間以上の持続投与が必要であると述べている[9]．

肝転移巣に対してはCDDP肝動注により腫瘍効果を認めたことからCDDPが有効であったと推察されるが，全身状態が比較的よく保たれており，副作用の発現が少なかったため抗癌剤の大量投与が可能であったことも長期生存が得られた要因の1つであろう．その後再び出現した肺転移巣においては，化学療法による縮小効果は認められなかったが急速な増悪傾向も認めなかった．この状態の説明としては，次の2つの機序が考えられる．すなわち，腫瘍細胞の増殖が抑制された，いわゆるdormantな状態[10]であったのか，あるいは化学療法による細胞破壊と腫瘍細胞の増殖速度が等しいため，見かけ上腫瘍の成長が停止しているようにみえたのかということである．いずれにしても膵癌の自然経過とは異なった非常に増殖の遅い転移巣であったと推察される．

文　献

1) 松野正紀，宮下英士，小針雅男ほか：膵癌切除後長期生存例の背景因子．胆と膵　8：1647—1651，1987
2) 杉浦芳章：膵癌の診断と手術の現況．防衛医大誌　16：193—202，1991
3) Kloppel G: Pancreatic, non-endocrine tumours. Edited by Kloppel G, Heitz PU. Pancreatic pathology. Churchill Livingstone, New York, 1984, p79—104
4) Osborne BM, Culbert SJ, Cangir A et al: Acinar cell carcinoma of the pancreas in a nine-year-old child: case report with electron microscopic observations. South Med J 70: 370—372, 1977
5) Cubilla AL, Fitzgerald PJ: Surgical pathology aspects of cancer of the ampulla-head-of-pancreas region. Edited by Morrison AB. The pancreas. Williams & Wilkins, Baltimore／London, 1980, p67—81
6) 涌井　昭，星　正彦，佐藤春彦：進行膵癌の化学療法．消外　11：1465—1473，1988
7) 田尻久雄，吉森正喜，大倉久直ほか：消化器癌の全身的な化学療法の実際—（4）膵癌・胆道癌．臨消内科　4：1953—1959，1989
8) Rothman H, Cantrell JE, Lokich ET AL: Continuous infusion 5-fluorouracil plus weekly cisplatin for pancreatic carcinoma. Cancer 68: 264—268, 1991
9) Matsuno S, Hisano H, Kobari M et al: Growth-inhibitory effects of combination chemotherapy for human pancreatic cancer cell lines. Cancer 66: 2369—2374, 1990
10) Penn I: Dorment metastases. Can J Surg 34: 309—310, 1991

Pancreatic Acinar Cell Carcinoma in A Young Woman, A Case Report

Takashi Kamiya, Yoshiaki Sugiura, Kimitoshi Inoue, Yutaka Yoshizumi, Shingo Shima,
Susumu Tanaka and Seiichi Tamai*
Department of Surgery II, Department of Laboratory Medicine*, National Defense Medical College

A 23-year-old woman underwent pancreatoduodenectomy for pancreatic acinar cell carcinoma in October 1980. As usrgery was absolutely curative, adjuvant chemotherapy was not administered. Chemotherapy with 5-FU, CDDP and OK-432 was started when pulmonary and hepatic metastases were detected in October 1984. Pulmonary metastatic lesions disappeared on an X-ray image five months after chemotherapy, while hepatic metastatic lesions showed minor response. In February 1987, pulmonary metastatic lesions appeared again, however, the second chemotherapy with 5-FU, ADM and MMC failed to show any effect. The lesions were confirmed to be the metastatic lesions of acinar cell carcinoma by open lung biopsy. The patient's condition gradually deteriorated, and she died in January 1987.

Reprint requests: Takashi Kamiya Department of Surgery II, National Defense Medical College
3-2 Namiki, Tokorozawa, 359 JAPAN