日消外会誌　26（9）：2362～2366，1993年

# 術前診断しえた虫垂粘液嚢胞腺癌の1例

埼玉医科大学総合医療センター第2外科，至聖病院外科*
小高　明雄　　金丸　　洋*　　高田　　伸
村田　　戒　　高木　俊二

術前診断し根治手術を行った虫垂粘液嚢胞腺癌の1例を報告する．症例は76歳の女性．臍周囲痛を主訴として来院．注腸X線検査で回盲部に壁外性圧排像を認めた．超音波検査では，右下腹部に不整な乳頭状隆起を伴う嚢胞性腫瘤を認めた．CT検査では，回盲部に壁の石灰化を伴う7×5cmの嚢胞性腫瘤を認めた．大腸内視鏡検査では虫垂根部周囲に半球状の隆起があり，虫垂開口部から盲腸内へ白色粘液の流出を認めた．以上の所見から虫垂粘液嚢胞腺癌と診断し，回盲部切除・リンパ節郭清術を施行した．摘出標本の病理組織検査では虫垂壁内に浸潤を認める粘液嚢胞腺癌（stage II）と診断された．

虫垂粘液嚢胞腺癌の術前診断は極めて困難で，本邦では術前に診断されたものは，疑診例も含めて7例（本症例を含む）にすぎない．本症例の画像検査では，超音波検査による腫瘤内腔の観察がとくに有用であった．

**Key words**：mucinous cystadenocarcinoma，appendix

## はじめに

原発性虫垂癌は比較的まれな疾患で術前診断が難しい．組織学的には嚢腫型（粘液嚢胞腺癌），結腸型およびその中間型に分類される．粘液嚢胞腺癌は虫垂内腔に粘液が充満した嚢胞を形成する．この嚢胞の破裂により，しばしば腹膜偽粘液腫を発生する．われわれは，各種画像診断により術前に虫垂粘液嚢胞腺癌と診断し，根治手術を行った1例を経験した．診断に有用と思われる画像所見を中心に，若干の考察を加え報告する．

## 症　例

患者：76歳，女性

主訴：臍周囲痛

家族歴：特記すべきことなし．

既往歴：10年前より高血圧で内服治療中．

現病歴：1992年6月上旬より臍周囲痛が出現．7月13日注腸X線検査で盲腸壁に異常所見を認めた．精査治療のため，8月18日入院．

入院時現症：体温36.7℃，脈拍72/min，血圧144/80 mmHg，身長146cm，体重58kg，栄養状態良好．眼球結膜に貧血，黄疸なし．胸部打聴診に異常なし．腹部は平坦で臍周囲部に軽度の圧痛を認めた．肝，脾の腫大や腹部腫瘤はなく，表在リンパ節は触知しなかった．

入院時検査成績：血算，生化学，尿一般検査に異常はなく，carcinoembryonic antigen（以下CEA）値は1.8ng/mlで正常範囲であった．

注腸X線検査：盲腸に内下方から壁外性圧排像を認め，中心部は粘膜不整を伴っていた．虫垂は造影されなかった．回腸末端部も下方から軽度に圧排されていた．

腹部超音波検査：右下腹部に5.0×3.8cmの腫瘤像を認めた．壁は厚く辺縁は比較的明瞭に周囲組織と境界され，一部に高エコーの石灰化を伴う部分を認めた．内容は不均一なdebris状で，腫瘤壁から内腔に向かう乳頭状の不整隆起を認めた（**Fig. 1**）．

腹部computed tomography（以下CT）検査：回盲部に一致して7×5cmの嚢胞性腫瘤を認めた．腫瘤壁の一部は約1cmと厚く石灰化を認め，腫瘤内部は比較的均一なlow densityを示した（**Fig. 2**）．

大腸内視鏡検査：虫垂根部は盲腸粘膜におおわれ半球状に隆起し，虫垂開口部から盲腸内に白色粘液の流出を認めた．

以上の所見より虫垂粘液嚢胞腺癌と診断し，1992年8月24日手術を施行した．

手術所見：虫垂に一致して手拳大の弾性硬で表面平

＜1993年5月11日受理＞別刷請求先：小高　明雄
〒350　川越市鴨田辻道町1981　埼玉医科大学総合医療センター第2外科

**Fig. 1** Abdominal ultrasonography shows a cystic tumor with calcification in the right lower quadrant. A hyperechoic papillary elevation is also demonstrated (arrow).

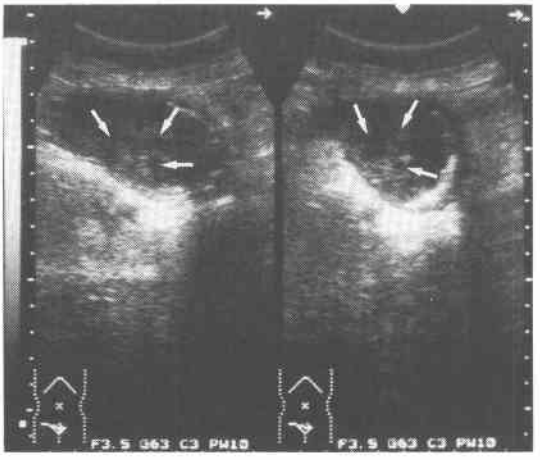


**Fig. 2** Abdominal computed tomography shows a low density, homogeneous, and cystic mass in the ileocecal region. The tumor wall is partially thicked and calcificated.

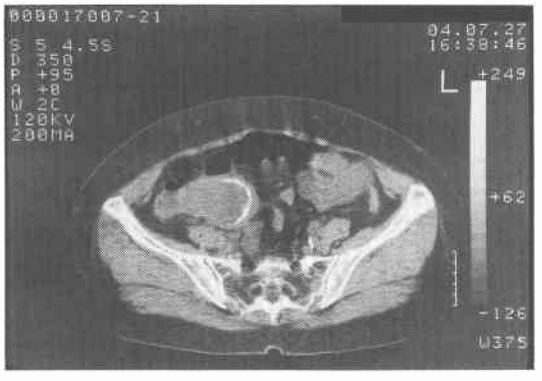


滑な腫瘤を認めた．周囲との癒着はなく，腹水や転移も認められなかった．回盲部切除，リンパ節郭清術を施行した．

切除標本：7.0×6.5×4.0cm の腫瘤で内部には白色ゼリー状の粘液が充満していた．壁は厚さ1.0cm と肥厚し，一部に凹凸不整な3×2×1cm の乳頭状隆起を認めた(**Fig. 3, 4**)．虫垂根部は開口しており，腫瘤内腔と交通していた．内容液の CEA 値は12,000ng/g(固相法）と高値を示した．

病理組織所見：腫瘤壁には粘液を多量に分泌し，腺

**Fig. 3** Resected specimen (ileocecal resection). The tumor is solid with a smooth surface and 7.0×6.5×4.0cm in size, originating from the appendix. It is filled with whitish mucus. The tumor wall is partially 1.0cm thick and has a papillary elevation.

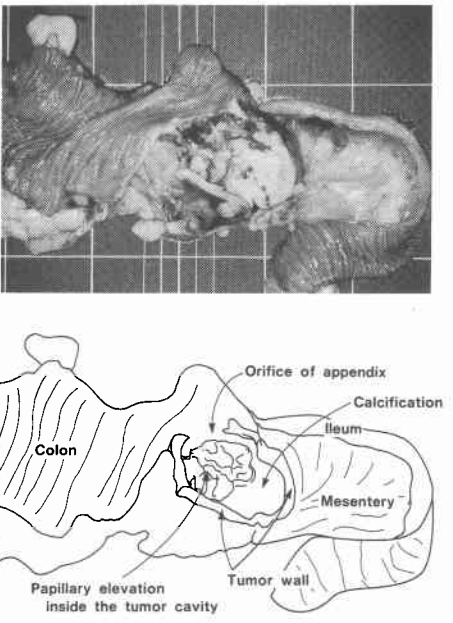


**Fig. 4** The papillary elevation of the tumor wall is 3×2×1cm in size, which was detected by abdominal ultrasonography.

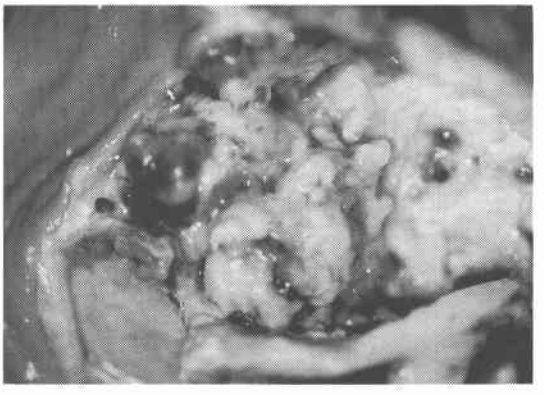

管形成を伴う乳頭状の上皮細胞の増殖を認めた（**Fig. 5**)．壁内の一部への浸潤像も認められ，虫垂粘液嚢胞腺癌と診断された．大腸癌取扱い規約[1]によれば ss, ly0, v0, n(−), ow(−), aw(−), ew(−), stage II であった．

**Fig. 5** Histological findings shows mucinous cystadenocarcinoma infiltrating the appendix wall. H.E. staining, ×100.

術後経過は良好で，1992年9月14日退院した．

## 考　察

原発性虫垂癌（以下，虫垂癌）は比較的まれな疾患である．1882年にBeger[2]が第1例を報告し，1975年にQizilbash[3]が約190例を集計している．本邦では，1900年の金森[4]の報告以来，334例が報告されている[5]．発生頻度は虫垂切除例の0.02～0.84%，全大腸癌の0.5～1.4%を占める[5]．50～70歳に好発し，男性にやや多い傾向がある[6]．

組織学的には，1943年にUihleinら[7]がカルチノイド型，嚢腫型，結腸型の3型に分類した．カルチノイド型については予後が比較的良好のため，最近では内分泌腫瘍として別個に取り扱われている．嚢腫型は虫垂内腔に粘液が貯留し，粘液嚢胞腺癌といわれている．破裂すると，腫瘍細胞が腹腔内に散らばり，腹膜偽粘液腫をきたす．結腸型は通常の大腸癌と同様にリンパ行性転移や血行性転移をきたしやすい．村上ら[6]は本邦における最近100例の嚢腫型と結腸型の発生頻度を比較し，63：37で嚢腫型の方が結腸型よりも多いとしている．また，岩崎ら[8]は嚢腫型と結腸型の混合した症例を報告し，両者の中間型を入れた3型の分類を提唱した．その後も同様の症例が報告されており，嚢腫型と結腸型との間の種々の移行型が存在すると考えられている[6]．

虫垂癌の術前診断はきわめて困難で，急性虫垂炎，盲腸周囲炎，回盲部癌などと診断されることが多い[6]．われわれが調べえた範囲では，疑診例も含め術前に虫垂癌と診断された本邦報告例は14例（本症例を含む）である．その内訳は，それぞれ嚢腫型7例[9)~13)]，結腸型5例[5)14)~17)]，混合型2例[6)11)]であった．

嚢腫型の注腸X線検査では，全例に虫垂は造影されず，回盲部の壁外性の圧排像を認めた．牛尾[18]は虫垂腫瘍がある程度の大きさになると，盲腸と腫瘍の境界部に数本の整な輪状影が認められると指摘している．しかし，虫垂の末梢に腫瘍が生じた場合には，回腸末端，上行結腸やS状結腸などへの圧排所見しか得られないこともあり，注意が必要である．

質的診断としては，嚢腫型7例中6例で超音波検査またはCT検査が行われていた．超音波検査は腫瘤の内部構造の把握に優れ，本症例では，腫瘤壁から内腔に向かう乳頭状の不整な隆起を認め，他の画像検査所見と併せて，虫垂粘液嚢胞腺癌と診断した．嚢腫型の超音波所見に関して，このような所見を呈した例はいまだ認められず，低エコーの嚢胞性腫瘤としか記載のない報告が多い．膵の粘液嚢胞腺癌の場合にも，超音波検査で嚢胞内腔に突出する乳頭状隆起や嚢胞壁肥厚を伴うことが多く，これらの所見が著明なほど悪性の可能性が高いとされている[19]．腫瘤壁から内腔に向かう乳頭状隆起という所見は，虫垂粘液嚢胞では報告されておらず，膵の粘液嚢胞腺癌と同様に虫垂粘液嚢胞腺癌を強く示唆する所見と思われる．

CT検査では回盲部に一致した腫瘤の検出と，腫瘤の壁や内部の構造もある程度観察が可能なため，嚢腫型の診断に有用と思われる．Morris[20]は虫垂癌の診断におけるCT検査の有用性を報告したが，CT検査のみでは確定診断は困難なため，超音波検査による腫瘤内部の観察と吸引細胞診を勧めている．

大腸内視鏡検査では虫垂根部に一致して隆起性病変が認められることが多い．しかし，本邦報告例中で内視鏡生検によって術前に確定診断できた症例は嚢腫型では1例もなく，結腸型4例[5)14)15)17)]と混合型1例[6)]のみである．本症例では虫垂根部は盲腸粘膜におおわれ，半球状に隆起し，虫垂開口部から白色粘液の流出を認めた．生検では悪性細胞を証明できなかったが，粘液産生性の虫垂腫瘤が強く疑われた．細胞診で術前に悪性細胞を検出できたのは腫瘤穿刺1例[10]と粘液の細胞診1例[11]のみであった．

血中CEA値は嚢腫型7例中5例で上昇しており，診断の参考にされた．血中CEA値と嚢腫の大きさとの間に関連はなかった．虫垂癌の血中CEA値については，良性の虫垂粘液嚢胞や虫垂周囲膿瘍に比べて高値を示す例が多いとの報告[21]や，虫垂癌のうち上昇する例はわずか25%で腫瘍マーカーとしては鋭敏さに欠けるという報告[22]があり，評価が一定していない．した

がって，血中CEA値が正常な場合でも虫垂癌を除外はできないが，血中CEA値が上昇している場合には虫垂癌も鑑別診断の1つに加える必要がある．本症例の血中CEA値も正常範囲であったが，腫瘤内容液のCEA値は12,000ng/gと高値を示した．嚢腫型虫垂癌の嚢胞内容液のCEA値を測定した報告は本例が最初である．また，虫垂粘液嚢胞の内容液のCEA値が高値を示したという報告もある[23]．虫垂を含む腸管からはCEAが分泌されており，良悪性にかかわらず嚢胞内で分泌物中の水分が吸収され，高分子量のCEAが凝集し高値を示すと考えられる．

虫垂癌の治療法としては，全例に対してリンパ節郭清を含む右半結腸切除術または回盲部切除術が勧められている[24]．予後に関して，組織型や進行程度別の詳しい集計報告はない．虫垂癌全体の予後として，欧米では右半結腸切除術を施行した場合の5年生存率は45%と報告されている[25]．本邦報告例の検討では，進行癌が多く，術後5年生存率は15%と予後不良である[26]．より早期の診断治療が望まれる．

## 文　献


1) 大腸癌研究会編：臨床・病理　大腸癌取扱い規約．改訂第4版，金原出版，東京，1985
2) Beger A: Ein fall von krebs des Wurmfortsatzes. Berl Klin Wochenschr 19：616—618, 1882
3) Qizilbash AH: Primary adenocarcinoma of the appendix (A clinicopathological study of 11 cases). Arch Pathol 99：556—562, 1975
4) 金森辰次郎：腹水中における絮状片の鏡検的価値．東京医　14：486—501, 1900
5) 川上和彦，馬場正三，萩原裕之ほか：絨毛状発育を内視鏡的に認めた虫垂絨毛癌の1例．胃と腸　25：1227—1230, 1990
6) 村上義昭，友安敏博，津村裕昭ほか：大腸内視鏡検査にて術前に診断しえた早期原発性虫垂癌の1例—最近の本邦報告100例の検討—．日臨外医会誌　47：1316—1321, 1986
7) Uihlein A, McDonald JR: Primary carcinoma of the appendix resembling carcinoma of the colon. Surg Gynecol Obstet 76：711—714, 1943
8) 岩崎　甫，松峰敬夫，高橋正樹：原発性虫垂癌—症例報告と病理組織型の再検討—．日臨外医会誌　37：66—72, 1976
9) 大岩俊夫，杉町圭蔵，玉田隆一郎ほか：原発性虫垂癌の1治験例．癌の臨　32：215—218, 1986
10) 米谷　康，加藤一吉，山本洋之ほか：原発性虫垂癌の1例．鳥取医誌　16：229—232, 1988
11) 大橋直樹，五嶋博道，山碕芳生ほか：虫垂粘液嚢胞の3例—原発性虫垂癌の術前診断例の検討—．消外　12：1361—1364, 1989
12) 小山　登，小山　洋，伊藤晴夫ほか：回腸に浸潤した原発性虫垂癌の1例．胃と腸　25：1195—1198, 1990
13) 佐藤幸浩，小西孝司，月岡雄治ほか：原発性虫垂癌の2例．北陸外科会誌　10：67—70, 1991
14) 椰野正人，近藤成彦，金井道夫ほか：術前診断しえた原発性虫垂癌の1例．日消外会誌　19：2308—2311, 1986
15) 縄野　繁，牛尾恭輔，山田達哉ほか：結腸型虫垂癌の1例．胃と腸　22：1338—1340, 1987
16) 磯　篤典，裏川公章，山口俊昌ほか：経過観察可能であった原発性虫垂癌の1例．日本大腸肛門病会誌　42：1099—1103, 1989
17) 岩井　力，北洞哲治，仲村　洋ほか：大腸内視鏡検査が術前診断に有用であった原発性虫垂癌の1例．消内視鏡の進歩　36：378—381, 1990
18) 牛尾恭輔：虫垂腫瘤の画像診断．胃と腸　25：1141—1142, 1990
19) 大石　元，平井都始子，錦織ルミ子：超音波による膵嚢胞性疾患の鑑別診断．臨成人病　21：1479—1485, 1991
20) Morris L, Vas W, Salimi Z et al: CT diagnosis of adenocarcinoma of the appendix. Diagn Imag Clin Med 53：298—301, 1984
21) 北川晋二，本岡　慎，平田展章ほか：虫垂腫瘤様病変における注腸X線所見．胃と腸　25：1155—1168, 1990
22) Noritake N, Ito Y, Yamakita N et al: A case of primary mucinous cystadenocarcinoma of the appendix with elevated serum carcinoembryonic antigen (CEA). Jpn J Med 29：642—646, 1990
23) 中江遵義，竹内伸之，広瀬誠弥ほか：嚢胞内CEA値が高値を呈した虫垂粘液嚢胞の1例．日本大腸肛門病会誌　44：1102—1106, 1991
24) Wolff M, Ahmed N: Epithelial neoplasms of the vermiform appendix (exclusive of carcinoids). Cancer 37：2493—2522, 1976
25) Hopkins GB, Tullis RH, Kristensen KB: Primary adenocarcinoma of the vermiform appendix. Dis Colon Rectum 16：140—144, 1973
26) 河野良寛，木村秀幸，片岡和男ほか：原発性虫垂癌の13例．臨外　37：1601—1604, 1982

## A Case of Mucinous Cystadenocarcinoma of the Appendix Diagnosed Preoperatively

Akio Odaka, Hiroshi Kanamaru*, Shin Takada, Mamoru Murata and Shunji Takagi
Second Department of Surgery, Saitama Medical Center, Saitama Medical School
*Department of Surgery, Shisei Hospital

We report a case of mucinous cystadenocarcinoma of the appendix that was diagnosed preoperatively. A 76-year-old woman visited our hospital complaining of pain in the umbilical region. The barium enema study revealed extrinsic compression in the ileocecal region. Abdominal ultrasonography showed a cystic tumor with a papillary elevated lesion in the right lower quadrant. Abdominal computed tomography showed a 7 × 5 cm cystic mass with curvilinear calcification in the ileocecal region. Colonoscopy showed a disk-like protrusion of the cecal mucosa around the orifice of the appendix, and whitish mucus drained through the orifice of the appendix. Based on these findings, we diagnosed this case as mucinous cystadenocarcinoma of the appendix and performed ileocecal resection with lymph node dissection. Histological findings demonstrated mucinous cystadenocarcinoma infiltrating the appendix wall. In Japan only 7 cases, including our case, have been diagnosed preoperatively as mucinous cystadenocarcinoma of the appendix. Ultrasonographic examination of the tumor cavity was most useful to diagnose our case.

**Reprint requests:** Akio Odaka Second Department of Surgery, Saitama Medical Center, Saitama Medical School
1981 Tsujido-machi, Kamoda, Kawagoe, 350 JAPAN