日消外会誌　26（9）：2367～2371，1993年

大腸アスペルギルス症の1例

岩手医科大学高次救急センター，同　第2病理*，同　細菌学**
菊地　充　遠藤　重厚　桑田　雪雄
佐藤　武彦*　稲田　捷也**　吉田　昌男**

アスペルギルスによる消化管真菌症の1例を経験した．症例は62歳の女性で，腹痛出現後2日目にショック状態で当センターに紹介となった．絞扼性イレウスにて回盲部切除術を行った．第7病日に下血がみられ，内視鏡にてS状結腸に偽膜形成が認められた．消化管出血が続いたため第14病日に再手術を行った．下行結腸，S状結腸に虚血性変化がみられたためこれらを切除し，人工肛門を造設した．この頃からβ-グルカンは陽性となり，第22病日にはβ-グルカンは310pg/mlと高値を示し深在性真菌症と診断した．なお同時期の腹水の細菌学的検討ではアスペルギルスが検出された．病理組織学的検討では，大腸の潰瘍形成と潰瘍底にアスペルギルスの虫体が認められた．今回の症例からβ-グルカンの測定はアスペルギルスなどのカンジダ以外の真菌症の診断でも有効であると考えられ，真菌症の診断法として有効であることが確認された．

Key words: disseminated aspergillosis, fungemia, 1-3-β-Dglucan

はじめに

深在性真菌症は，医療の高度化による延命が可能となったこと，あるいは抗生剤，抗癌剤およびステロイドの長期投与による結果，増加する傾向にある．しかも全身状態の悪化している症例にみられる場合が多く，容易に敗血症に進行することが考えられ，臨床的に無視できない状況となっている．この対策として早期発見，治療が必要である．幸い最近全身投与可能な抗真菌剤が使用可能となり効果を上げている．しかし診断には難渋する場合が多く，細菌学的検討を始め種々の診断法が試みられている．その中で現在最も高感度と考えられるのが真菌の菌体成分である血中のβ-グルカンをリムルス法における疑陽性反応を応用して測定する方法である[1]．

消化管真菌症は塚本[2]によると，剖検例で約6％にみられ，大半は上部消化管で起因菌はカンジダであったと報告されている．臨床の場で消化管真菌症の診断が可能である例は少ないと思われるが，さらに大腸のアスペルギルスによる真菌症はまれであると考えられる．今回，真菌血症の診断に有効であるβ-グルカン測定で陽性となったアスペルギルスによる消化管真菌症を経験したので報告する．

＜1993年5月11日受理＞別刷請求先：菊地　充
〒020　盛岡市内丸19―1　岩手医科大学高次救急センター

症　例

患者：62歳，女性

主訴：腹痛

家族歴：特記事項なし．

既往歴：12年前から慢性胃炎にて胃腸薬を内服中．

現病歴：6月23日昼頃から腹痛および嘔気が出現し，近医で入院し経過観察をしていたが，腹痛が持続しX線写真上小腸ガス像の増加がみられ，さらに25日ショック状態となり当センターに紹介となった．

入院時現症：体温37.7℃，脈拍は112回/分，収縮期血圧60mmHgでショック・スコアーは7点で敗血症性あるいは循環血液量減少性ショックが疑われた．腹部理学的所見では，腹部全体に筋性防御がみられ，腸雑音は聴取できなかった．なお，意識状態は清明であった．

入院時検査成績：血液検査では，白血球15,700/mm³と増加を示し，生化学検査では肝機能がglutamate oxaloasetate transaminase（以下GOT）1,552, glutamate pyruvate transaminase（以下GPT）1,052IU/lと上昇を示したが，総ビリルビンは正常値であった．また尿素窒素51.7mg/dl，クレアチニン3.7mg/mlで肝および腎不全が疑われた（**Table 1**）．

腹部単純X線所見：下部小腸のガス像と小腸の拡張が認められた（**Fig. 1**）．

腹部超音波所見：腹水を認め，推定量約3,000mlと

Table 1　Laboratory data on admission

WBC	15,700 /mm³	Na	147.5 mEq/*l*
RBC	363×10⁴ /mm³	K	3.8 mEq/*l*
Hb	11.1 g/dl	Cl	90.0 mEq/*l*
Ht	33.0 %	GOT	1,552 IU/*l*
Plt	7.2×10⁴ /mm³	GPT	1,052 IU/*l*
T.P.	4.3 g/dl	T. Bil	0.7 mg/dl
BUN	51.7 mg/dl	Amylase	1,304 IU/*l*
Creatinine	3.7 mg/dl		

Fig. 1　Plain abdominal X-ray film in the recumbent position shows abnormal small intestinal gas.

考えられた．下部小腸の拡張著明であった．

以上から，輸液，昇圧剤の投与によりショック状態を改善した後に汎発性腹膜炎，絞扼性イレウスの疑いで手術を行った．

手術所見：開腹すると腸内容物が認められ，回盲部から約50cmの部位より口側に約1.2mの長さで腸管壊死に陥り一部で穿孔が認められた．小腸軸捻症からの絞扼性イレウスの診断で回盲部切除術（小腸1.5m切除）を行った．

術後経過：敗血症性ショックを併発したがその後離脱することができた．しかし，第7病日に下血がみられ，内視鏡にてS状結腸から上部の大腸に偽膜形成が認められたため，抗菌剤を投与するとともに便の細菌

Fig. 2　Changes in plasma concentration of 1-3-β-D-glucan. The values shows calculated Toxicolor's level minus Endospecy's level.

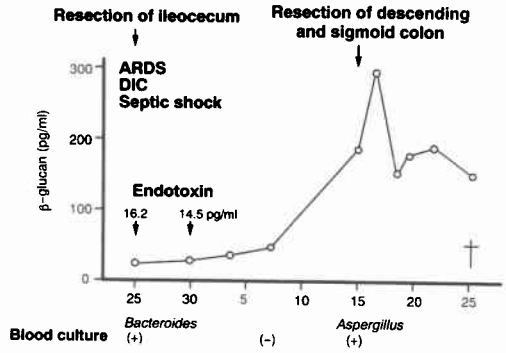

学的検査を行ったが陰性であった．消化管出血はその後も続き，輸血にて経過観察をしていたが，adult respiratory distress（以下ARDS），disseminated intravascular coagulation syndrome（以下DIC）状態となり止血の兆しが認められなかったため，第14病日に再手術を行った．明らかな出血源はみられず下行結腸，S状結腸に虚血性変化がみられたため，これらを切除し人工肛門を造設した．その後multiple organ failure（以下MOF）状態となり，第29病日に死亡した（**Fig. 2**）．

血中エンドトキシンおよびβ-グルカンの経過と細菌培養：血中エンドトキシンおよびβ-グルカンの測定はNew PCA法[3]による前処理後，疑陽性因子を除かれているエンドスペシーと疑陽性因子を含んでいるトキシカラー（ともに生化学工業）を用いた．血中エンドトキシンの値はエンドスペシー（カットオフ値9.8 pg/ml以下）から，β-グルカンの値はトキシカラーの値からエンドスペシーの値を差し引いて求めた（カットオフ値60pg/ml以下）．血中エンドトキシンは術後第2病日に16.2pg/mlと高値を示し，抗生剤とグロブリン製剤の投与を行った．第5病日でも14.5pg/mlと依然高値であった．この頃の腹水から嫌気性菌であるバクテロイデスが検出された．しかしエンドトキシンの正常化とともに培養でも陰性となった．下血の始まった直後から血中β-グルカンは上昇し，第13病日に陽性となった．その後も値は上昇を続け，再手術後の第20病日は184.0pg/mlであった．第22病日には310.0 pg/mlとさらに上昇し，腹水の細菌培養ではアスペルギルスが同定された．これらの経過から深在性の真菌症による敗血症が考えられた．なお，今図の症例は全

Fig. 3 Histopathologic findings of the descending colon showed with marked acute ulceration and inflammatory infiltrate (HE stain).

Fig. 4 Section of the ulcerated mucosa with abundant colonies of Aspergillus (Grocott stain).

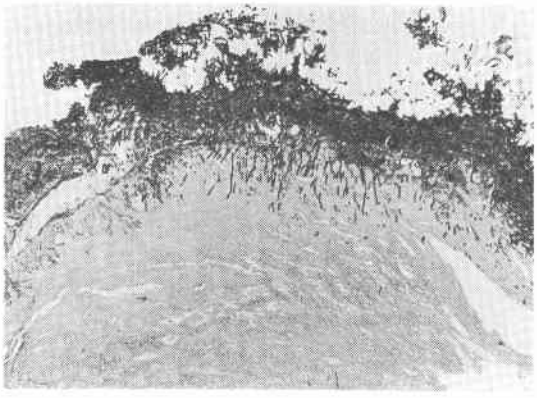

Fig. 5 Branching hyphae of Aspergillus in the serosa of the colon (PAS stain).

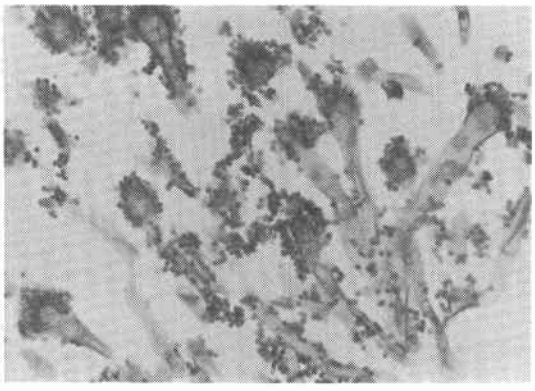

身状態が悪く，抗真菌剤の投与は行われなかった．さらに病理学的検査により，以下に示すように消化管にも真菌が証明されるに至り，消化管真菌症と診断された（**Fig. 2**）．

病理組織所見：切除された大腸のHE染色では大腸粘膜に潰瘍が生じ，潰瘍底では炎症性細胞浸潤を伴う肉芽が形成され，固有筋層は一部断裂していた（**Fig. 3**）．グロコット染色では，潰瘍底にアスペルギルスの集塊が認められた（**Fig. 4**）．

PAS染色によるアスペルギルスの拡大像ではフラスコ型の菌体と，その先端に多数の分生芽胞が認められた（**Fig. 5**）．

考　察

深在性真菌症の1つである消化管真菌症は，播種性真菌症への感染源として重要であるが，確定診断は困難である場合が多々ある[4]．上部消化管においてはその頻度はまれでなく，常在菌であるカンジダが原因であることが多い．今回経験したアスペルギルスによる消化管感染は，塚本[2]の剖検例の20年の集計では196例中3例にみられたが，大腸ではみられなかった．このように大腸におけるアスペルギルス症はアスペルギルスが体内に存在しないいわゆる生体外由来のためまれであると考えられる．

これまでに検索しえた報告例では，腎移植後の免疫抑制剤内服中症例[5)6)]や，新生児の抗生剤投与による壊死性腸炎[7]で基礎疾患を有していた．本症例では，基礎疾患を有さず，また薬剤の長期服用の既往もなかった．しかし絞扼性イレウスからの敗血症性および循環血液量減少性ショックを招来して受診し，全身状態の悪化に加え，手術侵襲および術後の強力な抗生剤投与が免疫系などに影響し易感染性の状態であったと考えられる．本症例も含めていずれも消化管の潰瘍形成と高度の出血がみられており，組織学的にアスペルギルスの進展形式が粘膜を通過し粘膜下層の血管に浸潤することと関係があると思われる．

真菌症は今後さらに増加することが考えられる．消化管では潰瘍形成後の血管傷害により血行性に全身播種の源となる可能性があり，しかもこれまでの報告例では大量出血によるDICを併発する場合が多いこと[6]から早期に適切な薬剤投与が必要となってくる．これにはカンジダ以外の真菌でも測定可能なリムルス法によるβ-グルカンのスクリーニングはたいへん有効であり，しかも効果判定にも使用できることが利点である．この方法はリムルス法における疑陽性反応を含む

試薬(トキシカラー)と除去した試薬(エンドスペシー)を併用しβ-グルカンを定量するものである．ただし，真菌血症以外にも疑陽性反応が生じることを念頭にいれる必要がある．

潰瘍あるいは偽膜形成をみる消化管出血例では真菌症も念頭において治療を行わなければならないと考えられる．

深在性真菌症は，医療の変遷にともない増加する傾向にある．剖検例による従来の報告では，その頻度は5％程度[8]であったが，最近では12.5％[8]，14.9％[9]と上昇している．これらに感染する症例の多くは例えば種々の悪性腫瘍やステロイド，抗生剤の長期投与を受けている基礎疾患を有している例や中心静脈栄養を行っているなど全身状態の低下している場合が多く，容易に敗血症に進行することが考えられる．このため早期診断，治療が必要であると考えられる．

診断法に関しては細菌学的な検討が主であった．しかしこれまでの統計によると診断率は低く，しかも時間的余裕が必要であるために治療が遅れることが考えられた．細菌学的検討によるこれらの欠点を補う目的で，最近では真菌症の菌体成分である血中のβ-グルカンを測定する方法[1]や，カンジダ抗原あるいは代謝産物であるD-アラビニトールなどの検査法[10]が開発されている．しかし後2者は菌種がカンジダに限定されており，感度の点でも臨床的に相関しないなど課題が残されている．一方，β-グルカンは真菌の菌体に含まれる多糖体であり，臨床経過の評価や，抗真菌剤治療の効果判定にも使用されている．われわれの施設では，β-グルカンの測定の際に行う前処理法としてNew PCA法[3]を用いている．これは，PCA法(過塩素酸法)で生じる沈澱（蛋白）を再溶解するものであるが，血液中のβ-グルカン量を判定するにはNew PCA法[3]がより優れていると考えている．真菌血症の指標として過去4年ほどNew PCA法[2]前処理によるβ-グルカンの測定を用いており，良好な結果を得ている[11]．また今回カンジダ以外のアスペルギルス症の診断にも有用であることが示唆され，真菌血症の診断法として有用であると考えられた．

文　献

1) 遠藤重厚，松岡哲也，天野慶輝ほか：EndospecyとToxicolorによる内毒素血症および真菌血症診断の意義．救急医　13：1015—1019，1989
2) 塚本秀人：消化管真菌症の臨床病理学的検討．日消病会誌　83：2341—2350，1986
3) Inada K, Endo S, Takahashi K et al: Establishment of a new perchloric acid treatment method to allow determination of the total endotoxin content in human plasma by the limulus test and clinical application. Microbiol Immunol 35：303—314，1991
4) 若山　恵，渋谷和俊，直江史郎：消化管真菌症．日医新報　3340：37—40，1990
5) Kinder RB, Jourdan MH: Disseminated aspergillosis and bleeding colonic ulcers in renal transplant patient. J R Soc Med 78：338—339，1985
6) McClelian SL, Komorowski RA, Farmer SG: Severe bleeding diathesis associated with invasive aspergillosis in translant patient. Transplantation 39：406—410，1985
7) Mangurten HH, Fernandez B: Neonatal aspergillosos accompanying fulminant necrotising enterocolitis. Arch Dis Child 54：559—562，1979
8) 奥平雅彦：Opportunistic Fungus Infectionの病理．日病理会誌　74：61—91，1985
9) 橋本征兒：深在性真菌症の人体病理解剖学的研究—感染菌種と侵襲臓器・系の関係を中心に—．東京医大誌　47：239—248，1989
10) Soyama K, Ono E: Enzymatic fluorometric method for the determination of Darabinitol in serum by initial rate analysis. Clinia Chim Acta 149：149—154，1985
11) 遠藤重厚，稲田捷也，井上義博ほか：β-D-グルカン定量による真菌血症の迅速診断の有用性．腹部救急診療の進歩　12：339—344，1992

A Case Report of Aspergillosis with Colonic Ulcers in Digestive System

Mitsuru Kikuchi, Shigeatsu Endo, Yukio Kuwata, Takehiko Satoh*, Katsuya Inada* and Masao Yoshida**
Critical care and Emergency Center, Iwate Medical University
*The Second Department of Pathology School of Medicine, Iwate Medical University
**Department of Bacteriology School of Medicine, Iwate Medical University

We experienced a case of digestive mycosis with *Aspergillus*. The patient was a 62-year-old woman who was introduced to our center for shock that developed 2 days after the appearance of abdominal pain. Ileocaecal resection was performed for strangulated ileus. On day 7, bloody flux occurred and endoscopy revealed sigmoid psudomembranous formation. On day 14, re-operation was performed for persistent digestive hemorrage. Ischemic changes observed in the descending and sigmoid colonic regions were resected, with an artificial anus being prepared. From about this time, β-glucan became positive and was as high as 310 pg/ml on day 22, leading to the diagnosis of deep seated mycosis. The contemporaneous microbiological examination revealed the involvement of *aspergillus*, and the pathohistological examination revealed colonic ulceration and worm bodies of *Aspergillus* in the ulcer base. Following the present case, β-glucan was also effective in mycosis with other than *Candida* like *Aspergillus*, and its measurement was confirmed to be effective for the diagnosis of fungemia.

Reprint requests: Mitsuru Kikuchi Critical Care and Emergency Center, Iwate Medical University
19-1 Uchimaru, Morioka, 020 JAPAN