日消外会誌　26（9）：2372～2376，1993年

盲腸原発悪性リンパ腫の1例

高知医科大学第1外科
小林　道也　　緒方　卓郎　　荒木京二郎
遠近　直成　　安藤　　徹　　大海研二郎

骨盤腔を占居する巨大腫瘤を形成した盲腸原発悪性リンパ腫の1例を報告する．症例は17歳の男性で，立ちくらみを主訴に近医受診，貧血と下腹部腫瘤を指摘されて当科紹介となった．入院時検査成績では鉄欠乏性貧血を認めたが，腫瘍マーカーの上昇は認めなかった．腹部超音波検査，CTで骨盤腔内に内部に消化管を巻き込んだ巨大腫瘤を認めた．注腸造影で上行結腸に狭窄を認め大腸内視鏡でこの部に表面顆粒状の腫瘤を認め，生検でmalignant lymphoma，diffuse medium cell typeと診断された．上腸間膜動脈造影では腫瘤は回結腸動脈に栄養されていた．開腹時所見では骨盤腔を占居した腫瘤に背側より回腸末端が流入していた．右半結腸切除術と3群までのリンパ節郭清を施行した．切除標本では腫瘤は盲腸より発生しており，病理組織診でB細胞由来の悪性リンパ腫と診断された．術後化学療法を追加し軽快退院した．

Key words：malignant lymphoma of caecum，diagnosis of colorectal malignant lymphoma，treatment of colorectal malignant lymphoma

はじめに

消化管原発悪性リンパ腫は胃に多く大腸原発例の報告は少ない[1]．われわれは骨盤腔を占居する巨大腫瘤を形成した盲腸原発悪性リンパ腫の手術例を経験したので報告する．

症　例

患者：17歳，男性

主訴：立ちくらみ

既往歴：幼児期に気管支喘息

家族歴：特記すべきことなし．

現病歴：2年前より腹痛を認めたが放置していた．1年前より腹痛時，下腹部に腫瘤を触知するようになった．平成4年2月運動時の立ちくらみが出現，さらに微熱が続くようになり近医受診，入院精査を受け，貧血と骨盤内の巨大腫瘤を認め手術目的で平成4年4月6日当科紹介入院となった．なお，腸閉塞症状は認めなかった．

入院時現症：身長169.7cm，体重53.0kg．眼瞼結膜は貧血様，眼球結膜に黄疸を認めず．両側頸部に直径2mm程度のリンパ節を数個触知した．胸部に異常を認めず．下腹部正中から右側にかけて7×11cm大の弾性硬で可動性がなく圧痛を有する腫瘤を触知した．肝，脾，腎は触知しなかった．肛門指診では肛門輪より約2cmの部に直腸壁を通じて弾性硬の腫瘤を触知した．

入院時検査成績：RBC 418×10⁴/μl，Ht 27.5%，Hb 8.2g/dl，Pt 44.4×10⁴/μl，WBC 5,900/μl，血清鉄15 μg/dl（80～180）と鉄欠乏性貧血を認めた．肝，腎機能，血清電解質に異常を認めなかった．CRPは1.6mg/dl（<0.6）と上昇していた．腫瘍マーカーはcarcinoembryonic antigen，α-fetoprotein，squamous cell carcinoma related antigenは正常範囲内であった．HBs抗原，HCV抗体，成人T細胞型白血病ウイルス抗体は陰性であった．

腹部超音波検査所見：下腹部に13×7cm大の腫瘤を認めた．腫瘤は高エコー部と低エコー部が混在しており，腫瘤内に腸管内容の移動を認め，腫瘤が消化管原発あるいは消化管を巻き込んでいると考えられた．

腹部CT所見：骨盤腔内に腫瘤を認め，この腫瘤内には腸管が走行していた．直腸，S状結腸は腫瘤に圧排されていた（**Fig. 1**）．

注腸造影検査所見：直腸，S状結腸は腫瘤により著明な圧排をうけており，上行結腸は正中に偏位し，上行結腸の途中で造影剤が口側へ流入せず，周堤様の陰影欠損を認めた（**Fig. 2**）．

経口小腸造影所見：回腸末端部は骨盤腫瘤の背側に

＜1993年5月11日受理＞別刷請求先：小林　道也
〒783　南国市岡豊町小蓮　高知医科大学第1外科

Fig. 1 Abdominal CT showed a large mass involving the intestine in the pelvic cavity (arrow). There was small intestine behind the mass (Fig. 1a, arrow head). The lower slice demonstrated the rectum at the left side behind the mass (Fig. 1b, arrow head).

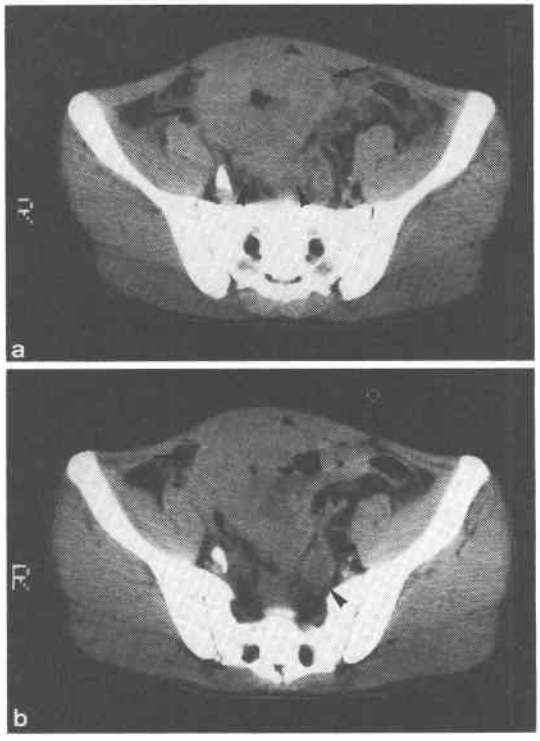

存在し，狭窄と拡張を認め，盲腸へと造影剤が流入した（**Fig. 3**）.

大腸内視鏡所見：上行結腸に狭窄を認め周囲の粘膜にはひきつれを生じていた．この狭窄部には半周性に突出する腫瘤を認め，この腫瘤の表面は顆粒状で発赤していた（**Fig. 4**）．この部の生検で malignant lymphoma の diffuse medium cell type と診断された[2]．

点滴腎盂造影所見：右尿管は腫瘤により圧迫され，狭窄し，それより上位の尿管は拡張していた．膀胱は腫瘤により圧迫をうけていた．

血管造影所見：上腸間膜動脈造影で回結腸動脈に栄養される腫瘍濃染を認めた（**Fig. 5**）.

回盲部の悪性リンパ腫の診断で平成 4 年 4 月28日手術を施行した．

開腹時手術所見：下腹部に直径約15cm の腫瘤を認め，表面には大網が癒着していた．腫瘤は盲腸に存在

Fig. 2 Barium enema showed stenosis and median deviation of the ascending colon (arrow).

Fig. 3 Barium meal study demonstrated the terminal ileum behind the mass (arrow). There were stenosis (arrow head) and dilatation (small arrow) of the terminal ileum and cecum respectively, however, no obstruction was demonstrated.

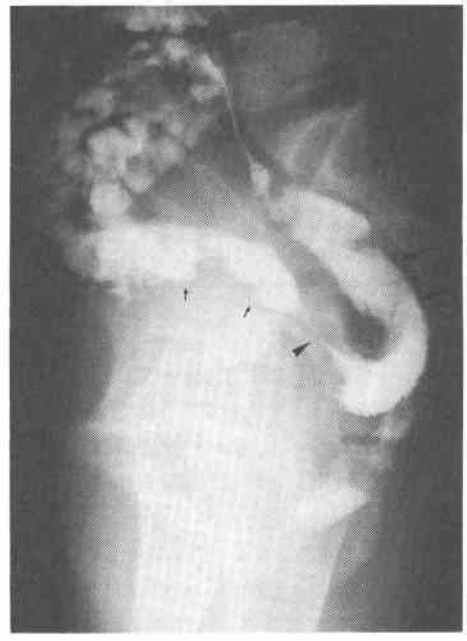

Fig. 4 Colonoscopy showed the stenosis of the ascending colon.

Fig. 5 Angiography revealed a tumor stain fed by ileo-colic artery (arrow).

し，膀胱を圧排，さらにS状結腸への浸潤を認めた．また腫瘤は骨盤腔を占居しており，回腸末端は背側から腫瘤へとつながっていた．右尿管は圧排をうけていたが浸潤は認めなかった．腫瘤を周囲組織より剝離し右半結腸切除術（R_3）とS状結腸部分切除術を施行した．肉眼的には腫瘍の遺残を認めなかった．

切除標本所見：腫瘤は13×15×10cm大で割面では盲腸壁の著明な肥厚を認めた．内腔は口側では狭窄，肛門側では拡張しており完全狭窄はきたしていなかった．肛門側にはさらに腫瘤状に突出する部を認め，内視鏡ではこの部を生検したものと思われた(**Fig. 6**)．

Fig. 6 Resected specimen showed a large mass measuring 13×15×10 cm. The cut surface demonstrated the marked thickening of the wall of the cecum, however, the lumen was not completely obstructed.

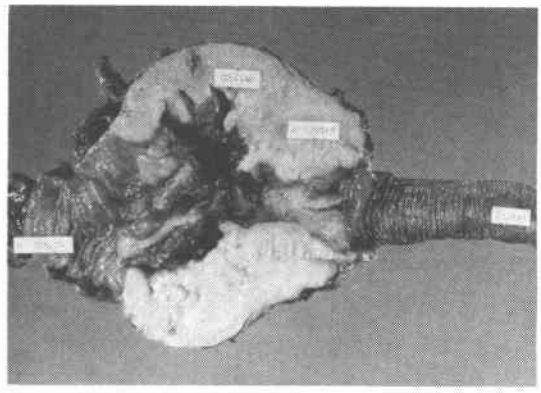

Fig. 7 Histological examination revealed that atypical lymphocytes invaded the cecal wall from the mucosa to the subserosa. The diagnosis was malignant lymphoma (diffuse, medium sized cell type, B). (H-E staining ×200)

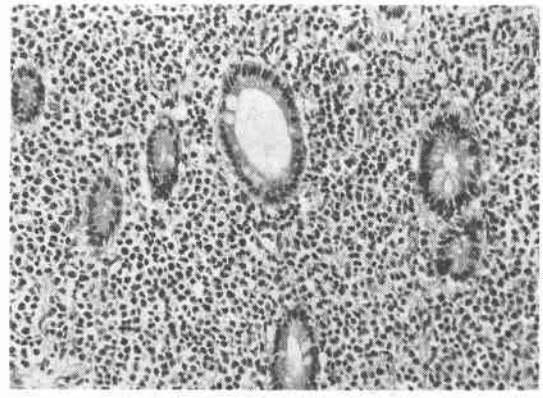

病理組織所見：盲腸を中心に粘膜面から漿膜下層へ小型～中等大の類円形核を有する異型リンパ球の浸潤を認め免疫染色で腫瘍細胞はB細胞マーカー（MXPan-B，DAKO社）に陽性でT細胞マーカー（UCHL-1，DAKO社）に陰性でありB細胞系でLymphoma Study Group分類のdiffuse medium sized cell typeの悪性リンパ腫と診断された[2]（**Fig. 7**）．また3群リンパ節までの転移を認めた．なお回腸

末端には異型リンパ球の浸潤を認めなかった．

術後経過は良好で術後23日目（5月22日）より本学第3内科にて化学療法が施行された．1回目はcyclophosphamide（CPA）525mg（1日目），doxorubicin（ADR）40mg（1日目），vincristine（VCR）1.5mg（1日目），predonisolone（PSL）40mg（5日目）を施行，3週間ごとに2，3回目はCPA 740mg（1日目），ADR 60mg（1日目），VCR 2mg（1日目），PSL 60mg（5日間）を施行し，7月7日退院した．4回目以降は外来にてCPA 700mg（1日目），ADR 60mg（1日目），VCR 1.5mg（1日目），PSL 40mg（5日間）を施行し，平成4年11月26日より施行した10回目で化学療法を終了した．現在，再発の兆候はなく外来通院中である．

考　察

消化管原発の悪性リンパ腫は胃に最も多く小腸原発が15%，大腸原発は5%と少ない[3]．また1979年の第11回大腸癌研究会アンケート調査によると，大腸原発腫瘍に占める割合は約0.65%でまれである．発生部位は回盲部に多く大腸原発例の71.5%を占めている．本症例も盲腸原発であるが腫瘤が骨盤腔へと進展，占居していた．このため紹介入院時には骨盤内腫瘍が最も疑われた．腹部CT，magnetic resonance imagingでは鑑別診断が困難であった．エコーにて腫瘤内部に腸内容の移動を認め消化管精査を施行し，大腸内視鏡による生検で本症と診断された．一般に内視鏡診断は困難とされている[1)4)~6)]が，病変が大きい割に周囲の壁伸展性が比較的保たれており，潰瘍面も浅くなめらかなことが多いようである．診断のためには生検による組織診が最も重要であるが，正診率は必ずしも高くない[1)4)~6)]．生検診断を行う上では十分な量の組織を何か所も採取する必要があると思われる．斎木ら[7)]は大腸原発の悪性リンパ腫の注腸造影所見の特徴として，1）大きな腫瘤陰影はあるが，壁伸展性が保たれている．2）潰瘍面が滑らか．3）病変の境界が緩やかである．4）管腔の狭小化が弱い．などの点を述べている．本症例も注腸造影では病変部より口側への造影剤の流入を認めなかったが，経口小腸造影では回腸末端部から病変部へと造影剤の流入を認めた．病変の大きさに比較して管腔の狭窄像は軽度で，また臨床的にも腸閉塞症状は出現しておらず，本症を疑わせる重要な所見の1つと考えられた．

本症の予後は5年生存率が34.8%，10年生存率が33.2%で，同じ消化管原発悪性リンパ腫でも，胃原発のものに比べて予後が不良である[8)]．これは胃の場合，診断が容易であることと，腸に比べて組織学的に予後の良いものが多いためとされている[9)]．治療は病変が腸管および所属リンパ節に限局していると考えられる場合には外科的切除が適応となる．さらに大動脈周囲リンパ節などの遠隔転移が認められていても，消化管症状を改善あるいは防ぐために可及的切除をすべきであるが，消化管原発でありながらリンパ節転移により全身性の悪性リンパ腫に近い病像を呈している場合には，過大な侵襲は避けるべきと思われる．本来，化学療法に感受性があるため，非治癒切除の場合はもちろん，治癒切除のできた場合も術後の化学療法は可及的強力に施行すべきで血液内科との協力が重要と考えられる．

文　献

1）出射秀樹，山口俊昌，裏川公章ほか：上行結腸悪性リンパ腫の1例．日消外会誌　24：1319—1323，1991

2）須知泰山，若狭知毅，三方淳男ほか：非ホジキンリンパ腫病理組織診断の問題点—新分類の提案．最新医　34：2049—2062，1979

3）高木國夫：消化管の悪性リンパ腫．内科　60：1258—1265，1987

4）雷　哲明，谷浦博之，河野仁志ほか：直腸原発悪性リンパ腫の1例．日消外会誌　17：1624—1627，1984

5）石井敏勤，岡本安弘，石井慶太ほか：原発性直腸悪性リンパ腫の1例．日消外会誌　18：1743—1746，1985

6）日置図南，松本好市，寺西　正ほか：直腸原発悪性リンパ腫の1例．胃と腸　23：565—569，1988

7）斎木　功，佐藤直樹，三沢一仁ほか：横行結腸原発悪性リンパ腫の1例．日臨外医会誌　47：1496—1501，1986

8）Jinnai D, Iwasa Z, Watanuki T: Malignant lymphoma of large intestine. Operative results in Japan. Jpn J Surg 13：331—336，1983

9）田中千凱，大下裕夫，芥子川逸和ほか：大腸悪性リンパ腫の3例．臨外　46：369—373，1991

A Case of Primary Malignant Lymphoma of the Cecum

Michiya Kobayashi, Takuro Ogata, Keijiro Araki, Naoshige Tochika, Toru Ando and Kenjiro Ohmi
First Department of Surgery, Kochi Medical School

A case of primary malignant lymphoma of the cecum which formed a large mass occupying the pelvic cavity is reported. A 17-year-old man complaining of fainting was sent to our department with a diagnosis of anemia and pelvic tumor of unknown origin. Abdominal echogram and computed tomography showed a large mass involving the intestine in the pelvic cavity. Barium enema study demonstrated stenosis of the ascending colon. Colonscopy showed a tumor with granular surface in the ascending colon, and the biopsy specimen revealed malignant lymphoma, diffuse medium cell type. Angiogram showed that the tumor was fed by the ileocolic artery. He underwent right hemicolectomy and lymph node dissection. Macroscopic examination of the resected specimen showed that the tumor originated in the cecum, and histological study revealed malignant lymphoma, diffuse medium B cell type. He underwent chemotherapy and is being followed up as an outpatient.

Reprint requests: Michiya Kobayashi First Department of Surgery, Kochi Medical School
Oko-cho, Nankoku, 783 JAPAN