日消外会誌　26（9）：2377，1993年

研究速報　イヌ再生肝における肝細胞および細胞外マトリックスの経時的変化

豊木　嘉一　　吉原　秀一　　佐々木睦男　　十束　英志
赤石　節夫　　清野　景好　　鳴海　俊治　　今　　充

はじめに：肝切除時や部分肝移植時に認められる再生能については不明な点が少なくない．とくに，肝再生時における肝細胞および細胞外マトリックスの経時的変化は，肝再生を知る上で重要な要素となる．今回，我々は肝切除後の再生を肝細胞および細胞外マトリックスの面より検討し，若干の知見を得たので報告する．

対象および方法：対象として雑種成犬（約10kg）10頭を用いた．まず，全麻下で右中心葉，右外側葉，方形葉，尾状葉突起の計55%肝切除術を施行した．肝切除後1，2，4，8，12週目に肝生検を施行，20週目に犠牲死とした．各標本につき Hematoxylin-Eosin（H.E.）染色，Azan 染色，鍍銀染色にて病理組織学的検討を行った．また肝細胞の再生については抗 proliferating cell nucear antigen（PCNA）抗体を用いた免疫組織染色[1]を行い，1000倍にて50視野中の陽性細胞数を測定した．次に極微量（100μg）の肝組織を用いて，5.6N HCl 110℃，20時間加水分解後アミノ酸分析機（JLC-300）を用いてコラーゲンに特異的に認められるハイドロキシプロリン[2]の残基数を算定した．

結果：H.E.染色，Azan 染色では，肝切除後1，2週目で肝細胞索の肥大，2核の細胞や複数の核小体を有する細胞の散見，類洞の狭小化などの所見が認められた．肝切除後4，8週目になるとこれらの所見は次第に軽微になり，12，20週目になると正常肝に近い所見となった．間質に関してはとくに大きな変化は認められなかった．鍍銀染色では，肝切除後1，2週目で間質が相対的に減少し，4週目以降ではほぼ正常肝の状態に復していた．抗 PCNA 抗体染色陽性細胞は，肝切除後1週目で陽性細胞数の著明な増加を認めた．またハイドロキシプロリンは，肝切除後1週目で有意に低下（$p<0.01$），4週目以降では正常肝の値に復した（**Fig. 1**）．この成績は組織のマトリックスと高い相関を示した．

Fig. 1　Change of hydroxyproline is (…●…), Regeneration of the liver is (—○—). Results are expressed as mean ± S.E. * and ** represent a significant difference compared to the preoperative data.

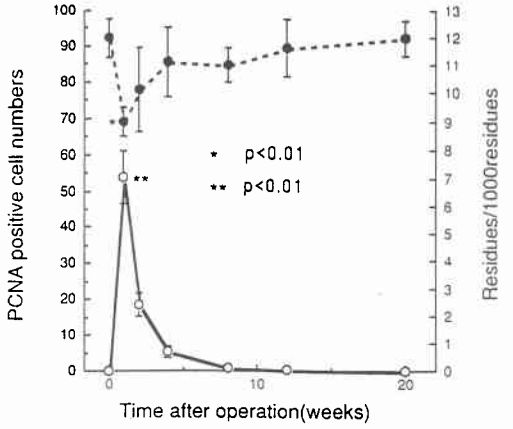

考察：55%肝切除犬での肝細胞の再生のピークは肝切除後1週目までにあることが確認された．一方，ハイドロキシプロリンは肝切除後1週目に有意に低下しており，鍍銀染色での繊維化の程度をよく反映していた．これは，肝細胞の急激な増殖によるコラーゲンの相対的減少によるものかコラーゲンの減少が肝細胞の増殖に合目的に働いているのか今後の検討を要するが細胞外マトリックスを制御することにより肝再生を制御できる可能性が示唆された．

Key word：regeneration of the liver

文献：1）守内哲也，和泉伸一：PCNA（DNA ポリメラーゼδ補助蛋白質）．細胞21：27—31，1989　2）Okuno H, Hazama H, Murase T et al: Drug metabolizing activity in rats with chronic lever injury induced by carbon tetrachloride: Relationship with the content of hydroxyproline in the liver. Jpn J Pharmacol 41: 363—371, 1986

Serial Change of Hepatocytes and Extracellular Matrix in Regenerating Liver

The second Department of Surgery, Hirosaki University of Medicine
Yoshikazu Toyoki, Syuichi Yoshihara, Mutsuo Sasaki, Eishi Totsuka, Setsu Akaishi, Kageyoshi Seino, Shunji Narumi and Mitsuru Konn

＜1993年6月14日受理＞別刷請求先：豊木嘉一　〒036 弘前市在府町5　弘前大学第2外科