日消外会誌　26（10）：2469～2472，1993年

膵分節切除術および尾側膵空腸吻合術を施行したインスリノーマの1例

国立佐倉病院外科，（*現・千葉大学第2外科）
天野　穂高*　蜂巣　忠　一瀬　雅典*　鈴木　孝雄*
大森耕一郎　柏原　英彦　横山　健郎

症例は73歳の女性で低血糖発作を主訴に来院した．臨床所見および内分泌学的検査でインスリノーマが疑われた．血管造影，dynamic computed tomography で腫瘤は約1.0cm の濃染像として描出され，その局在部位は胃十二指腸動脈と上腸間膜静脈の間であった．術中超音波検査では hypoechogenic な腫瘤像として描出され，主膵管と接するように存在していた．以上の所見より手術は膵管損傷の危険性，残膵機能の温存を考慮し，膵分節切除術および尾側膵空腸 Roux-Y 吻合術（Letton & Wilson 法）を施行した．術後経過は良好であり，腫瘍の局在によっては考慮すべき1術式と考えられた．

Key words: insulinoma, segmental pancreatectomy with Roux-Y pancreatojejunostomy

はじめに

インスリノーマは膵内分泌腫瘍のなかで最も頻度の高い腫瘍[1]であり，その特異な臨床所見より診断は比較的容易であると思われる．治療の原則は根治的切除であるが，その際の問題点として腫瘍の局在診断があげられ，また腫瘍の局在に応じた適切な手術術式の選択も重要となる．今回，我々は膵頭部の主膵管に接して存在するインスリノーマに対し，膵管損傷の危険性，残膵機能の温存を考慮した術式として膵分節切除術および尾側膵空腸 Roux-Y 吻合術（Letton & Wilson 法[2]）を選択し，良好な術後経過が得られた1例を経験した．良性のインスリノーマ，膵良性腫瘍が疑われる場合，その局在によっては考慮すべき術式と考えられたので報告する．

症　例

症例：73歳，女性

主訴：意識消失

既往歴：14年前に脳梗塞，左半身不全麻痺

現病歴：1988年8月頃より，意識消失を伴った不穏状態が月に1度ほど出現．同年12月頃には発作は10日に1度と頻回となり近医を受診．インスリノーマが疑われ精査目的で当院を紹介入院となった．

＜1993年5月11日受理＞別刷請求先：天野　穂高
〒260　千葉市中央区亥鼻1－8－1　千葉大学医学部第2外科

入院時現症：身長148cm，体重67kg，眼瞼および眼球結膜に貧血，黄疸を認めなかった．胸腹部に異常所見を認めなかった．神経学的に左半身に不全麻痺を認めた．

入院時検査成績：末梢血，生化学検査では異常を認めなかった．Immunoreactive insulin（IRI）と血糖値（BS）の比である Fajans' index（IRI/BS）は1.18であった．

腹部超音波所見：肥満のために膵臓は描出不能だった．

腹部 computed tomography（CT）所見：単純 CT では膵臓表面のわずかな突出を認めるが，腫瘤は明らかではなかった．造影剤の bolus injection による dynamic CT（D-CT）では胃十二指腸動脈と上腸間膜静脈の間に強く濃染される約1.0cm の腫瘤を認めた（**Fig. 1**）．

血管造影所見：総肝動脈造影の動脈相で胃十二指腸動脈内側に血管新生像が認められた（**Fig. 2**）．

Endoscopic retrograde pancreatography（ERP）所見：膵管の圧排，狭窄などの所見を認めなかった（**Fig. 3**）．

以上より膵頭部のインスリノーマと診断し，1989年4月13日手術を施行した．

手術所見：上腹部正中切開にて開腹．膵頭部前面に膵外にやや突出する腫瘤を触知する．intraoperative

Fig. 1 Plain CT (A) shows a slight protrusion in the head of the pancreas. Dynamic CT(B) shows an enhanced tumor (arrow) about 1.0cm between the gastroduodenal artery (GD) and superior mesenteric vein (SMV).

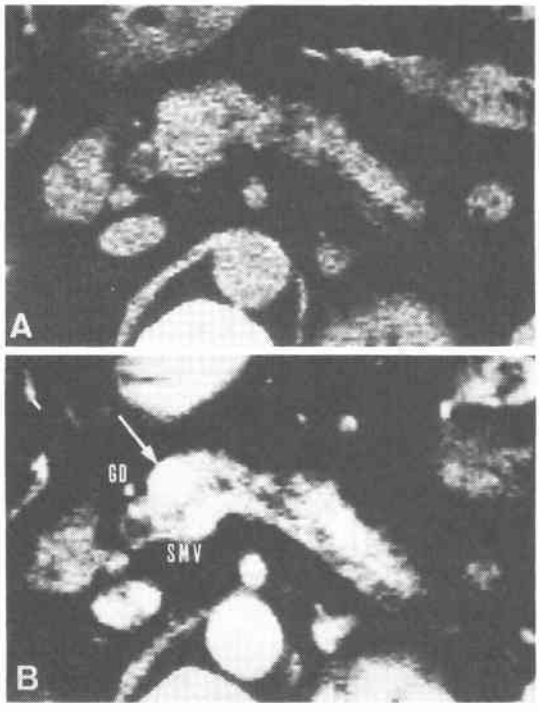

Fig. 2 Arterial phase of the common hepatic angiogram shows a hypervascular tumor (arrow).

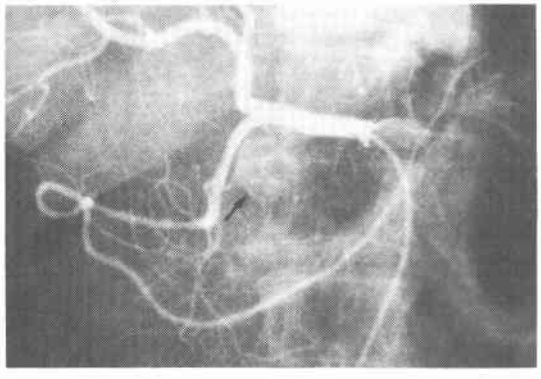

ultrasonography (IOUS) では，上腸間膜静脈腹側に約1.0cm の hypoechogenic な腫瘤を認め，腫瘤は主膵管と接していた(**Fig. 4**)．核出術では膵管損傷の危険性が考えられたため，膵臓を胃十二指腸動脈と上腸間

Fig. 3 ERP shows no evident finding.

Fig. 4 IOUS shows a hypoechogenic tumor (T) about 1.0cm in diameter. The tumor exist ventrally to the superior mesenteric vein (SMV) and closely to the main pancreatic duct (MPD).

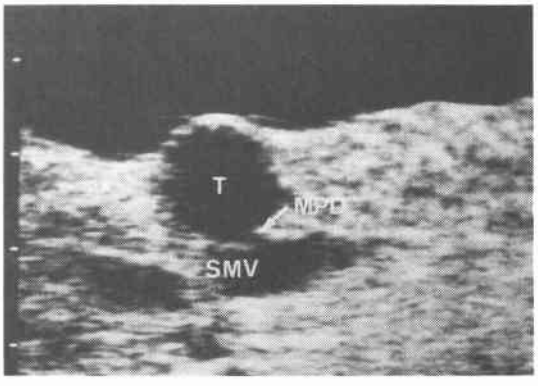

膜静脈左側の間約2cm の幅で分節切除し，頭側膵断端は主膵管の結紮後，魚口型に閉鎖縫合した．尾側膵断端は膵管チューブ挿入後空腸と端側吻合を施行し，その肛側約30cm の部にて空腸空腸端側吻合 (Roux-Y) を施行した (**Fig. 5**)．

切除標本肉眼所見：腫瘍の大きさは1.0×1.0cm．薄い被膜を有した実質性の腫瘍で白色調を呈していた．

病理組織所見：腫瘍組織は中型で核は類円であり，索状の組織構築を示す．酵素抗体法による免疫組織化学的検査では，インスリンの局在が証明された (**Fig. 6**)．

術後経過：術後症状は消失し，また膵液瘻などの合併症を認めず経過良好にて退院した．約1年後に施行したCT，超音波観察では残存膵の膵管拡張は認めなかった．また軽度の耐糖能異常および PFD test

Fig. 5 Schema of the operation. Pancreatojejunostomy has been made with the caudal portion of the pancreas. The end of the head of the pancreas has been closed with interrupted sutures.

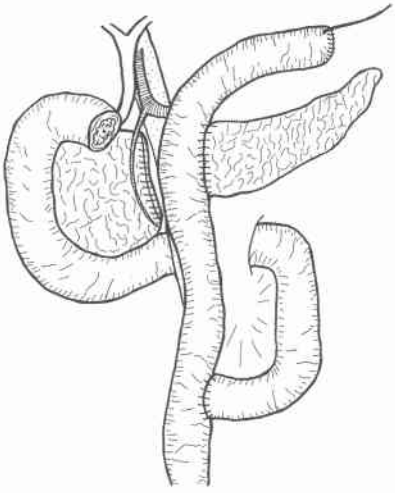

Fig. 6 Microscopic finding. (A: H.E. ×200, B: immunohistochemical staining ×400) Trabecular structure with numerous insulin positive cells.

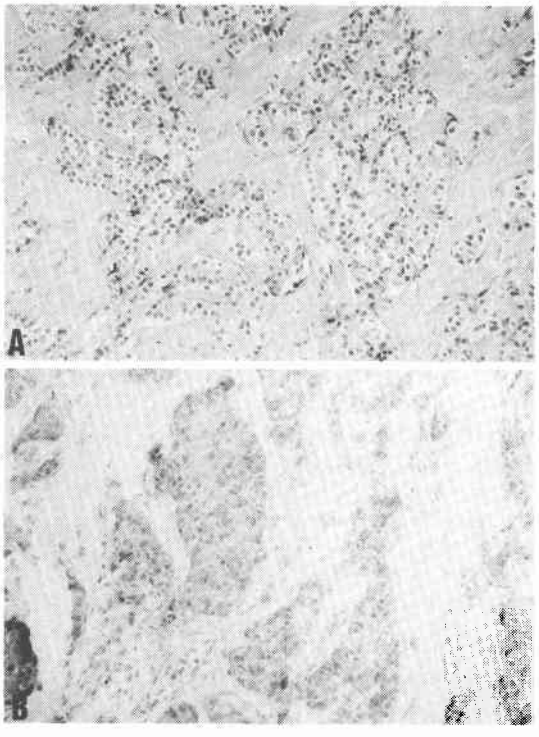

54.2%と膵内外分泌能の低下を認めたが，とくに治療を必要としていない．

考　察

膵内分泌腫瘍は比較的まれな疾患であるが，インスリノーマは最も頻度の高い腫瘍であり，その特異な臨床所見より診断は比較的容易と考えられる．中村ら[1]によるアンケート調査によると，インスリノーマの89%が良性腫瘍であり，単発が91%と報告されている．腫瘍の局在は膵頭部に28～36%，膵体部に30～33%，膵尾部に33～36%と報告[1)3)4)]されている．治療の原則は根治的切除であるが，その手術術式はRothmundら[3]によると膵頭部の腫瘍151例では核出術が114例(75%)と最も多く，そのほかに膵頭十二指腸切除術が19例，膵体尾部切除術が15例，膵全摘術が3例に施行されている．膵体尾部の腫瘍232例では膵体尾部切除術が132例(57%)と最も多く，核出術94例，その他6例と報告されている．インスリノーマは良性腫瘍で単発の頻度が高いこと，また腫瘍径は2cm以下であることが多いこと[1]より，可及的に膵を温存することができる核出術が基本的な術式と考えられる．

近年，IOUSは腹部外科手術において重要な検査法となってきているが，インスリノーマの手術においても腫瘍の存在診断に優れていると同時に，腫瘍と主膵管との関係が明らかとなり[7)8)]必須の検査法であると考えられる．

膵頭部に位置するインスリノーマは前述したように核出術が基本術式と考えられるが，自験例はIOUSの所見より核出術では主膵管損傷の危険性があると考えた．また膵頭十二指腸切除術，膵体尾部切除術も可能であるが，後者においても95%膵尾側切除術[9]に近い膵切除率となりいずれも過大侵襲と考え，膵分節切除術および尾側膵空腸Roux-Y吻合術（Letton & Wilson法[2]）を選択した．Letton & Wilson法は膵外傷に対する手術法の1つであるが，近年嚢胞性膵腫瘍などの良性疾患に対する膵温存手術に応用した報告[10)11)]を散見する．膵分節切除術後の合併症として問題となるのは，膵空腸吻合部の縫合不全と考えられる．塩見ら[6]は受傷後48時間経過した膵体部完全断裂の症例に対し膵分節切除術を施行し，膵空腸吻合部の縫合不全に起因する腹腔内出血を繰り返した1例を報告しており，手術のタイミングが遅れた膵外傷に対する本術式の選択には慎重を要すると報告しているが，自験例のように膵腫瘍に応用した場合の条件はよく，今日では比較的安全な手術術式と考えられる．一方，核出術後の合

併症としてStefaniniら[4]は膵液瘻12%，仮性嚢胞6.5%急性膵炎1.2%と報告している．膵液瘻に関して久保ら[5]は，核出術後14週に自然閉鎖した1例を報告し，主膵管に損傷がなく十分なドレナージが施されたときは瘻の自然閉鎖を待つべきであると報告している．

一般的にインスリノーマは，手術により劇的な症状の改善のみられる根治可能な疾患であるが，治療方針を誤ると膵液瘻などの合併症を引き起こしたり，インスリン依存性糖尿病を引き起こすことを念頭におく必要があり適切な手術術式の選択が重要であるが，膵分節切除術および尾側膵空腸 Roux-Y 吻合術は，腫瘍の局在によっては考慮すべき1術式と考えられた．

文　献

1) 中村卓次：膵島細胞腫瘍．第19回日本消化器外科学会総会アンケート調査報告．中村卓次 監修．膵島細胞腫瘍．医学図書出版，東京，1983, p259—265
2) Letton AH, Wilson JP: Traumatic severance of pancreas treated by Roux-Y anastomosis. Surg Gynecol Obstet 109：473—478, 1959
3) Rothmund M, Angelini L, Brunt LM et al: Surgery for benign insulinoma: An international review. World J Surg 14：393—399, 1990
4) Stefanini P, Carboni M, Patrassi N et al: Beta-islet cell tumors of the pancreas: Result of a study on 1067 cases. Surgery 75：597—609, 1974
5) 久保正二，酒井克治，木下博明ほか：腫瘤核出後膵液瘻をきたしたインスリノーマの1例．日臨外医会誌　51：578—583，1990
6) 塩見正哉，蜂巣賀喜多男，山口晃弘ほか：術後腹腔内出血を繰り返し治療に難渋した外傷性膵断裂の1例．胆と膵　11：647—652，1990
7) 伊藤　徹，針原　康，高見　実ほか：インスリノーマに対する術中超音波検査の臨床的意義．日臨外医会誌　46：918—922，1985
8) 上野恵子，磯部義憲，今里雅之ほか：画像診断によるインスリノーマの局在診断についての検討．日消病会誌　86：2434—2443，1989
9) Frey CF: 95% Pancreatectomy. Edited by Crarey LC. The Pancreas. The C.V. Mosbey Company, Saint Louis, 1973, p202
10) 岡田恒良，山田二三夫，三輪高也ほか：膵の Serous Cystadenoma 切除後 Letton & Wilson 法による再建を行った1手術例．手術　45：261—294，1991
11) 松本伸二，廣吉元正，田淵正延ほか：膵体部良性病変に対する膵分節切除・尾側膵空腸吻合の有用性．臨外　47：259—262，1992

A Case of Insulinoma Treated by Segmental Pancreatectomy and Roux-Y Pancreatojejunostomy

Hodaka Amano*, Tadashi Hachisu, Masanori Ichinose*, Takao Suzuki*, Kouichirou Ohmori, Hidehiko Kashiwabara and Takeo Yokoyama
Department of Surgery, Sakura National Hospital
*Second Department of Surgery, School of Medicine, Chiba University

A 73-year-old woman was admitted to our hospital complaining of a hypoglycemic attack. Insulinoma was suspected from the clinical symptoms and endocrinological examinations. Anigography and dynamic computed tomography revealed an enhanced tumor of about 1.0 cm between the gastroduodenal artery and superior mesenteric vein. Intraoperative ultrasonography revealed a hypoechoic mass close to the main pancreatic duct (MPD). Segmental pancreatectomy with Roux-Y pancreatojejunostomy was performed to avoid injury of the MPD and to preserve the function of the residual pancreas. The postoperative clinical course was favorable. Depending on the localization of the tumor, this operative procedure seems to be a good indication.

Reprint requests: Hodaka Amano　Second Department of Surgery, Chiba University
1-8-1 Inohana, Chuou-ku, Chiba, 260 JAPAN