日消外会誌　26（11）：2701～2705，1993年

4臓器4重複癌（乳癌，子宮体癌，大腸癌，胃癌）の1治験例

大阪医科大学一般・消化器外科
長田　啓嗣　　岡島　邦雄　　山田　眞一　　磯崎　博司
水谷　　均　　千福　貞博　　田口　忠宏

約16年間の経過で，乳癌，子宮体癌，大腸癌，胃癌の4臓器4重複癌が発生した1症例を経験した．患者は64歳の女性．家族歴として，4人兄弟中3人に癌疾患を認めた．48歳時右乳癌，54歳時子宮体癌にて根治手術を受けた．今回心窩部不快感および黒色便を主訴として来院した．大腸癌および胃癌の同時性重複癌の診断のもと，両癌ともに絶対的治癒切除を施行した．本邦の4臓器4重複癌の臨床報告16例のうち全癌切除しえた症例は7例（43.8%）であった．臓器では胃，大腸が多く，癌罹患後は再発転移のみならず，重複癌の発生にも十分注意していくことが肝要と思われた．

Key words：quadruple cancer, radical operation

はじめに

近年，癌診断学の進歩と手術をはじめとする治療法の向上により，生存期間および平均余命は延長し，重複癌の頻度は増加している．しかし，3重複癌までの報告は多くみられるが4重複癌の報告はまれである．今回乳癌術後6年を経過し子宮体癌に罹患，その10年後に大腸癌，胃癌（同時性）が発生した4重複癌の1症例を経験した．そこで，本邦4重複癌報告例[1)~14)]を集計し若干の文献的考察を加えて報告する．

症　例

患者：64歳，女性

家族歴：患者は5人兄弟末子で長姉が子宮癌，次姉が胃癌，長兄が肺癌

既往歴および経過：昭和26年に子宮後屈症の手術，昭和36年に右乳房良性腫瘍摘出術を受けた．喫煙，飲酒歴なし．

第1癌：昭和48年7月9日（48歳時），本学外科で右乳癌のため右定型的乳房切除術を受けた．乳癌取扱い規約[15)]では，T2aN0M0 Stage II, n0で，組織像はpapillotubular carcinomaであった（**Fig. 1a**）．術後右鎖骨上窩および右腋窩に38Gyの^{60}Co治療を受けた．

第2癌：昭和54年7月17日（54歳時），本学産婦人科で子宮体癌のため子宮全摘術を受けた．組織像はendometrial carcinomaで，リンパ節転移は認めなかった（**Fig. 1b**）．第1，第2癌とも再発することなく経過し，今回入院となった．

現病歴：平成元年11月頃より食事とは関係なく時々心窩部不快感を認めた．同年11月19日より黒色便が続き，本学内科に入院した．注腸造影および大腸内視鏡にて横行結腸癌の診断を受け手術目的にて転科した．約1年間で約3kgの体重減少を認めている．

入院時理学的所見：身長139cm，体重35kg，体温36.5℃，脈拍60/分，血圧102/48mmHg，軽度の貧血を認めるが，黄疸はなく，表在リンパ節は触知しなかった．腹部は平坦軟で，腫瘤を触れず，肝脾腫も認められず，直腸診にてSchnitzler転移は認めなかった．右胸部に乳房切除術，腹部に子宮全摘術の手術創を認めた．

入院時検査所見：小球性低色素性貧血，軽度の肝機能障害を認めた．Tissue polypeptide antigen 130U/lと軽度高値を認めたが，その他carcinoembryonic antigenなど腫瘍マーカーは正常範囲であった．

注腸造影所見：横行結腸に約3cmにわたりstring signを認めた（**Fig. 2a**）．

大腸内視鏡所見：横行結腸ほぼ中央に内腔全体を占め周囲粘膜との境界が明瞭な易出血性の腫瘍を認めた．腫瘍中央に浅い不整な潰瘍を有し2′型と診断した（**Fig. 2b**）．

入院時心窩部不快感は消失していたが，術前スクリーニングのため胃内視鏡を施行した．

胃内視鏡所見：前庭部大彎を中心として陥凹を有する径約3cmの隆起性病変を認めた．陥凹底は凹凸不整

＜1993年7月7日受理＞別刷請求先：長田　啓嗣
〒569　高槻市大学町2－7　大阪医科大学一般・消化器外科

Fig. 1　Histology (a : Breast ; papillotubular carcinoma. b : Uterus ; endometrial carcinoma. c : Colon ; well differentiated adenocarcinoma. d : Stomach ; tubular adenocarcinoma (moderately differentiated type)). (H-E stain, ×100)

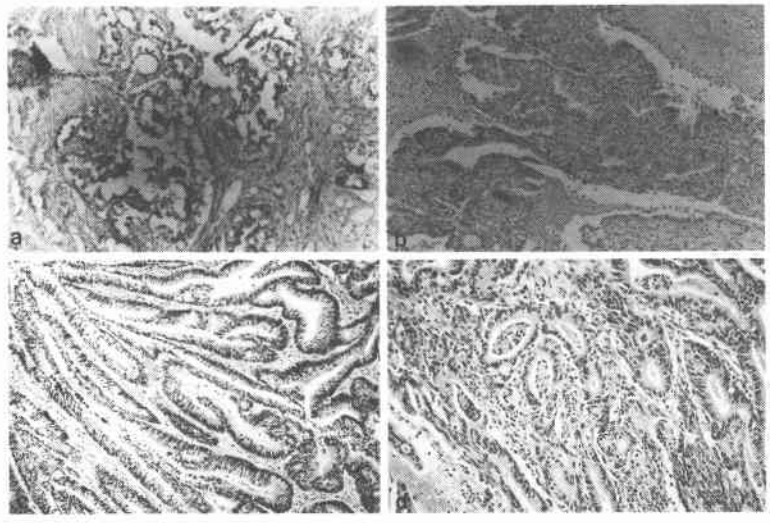

Fig. 2　(a : Ba enema X-ray picture showing string sign. b : Endoscopic picture of the colon showing an elevated lesion with ulceration occupying the colonic lumen.)

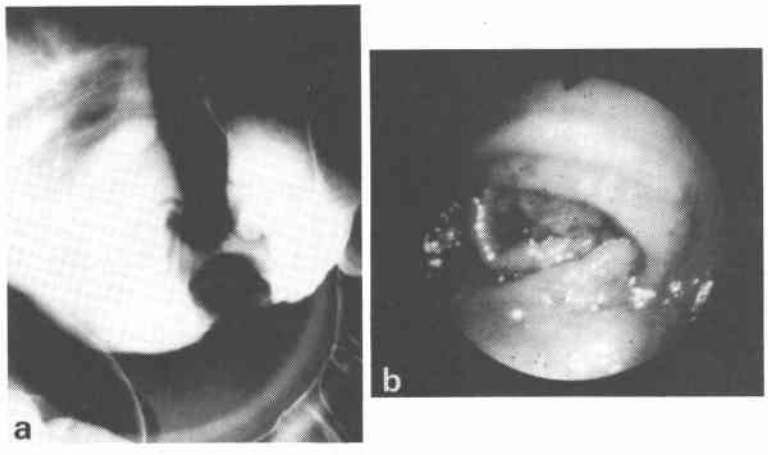

で白苔が付着し，陥凹周囲は発赤した細顆粒状の周提隆起を形成しており2型と診断した（**Fig. 3a**）.

胃透視および注腸造影所見：前庭部大彎側に不整な潰瘍を有する隆起性病変を認めた．また，同時に施行した注腸造影において，胃病変はあきらかに横行結腸病変と離れ，圧迫にてともに可動性良好でそれぞれ独立した病変と考えられた（**Fig. 3b**）.

なお，腹部超音波検査，腹部CTにて肝および大動脈周囲リンパ節などに転移を認めなかった．以上より，同時性重複癌の診断のもと，横行結腸切除，＋R2郭清および広範囲胃切除，＋R3郭清を施行した．

大腸癌取扱い規約[16]では，$P_0H_0N_1$(＋)S_2 Stage III で，病理組織標本では well differentiated adenocarcinoma, intermed, s. INFα, ly_1, v_1, ow(－), aw(－), n(－) であった（**Fig. 1c**）.

胃癌取扱い規約[17]では，$P_0H_0N_1$(＋) S_2 Stage III で，病理組織標本では tub_2, intermed, pm, INFβ, ly_3, v_0, ow(－), aw(－), n_1(＋)(No. ⑥リンパ

Fig. 3a Endoscopic picture of the stomach showing tumor with ulceration in the center.

Fig. 3b Gastric lesion (↓) could be separated from the colonic lesion (↓↓) on double contrast study of the stomach and the colon performed at the same time. (St: Stomach, TC: Tranceverse Colon)

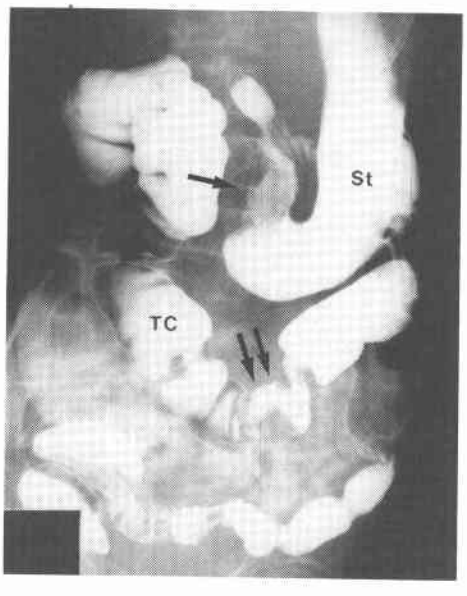

節1個に転移陽性）であった（**Fig. 1d**）．両癌とも絶対的治癒切除であった．また，胃癌と大腸癌のパラフィン包埋切片を用いてフローサイトメトリーにて測定した核DNA ploidy patternは両癌ともdiploid型であった．

以上より，4臓器の病変はすべて組織学的に異なり，腫瘍は別個のものであり4重複癌と診断した．術後Mitomycin Cおよび5-Fluorouracilを投与し，約3年経過するも再発の兆候および第5の癌発生は認めていない．

考　察

重複癌についての定義はBillrothやMoertelら[18]多くの人により提唱されているが，いまだ統一された見解はない．しかし，現在多用されているのはWarren & Gates[19]のもので，すなわち，1．各腫瘍は一定の悪性像を呈すること，2．おのおの別個のものが離れて存在すること，3．腫瘍が他の腫瘍の転移によるものは除外する，という定義である．本症例では，この定義の1．2．3．のいずれも満足しており4重複癌とした．本邦4重複癌臨床報告例16例（剖検輯報を除く）を集計した（**Table 1**）．集計においては同一臓器に発生した癌は関根[20]や野口ら[21]の定義による多発癌として取り扱い，重複癌から除外した．

2重複癌の発生頻度は剖検例では0.87～7.48%[21]，臨床例では0.59～2.3%[21]で，3重複癌の頻度は剖検例で0.14～0.28%[22]，臨床例で0.03%～0.28%[23]と報告されている．一方，4重複癌の頻度は剖検例で0.00029～0.00675%[24]といわれ，臨床例ではもっと低く極めてまれと考えられる．

Table 1 Reported cases of quadruple cancer in Japan

Case	Reporter	Year	Age・Sex	1st Cancer	2nd Cancer	3rd Cancer	4th Cancer
1	Aoki	1967	57・F	Ca.of the Cecum	Ovarian Ca.	Uterine Ca.	Gastric Ca.
2	Yamasaki	1969	51・M	MM. of the Esophagus	Gastric Ca.	Colon Ca.	Bladder Ca.
3	Ishigami	1973	51・M	Ca.of the Penis	RS. of the Mesenterium	Lung Ca.	Prostatic Ca.
4	Morishita	1977	77・M	Renal Pelvic Ca.	Lung Ca.	Colon Ca.	Prostatic Ca.
5*	Tanaka	1982	64・F	Breast Ca.	Colon Ca.	Bladder Ca.	ML. of the Ileum
6*	Obashi	1983	64・M	Renal Pelvic Ca.	Bladder Ca.	Prostatic Ca.	Rectal Ca.
7*	Hori	1985	78・M	Bladder Ca.	Gastric Ca.	Prostatic Ca.	Lung Ca.
8	Hori	1985	76・M	Branchiogenic Epithelial Ca.	Ca. of the Buccal Mucosa	Bladder Ca.	Rectal Ca.
9*	Araki	1987	61・M	Lung Ca.	Pharynx Ca.	Ca. of the Oral Cavity	Esophageal Ca.
10	Hashimoto	1987	82・M	Gastric Ca.	Bladder Ca.	Multiple Myeloma	LS. of the Bladder
11*	Kurihara	1989	68・F	Breast Ca.	Renal Ca.	Thyroid Ca.	Colon Ca.
12*	Haruna	1989	60・F	Breast Ca.	Gastric Ca.	Colon Ca.	Lung Ca.
13	Suzuki	1989	71・F	Gastric Ca.	Breast Ca.	Uterine Ca.	Acute Leukemia
14	Kawashima	1989	45・M	Osteosarcoma	MM. of the skin	Gastric Ca.	Thyroid Ca.
15	Haba	1990	74・F	Uterine Ca.	Breast Ca.	Renal Ca.	Liver Ca.
16*	Osada	1993	64・F	Breast Ca.	Uterine Ca.	Gastric Ca.	Colon Ca.

Ca.: Cancer, MM.: Malignant Melanoma, RS.: Rhabdomyosarcoma, ML.: Malignant Lymphoma, LS.: Leiomyosarcoma, ★: all resected, [ ]: synchronous

第4癌発生年齢は45歳より82歳にわたり，平均65.9歳（男66.3歳，女65.4歳）で，2重複癌の平均年齢男64.8歳，女59.2歳(剖検例)[25]，3重複癌の平均年齢男63.7歳，女60.3歳[26]に比べ高齢であったのは当然であった．男女比は男性9例，女性7例で2重複癌症例の男女比1.68：1(剖検例)[25]，3：2(臨床例)[27]と同様に男性に多い傾向があった．

遺伝的素因では3親等内に癌家族歴を有したのは16例中8例50.0%であった．2重複癌で癌家族歴を認めたのは，佐々木ら[27] 28%，梶谷ら[28] 54.4%，Hurtら[29] 28.6%，Tondreau[30] 50%などと諸家の報告があるが，4重複癌が特に高率に遺伝的素因を認めたとはいえない．

4重複癌における16症例64癌腫の臓器のうちわけは大腸9例，胃8例，乳腺6例，膀胱6例，肺5例，前立腺4例，子宮4例，の順に多く，消化器系癌（肉腫を含む）の発生頻度は34.4%（22/64）で，次に多かったのは，尿路系および前立腺の癌で25.0%（16/64）であった．2重複癌の42.8%～73.3%[25][31]が胃癌との重複癌であったと報告されている．4重複癌においても16症例中8症例（50.0%）に胃癌が含まれており，大腸癌も16症例中9症例（56.3%）認められた．このことは胃癌や大腸癌は単独癌としても頻度が高いこと，また，これらの予後が比較的良いため次の重複癌が発生する可能性が高いためと考えられた．

4重複同時性3症例を除く13症例の初発癌16癌腫を検討してみると，乳癌4例，胃癌3例，大腸癌2例，膀胱癌1例，子宮癌1例，陰茎癌1例など比較的予後の良い癌が多くみられた．初発癌が予後の良い癌や早期癌であれば次の癌の発生する可能性も十分に考えられることである．しかし，初発癌があまり予後の期待できない肝，胆道系の癌，食道癌，肺癌などであれば，次に発生する癌が発生する前に初発癌が原因で死亡することになると考えられる．

4重複癌の全癌腫の切除率は43.8%（7/16）であった．一方，3重複癌の切除率は出口ら[32]の報告によると27%で，やや4重複癌の切除率が高い傾向にあった．全癌切除可能であった7症例28癌腫では大腸癌6例，乳癌4例，膀胱癌3例，胃癌2例，肺癌2例などであった．やはり，全癌切除可能であった癌腫は比較的予後の良いとされる癌腫が多く含まれていた．

重複癌発生の原因として遺伝的素因，免疫能の低下，体質などが推測されている．Moertelら[18]は化学療法や放射線治療や手術が次の癌を誘発すると推測し，Dellon[33]は免疫抑制が癌の発生を誘発すると推測している．近年，大腸癌や重複癌などに相関があると考えられているHLA抗原の検索を行い遺伝的素因を調べたり[33][34]，ツベルクリン反応，PHA幼若化反応，T-cell/B-cell比，末梢リンパ球数などを調べ免疫学的な検索[31]もすすめられている．本症例においてPPD，PHA幼若化反応およびT-cell/B-cell比では特に異常なく，末梢血リンパ球数にも異常所見を認めなかった．

診断学の進歩による早期癌の発見や癌の集学的治療による予後の改善により今後多重複癌の発生も増加することが予想される．よって癌罹患後は再発だけではなく，他臓器の癌発生にも注意し診療する必要があると思われた．本症例は4癌ともすべてに絶対治癒切除術が施行され良好な予後が期待されるが，今後第5の癌の発生にも十分に注意することが必要であると思われた．

文　献

1) 青木幹雄，服部隆延，中村　真：異時性重複癌(盲腸癌，卵巣癌，子宮体癌，胃癌)の1治験例．癌の臨　13：435—441，1967
2) 山崎岐男，北村四郎，樋口正身：四重複癌(食道黒色肉腫，胃癌，大腸癌，膀胱癌）の1例．癌の臨　15：501—506，1969
3) 石上隆一，小田芳郎，川口義夫ほか：四重複癌の1例．癌の臨　19：67—70，1973
4) 森下文夫，堀内英輔，朴木繁博ほか：四重複癌の1例．癌の臨　25：1106—1110，1979
5) 田中千凱，操　厚，佐藤昭夫ほか：四重複癌(乳癌，結腸癌，膀胱癌，小腸細網肉腫)の1例．癌の臨　28：1320—1325，1983
6) 小橋一功，平野章治，上木　修ほか：四重複癌．臨泌　37：721—724，1983
7) 堀　夏樹，木下修隆，保科　彰ほか：膀胱癌を含む高次重複癌—3重複癌の2例と4重複癌の2例—．泌紀　31：1807—1811，1985
8) 荒木　進，相川啓子，涛我憲二ほか：4重複癌(肺・下咽頭・口腔底・食道）の1例．日消病会誌　84：2610—2630，1987
9) 橋本京子，大石賢二，上田　眞ほか：四重複癌の1例(胃癌，膀胱移行上皮癌，多発性骨髄腫，膀胱平滑筋肉腫)．泌紀　33：2122—2126，1987
10) 栗原照昌，石田常博，宮本幸男ほか：乳癌術後に同時性に腎細胞癌，甲状腺癌，大腸癌を発生した四重複癌の1例．癌の臨　35：955—962，1989
11) 春名伸彦，島野高志，門田卓士ほか：四重複癌(乳癌，胃癌，S状結腸癌，肺癌）の1例．外科診療　10：1545—1549，1989

12) 鈴木　聡，豊岡重剛，尾崎監治ほか：胃癌・乳癌・子宮癌・急性白血病の異時性四重複癌．臨血　30：553—557，1989
13) 川島篤弘，岡田仁克，水上勇治ほか：四重複癌を合併したWerner症候群の1剖検例．病理と臨　8：527—531，1990
14) 巾　芳昭，増田裕行，菅谷　昭ほか：四重複癌の1例．日外会誌　91：649—651，1990
15) 乳癌研究会編：乳癌取扱い規約．第11版，金原出版，東京，1992
16) 大腸癌研究会編：大腸癌取扱い規約．第4版，金原出版，東京，1985
17) 胃癌研究会編：胃癌取扱い規約．第11版，金原出版，東京，1985
18) Moertel CG, Fockery MB, Baggenstoss AH: Multiple primary malignant neoplasms. Cancer 14：221—230，1961
19) Warren S, Gates O: Multiple primary malignant tumors, a survey of the literature and a statiscal study. Am J Cancer 16：1358—1414，1932
20) 関根　毅：臨床の立場から．最新医　40：1580—1587，1985
21) 野口雅裕，成木行彦，松尾賢二ほか：早期胃癌を含む三重複癌の1剖検例—原発性多重複癌に関する考察—．日消病会誌　75：71—79，1978
22) 馬場謙介，下里幸雄，渡辺　漸ほか：重複癌の統計と問題点．癌の臨　17：424—436，1971
23) 塩谷昭子，辻本守幸，坂辻喜久ほか：Charcot-Marie-Tooth病に合併した三重複癌の1例．最新医　44：1725—1731，1989
24) 千葉英俊，遠藤　敦，鹿野和男ほか：四重癌が疑われた1症例．産婦の世界　40：713—716，1988
25) 中村恭二，相沢　幹：組み合せよりみた重複癌の検討—重複癌1,121例の分析—．癌の臨　18：662—666，1971
26) 中村恭二，中山睿一，藤本　覚ほか：IgD骨髄腫を含む三重複癌に心臓粘液腫を合併した1例．癌の臨　17：881—886，1971
27) 佐々木迪郎，草野満夫，荻田征美ほか：重複癌—最近本邦例の検討—．北海道外科誌　19：221—229，1972
28) 梶谷　環，朝倉元晴，染谷　守：多発性原発性悪性腫瘍の研究．Gann　48：381—384，1957
29) Hurt HH, Broders AC: Multiple primary malignant neoplasms. J Lab Clin Med 18：765—777，1933
30) Tondreau RL: Multiple primary carcinoma of the large intestine. AJR Am J Roentgenol 71：794—807，1954
31) 西土井英昭，岡本恒之，木村　修ほか：重複癌60例の臨床的検討．癌の臨　27：693—697，1981
32) 出口久次，小沢哲郎，宮島良征ほか：三重複癌の1症例と本邦文献的考察．日臨外医会誌　43：272—280，1982
33) Dellon AL, Chretien PB, Claude P et al: Multiple primary malignant neoplasms. A search for an immunogenetic basis. Arch Surg 110：156—160，1975
34) 八木田旭邦：主要組織適合抗原複合体系(MHC)と疾患感受性．消外　13：2059—2070，1990

A Case of Quadruple Cancer Composed of the Breast, Uterine, Colon and Gastric Cancer

Keiji Osada, Kunio Okajima, Shinichi Yamada, Hiroshi Isozaki, Hitoshi Mizutani,
Sadahiro Sempuku and Tadahiro Taguchi
Department of Surgery, Osaka Medical College

A case of quadruple cancer including breast, uterine, colon and gastric cancer during a period of 16 years is reported. The 64-year-old woman patient had a family history in which all but one brother had suffered from cancer. She had undergone mastectomy at age 48 due to breast cancer, and total hysterectomy at age 54 due to uterine cancer. She complained of epigastral discomfort, and visited our hospital, where she received a curative operation for colon and gastric cancer (synchronous double cancer). We review a total of 16 cases of quadruple cancer in Japan, 7 (43.8%) of which could be resected. The most common sites were the stomach and colon. The first cancer tended to have a favorable prognosis. It is important to provide follow-up, taking care not only of recurrence but of additional carcinoma.

Reprint requests: Keiji Osada　Department of Surgery, Osaka Medical College
2-7 Daigaku-cho, Takatsuki, 569 JAPAN