日消外会誌　26（12）：2822～2826，1993年

症例報告

大動脈周囲リンパ節転移をきたした胃m癌の1例

長崎県立島原温泉病院外科，長崎大学医学部附属病院検査部病理*

岩崎　一臣　　篠崎　卓雄　　山口　　聡　　浦川　聡史

岡田　和也　　津田　暢夫*　　林　徳真吉*

大動脈周囲リンパ節に転移をきたした胃m癌の症例を報告する．症例は40歳の男性で，主訴は上腹部痛および嘔気である．上部消化管造影検査と胃内視鏡検査で胃前庭部の表層拡大型IIc胃癌と診断した．幽門側胃切除および第1群から第4群のリンパ節郭清を施行した．病理組織学的には5.4×4.5 cm大の深達度mの低分化腺癌と診断されたが，粘膜下層，筋層，漿膜下層に著明なリンパ管侵襲が認められた．リンパ節転移は大動脈周囲リンパ節まで及んでいた．

術後1年4か月経過した現在，再発なく生存中である．

Key words：gastric cancer limited to the mucosa, metastasis to paraaortic lymph node

I. はじめに

胃壁内深達度が粘膜下層までにとどまる早期胃癌[1]でもリンパ節転移は少なからずみられるが，その多くは2群までであり[2)~5)]，3群より遠隔の4群への転移はきわめてまれである．今回われわれは胃m癌で大動脈周囲リンパ節まで広範なリンパ節転移をきたした症例を経験したので報告する．用語は胃癌取扱い規約[1]に準拠し，大動脈周囲リンパ節分類は胃癌研究会リンパ節委員会の分類試案[6]にもとづいた．

II. 症　例

患者：40歳，男性

主訴：上腹部痛，嘔気

既往歴，家族歴：特記すべきことなし．

現病歴：平成3年6月上腹部痛，嘔気が出現し近医受診．上部消化管造影検査と胃内視鏡検査で胃前庭部の異常を指摘され，生検にて低分化腺癌と診断された．同年7月25日手術目的で当科入院となった．

入院時現症：体格中等度，栄養状態良好，貧血黄疸なし．腹部は平坦，軟で肝・脾・腎は触知せず．表在リンパ節は触れなかった．

入院時検査成績：血液生化学検査では異常所見は認められず，腫瘍マーカーも正常範囲内であった（**Table 1**）．

上部消化管造影検査所見：胃角部から前庭部の小彎側に浅い不整な陥凹性病変が認められた（**Fig. 1**）．

胃内視鏡検査所見：胃角部から前庭部の小彎側に白苔に覆われた不整な陥凹性病変が認められ，皺壁の集中を伴っていた（**Fig. 2**）．

腹部computed tomographyでは肝転移およびリンパ節転移は認められなかった．

以上より表層拡大型IIc胃癌と診断し7月30日に手術を施行した．

Table 1　Laboratory Findings on admission

Hematology		Blood chemistry	
RBC	511 ×10⁴/μl	GOT	11 mU/ml
Hb	14.2 g/dl	GPT	7 mU/ml
Ht	44.9 %	TB	0.7 mg/dl
WBC	4300 /μl	ALP	142 mU/ml
Plt	13.8 ×10⁴/μl	γ-GTP	12 mU/ml
Serology		LAP	45 mU/ml
CEA	2.2 ng/ml	TTT	0.9 U
CA19-9	0.4 U/ml	ZTT	7.2 U
CRP	0.3 mg/dl	AMY	131 IU/l
HBs-Ag	(−)	BUN	17.9 mg/dl
Lues	(−)	CRN	0.9 mg/dl
ESR	7/1h,22/2h		

＜1993年9月8日受理＞別刷請求先：岩崎　一臣
〒854―05　長崎県南高来郡小浜町93　国立小浜病院外科

Fig. 1 Upper gastrointestinal series showing a shallow, excavated lesion on the angulus of the stomach (arrow ahead).

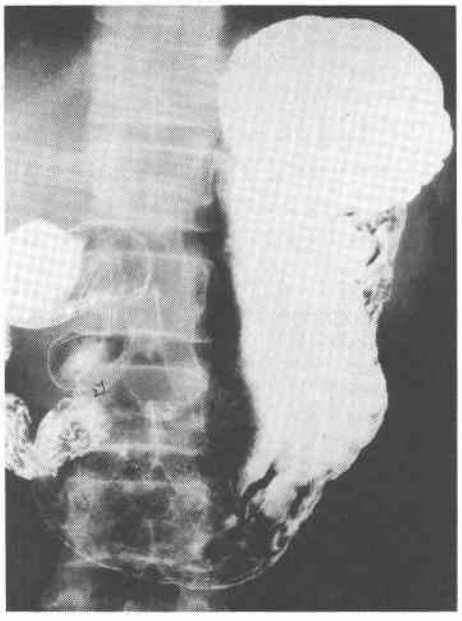

Fig. 2 Endoscopic picture showing an irregular ulceration with fold convergency on the angulus of the stomach.

手術所見：上腹部正中切開で開腹．腹水，肝転移，腹膜播種は認められず，また胃角部の漿膜面に浸潤は認められなかった．No. 7 リンパ節に転移が認められたため，第1群から第4群までのリンパ節郭清と幽門側胃切除術を施行した．肉眼的進行度は P_0，H_0，N2，

Fig. 3 Gross appearance of the resected specimen. a) A shallow excavated lesion widely spreading from the antrum to the lower body of the lesser curvature. b) Schematic drawing of the cancer distribution limited to mucosa.

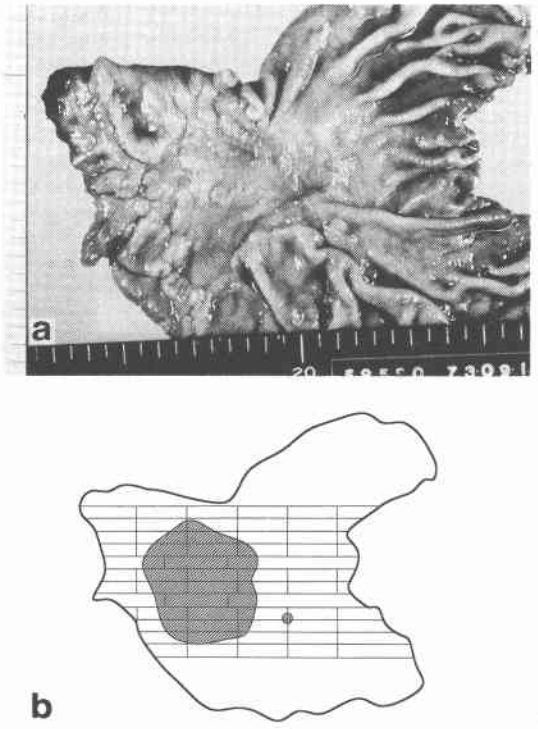

So，Stage III であった．

切除胃肉眼所見：胃前庭部小彎を中心に5.4×4.5 cm 大の浅い不整な陥凹性病変が認められた（**Fig. 3a**）．

病理組織学的所見（91S0B541）：切除胃の切り出しは以下のように行った．癌病巣を中心として肛門側断端から口側断端まで幅5mm の連続平行割面を切り出したのち，2cm の間隔で連続垂直割面を切り出した．これらの連続切片を精査した（**Fig. 3b**）．その結果，組織型は低分化腺癌で，深達度は粘膜表層にひろがる m で，粘膜筋板を越えて直接粘膜下層に浸潤する像は認められなかった（**Fig. 4a**）．著明なリンパ管侵襲が粘膜下層，筋層，漿膜下層に認められた（**Fig. 4b**）．リンパ節転移は n1（＋）〔No. 3(8/9)，No. 4d(3/3)，No. 5 (0/1)，No. 6 (3/3)〕，n2（＋）〔No. 1 (2/2)，No. 7 (5/6)，No. 8a (1/1)，No. 9 (1/2)〕，n3（＋）〔No. 8p (1/2)，No. 2 (0/1)，No. 12 (2/3)，No. 13 a (0/1)，No. 14v (0/1)〕，n4（＋）〔No. 16b1-inter

Fig. 4 Histological findings of the resected specimen.
a) Poorly differentiated adenocarcinoma widely spreading in superficial mucosal layer, without direct invasion to submucosal layer (H.E., ×25).
b) Marked lymph vessel invasions in submucosal layer (H. E., ×125). c) Tumor cells of signet ring cell type in the lymph node, No. 16 (H.E., ×125).

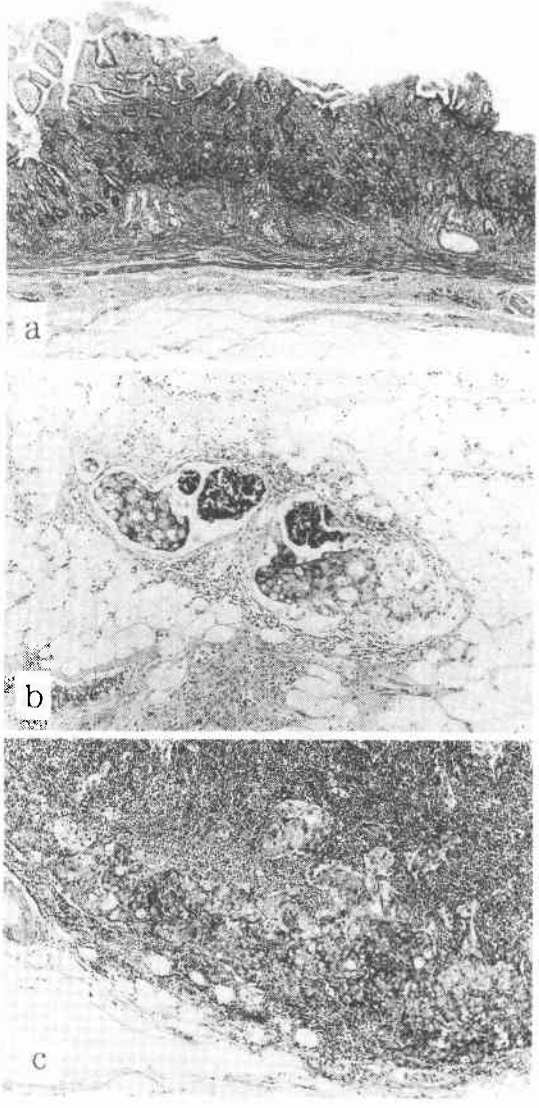

(0/4), b1-latero(0/3), a2-latero(1/4)]であった(**Fig. 4c**). なおNo. 10, No. 11, No. 14aは未郭清であった. 組織学的進行度はm, INF α, ly3, v0, aw(−), ow(−), n4(+), stage IVであった. また主病変から離れた別の部位にm癌が認められた(**Fig. 3b**).

術後にMitomycin C (10mg×3), Cisplatin (100mg×2)による化学療法を施行した. 術後1年4か月経過した現在, 再発の兆候はなく生存中である.

III. 考　察

早期胃癌のリンパ節転移はm癌で0.6[2]〜5.6%[3], sm癌で16.9[4]〜21.7%[5]と報告されている. しかし, 多くは第2群リンパ節までの転移であり, 第3群, 第4群リンパ節に転移をきたす例はきわめてまれである. 著者らが集積しえた範囲では, 第4群リンパ節に転移をきたした早期胃癌の本邦報告例は13例にすぎない(**Table 2**). 以下, 著者らの症例を含む14例について検討を加える.

年齢・性；年齢は36〜82歳で, 50歳以下が6例, 51歳以上が6例, 不明が2例であった. 女性7例, 男性5例, 不明2例で性差はみられなかった.

癌腫の占居部位と肉眼型；不明1例を除いた13例はすべて胃前庭部を中心とするものであった. 肉眼型は不明1例とIIa型1例を除く12例はすべて陥凹型であった.

癌腫の大きさ；大きさの記載があった8例では4.9cm以下のものは2例にすぎず, 残りの6例は5cm以上であった.

深達度・組織型・脈管侵襲；深達度mが4例, smが10例で, 組織型は分化型が5例, 未分化型が5例, 不明が4例であった. リンパ管侵襲は記載があった7例中6例がly(+)でそのうち4例はly2-3であった. 静脈侵襲は7例中6例がvo-1であった.

第4群リンパ節の転移部位；転移部位の記載があった13例では, 12例がNo. 16に, 1例がNo. 15に転移がみられた. またVirchowリンパ節転移, ソケイ部リンパ節転移を伴っているものがそれぞれ2例あった.

遠隔臓器転移；遠隔臓器転移の記載があったのは8例[7)8)11)〜15)]あり, そのうち宮下[7)]の報告例は剖検例であるが肝門部, 脾門部, 卵巣, ダグラス窩, 肺門部, 肺, 骨へと広範囲に転移が認められている. 肝転移は2例[11)]にみられた.

予後；宮下[7)]の報告例を除いた13例は胃切除術をうけている. 予後の記載がある12例では8例が1年以内に死亡している. 最長生存は岩永ら[10)]の症例で7年目に骨転移で死亡している. 著者らの症例は術後1年4か月経過しているが再発なく生存中である.

従来よりmおよびsm癌でリンパ節転移をきたすものは1) A領域にあるもの[10)], 2) 陥凹型のもの[3)4)],

Table 2 Reported cases of early gastric cancer with n4 lymph nodes metastasis

No.	Author	Year	Age Sex	Location	Gross appearance	Size (cm)	Histological type	Depth of invasion	ly	v	n4	Prognosis
1	Miyashita[7]	'69	36 F	A	II c		tub	m			No.16 Inguinal	4mo dead
2	Takagi[8]	'76	40 F	A	II c	9.0	sig	sm	1	1	No.16	4mo dead
3	Koga[9]	'76	68 M	MA	II c + II a	7.2 × 5.2		sm			n4	5mo dead
4	Yamada[2]	'79	49 F	A	II c	7.9 × 6.0	por	sm	1	1	No.16	1yr5mo dead
5	Ohta[5]	'81		A	II c			sm			No.16	
6	Iwanaga[10]	'82	58 F	A	II c + III			m			No.15	7yr dead
7	Takagi[11]	'82	44 M	A	II a + II c	3.3	por	sm			No.16	3yr1mo dead
8	Tagagi[11]	'82	63 M	A	II a	5.0	pap	sm			No.16	3mo dead
9	Suehiro[12]	'83	58 M	A	II c	4.3 × 3.2	tub2	sm	2	1	No.16	8mo dead
10	Suzuki[4]	'84						sm			No.16	
11	Imada[13]	'86	82 F	A	II c	circ	tub1	sm	2	2	No.16 Virchow	7mo dead
12	Kitabayashi[14]	'89	45 F	A	II b + II c	1.5 × 1.2	sig	m	0	0	No.16 Virchow	4mo alive
13	Akimoto[15]	'91	53 F	A	II c	3.3 × 1.8	tub2 > por > sig	sm	2	0	No.16 Inguinal	11mo dead
14	author	'92	40 M	A	II c II b	5.5 × 4.5 0.2	por por	m m	3	0	No.16a2-lat	1yr4mo alive

3）病巣が大きいもの[3)4)]に高頻度でみられることが指摘されている．第4群リンパ節転移をきたした14例の検討でもA領域に存在し，陥凹型で表層拡大型形態を示すことが特徴的であった．組織型による差はみられなかった．

今回の著者らの報告ではあえて「早期」胃癌とせずに「m」胃癌とした．粘膜層にとどまる癌腫でありながら，胃壁全層にわたって著明なリンパ管侵襲がみられ早期癌の範疇外と思われたからである．現在，胃癌研究会では改訂12版の改正作業が進められており，「癌の進行度は癌が存在する層により決定され，したがって早期胃癌の漿膜下組織のリンパ管に癌が存在した場合はss癌となり早期癌の資格を失う」と明記されるという[6)]．この原則にしたがうと著者らの症例はss癌となる．しかしss-〔m，ly（ss）〕のように記号化しないと単にssでは著者らの症例のような特殊な症例の実体が表現されがたい．

文　献

1）胃癌研究会編：胃癌取扱い規約．改訂第11版，金原出版，東京，1985

2）山田栄吉，紀藤　毅，鈴木　亮：早期胃癌の予後．外科　41：346—354，1979

3）岡島邦雄，山田眞一，磯崎博司ほか：胃下部癌におけるリンパ節郭清の合理化．消外　14：13—21，1991

4）鈴木博孝，遠藤光夫，鈴木　茂ほか：早期胃癌におけるリンパ節転移の検討．日消外会誌　17：1517—1526，1984

5）太田博俊，高木国夫，大橋一郎ほか：早期胃癌1000例の検討—肉眼分類を中心に—．日消外会誌　14：1399—1408，1981

6）西　満正，喜納　勇，岡島邦雄ほか：胃癌取扱い規約に関する検討中の問題点．消外　14：1875—1886，1991

7）宮下博躬：胃癌の卵巣転移に関する研究．日癌治療会誌　4：469—481，1969

8）高木国夫，中田一也：早期胃癌におけるリンパ節転移と遠隔成績．臨外　31：19—27，1976

9）古賀成昌，岸本宏之，田中公晴ほか：早期胃癌の治療と予後—術後死亡例を中心に—．臨と研　53：2943—2948，1976

10）岩永　剛，古河　洋，多賀一郎ほか：早期胃癌のリンパ節転移と予後．外科 Mook 28：63—70，1982

11）高木国夫，太田博俊：sm胃癌の予後を左右する因子．胃と腸　17：485—495，1982

12）末広真一，平井敏弘，弘野正司ほか：広範なリンパ節転移を認めた早期胃癌の1例．広島医　36：1391—1394，1983

13）今田敏夫，天野富薫，安部雅夫ほか：Virchow転移のみられた早期胃癌の1例．外科　48：

203—206, 1986
14) 北村一男, 米村　豊, 鎌田　徹ほか：Virchow 転移を伴ったm胃癌の1例. 日臨外医会誌　50：1378—1382, 1989
15) 秋本亮一, 溝淵　昇, 土屋昇二ほか：広範な転移を伴った早期胃癌の1例. 日消外会誌　24：103—107, 1991

A Case of Gastric Cancer with Invasion to the Mucosal Layer and Paraaortic Lymph Node Metastasis

Kazuomi Iwasaki, Takuo Shinozaki, Satoshi Yamaguchi, Takafumi Urakawa, Kazuya Okada, Nobuo Tsuda* and Tomayoshi Hayashi*
Department of Surgery, Shimabara Onsen Hospital
*Pathology Division, Central Diagnostic Laboratoty, Nagasaki University Hospital

We report a case of gastric cancer limited to the mucosa that metastasized to the paraaortic lymph node. A 40-year-old man was admitted to our hospital complaining of epigastralgia and nausea. Radiologic and endoscopic examination of the upper gastrointestinal tract showed superficial spreading IIc type cancer in the antrum. Distal gastrectomy with R4 lymphadenectomy was performed. Pathological examination revealed poorly differentiated adenocarcinoma limited to the mucosa, 5.4 × 4.5 cm in size, and marked lymph vessel invasion in the submucosa, muscularis propria and subserosa. The tumor metastasized to the paraaortic lymph node. The patient is alive with no recurrence 1 year and 4 months after surgery.

Reprint requests: Kazuomi Iwasaki　Department of Surgery, National Obama Hospital
93 Obama-cho, Minamitakagi-gun Nagasaki, 854-05 JAPAN