日消外会誌　26（12）：2864～2868，1993年

# 膵の solid and cystic tumor
## ―2自験例を含む126手術例の臨床病理学的検討―

札幌医科大学第1外科
桂巻　正　木村　雅美　三神　俊彦　山城　一弘
向谷　充宏　木村　弘通　伝野　隆一　平田　公一

膵の solid and cystic tumor（SCT）の2例を経験したので報告した．また，今日までに本邦で報告された肉眼的，組織学的記載の明らかな126例につき，主に外科治療の問題点を検討した．症例1は23歳の女性で腹部腫瘤を主訴とし，膵尾部に11×7cmの被膜を有する嚢胞性の腫瘍を認め，膵体尾部切除を施行した．症例2は44歳の女性で膵体部に5×4cmの被膜内石灰化を伴う嚢胞性腫瘍を認め，膵体尾部切除を施行した．両者とも組織学的にSCTと診断された．

上記2例を含めた126例の手術症例の検討では術中リンパ節転移は1例にのみ認め，術後転移・再発は3例，再発形式としては肝転移であり，リンパ節転移を認めなかった．死亡例は2例で，全例が肝転移を伴う60歳以上の症例であった．以上より術後経過観察においては肝転移の有無に重点をおくべきと考えられた．また，手術におけるリンパ節郭清の意義については，その必要性は少ないと思われた．

**Key word**：solid and cystic tumor of pancreas

### はじめに

膵の solid and cystic tumor（SCT）はまれな疾患であり[1]，経過が比較的良好な膵腫瘍として注目され，最近その報告例は増てえきた．今回，当科で経験した2例を含め本邦で報告された手術所見に関する記載の明らかな126例を文献，学会抄録より集計し，再発様式，外科治療の在り方，リンパ節郭清の意義などについて検討した．

症例1：23歳の女性．検診で異常を指摘され，近医受診．腹部超音波検査で膵尾部腫瘍と診断され，精査を目的として当科へ転科となる．入院時の腹部現症として左上腹部に手拳大の腫瘤を触知した．

血液検査：血液生化学的検査値に異常なく，腫瘍マーカー値は正常範囲内であった．

画像診断：腹部単純X線所見では左上腹部に卵殻状の石灰化を伴う腫瘤状陰影を認めた．腹部超音波検査では膵尾部に10×6cmの類円形で一部充実性を示す嚢胞性腫瘍を認め（**Fig. 1上**），腹部造影CTでは膵尾部に被膜内石灰化を伴う内部は不均一に軽度濃染される腫瘍を認めた（**Fig. 1下**）．ERCPでは主膵管の圧排像を，血管造影では脾動脈の圧排を認めた．これらの所見からSCTを強く疑い手術を施行した．

手術所見：膵体尾部に腫瘍が存在し，周囲組織と炎症性癒着を示していた．しかし，他臓器への浸潤を示さず，肝転移，リンパ節転移もなかった．術式としては2群リンパ節郭清を伴う膵体尾部切除を施行した．

摘出標本所見：腫瘍は11×7×6cm大で被膜に被われ，割面では腫瘍内部に出血，壊死による嚢胞性部分を多数認めた．

病理組織所見：腫瘍細胞は多角形であり，細胞質は顆粒状であった．核は円形ないし楕円形で，核分裂像をほとんど認めなかった（**Fig. 2**）．PAS-alcian blue，$\alpha$-1アンチトリプシン染色にてそれぞれに対する陽性細胞を，電顕でzymogen顆粒を認めた．以上よりSCTと診断した．

術後経過：術後2年4か月経過した現在，再発の徴候なく健在である．

症例2：44歳の女性．左背部痛で某医を受診し，膵体部腫瘤を指摘され精査目的に当科転科となる．入院時現症では上腹部に圧痛を認めたが，腫瘤は触知しなかった．

＜1993年9月8日受理＞別刷請求先：桂巻　正
〒060　札幌市中央区南1条西16丁目　札幌医科大学第1外科

**Fig. 1** Extra-abdominal ultrasonogram and abdominal CT : Encapsulated tumor was recognized at pancreatic tail. Internal structure of tumor was consisted of cystic lesion and partially solid parts.

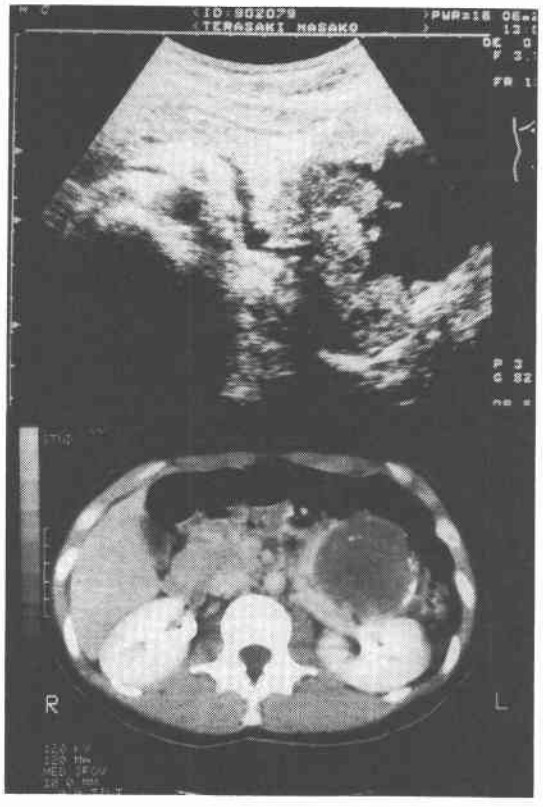


**Fig. 2** Histopathological findings: The tumor was mainly composed of sheets of polygonal cells.

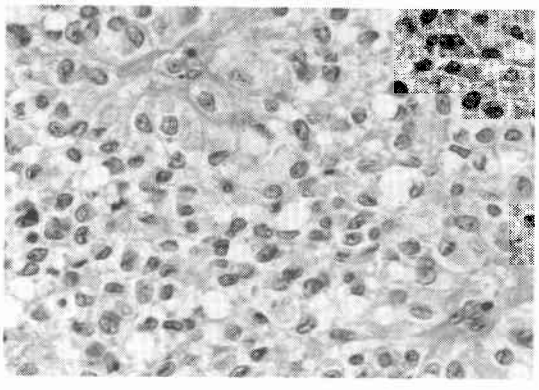

**Fig. 3** Abdominal CT : Tumor with calcification was recognized at pancreatic body. Internal structure of tumor was consisted of cystic and solid lesion.

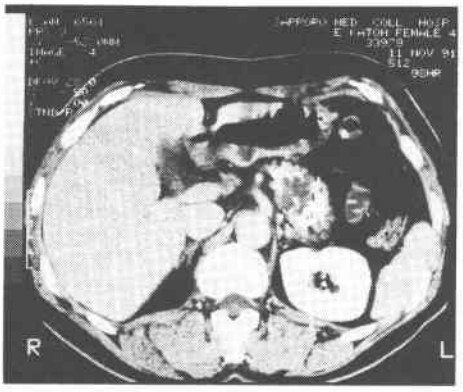


**Fig. 4** Macroscopic or gross findings : Tumor was 5×4cm in size and encapsulated with calcification. Internal structure of tumor was consisted of the mixture of cystic and solid lesion.

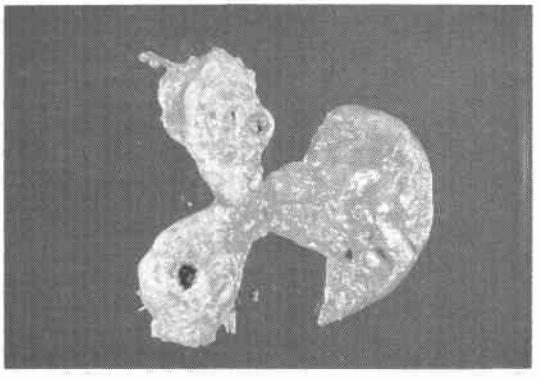

血液検査：血液生化学的検査値に異常なく，腫瘍マーカー値は正常範囲内であった．

画像診断：造影 CT で辺縁に強い石灰化を有し，腫瘍内部に嚢胞状の構造を持つ類円形の腫瘍を認めた（**Fig. 3**）．ERCP，血管造影に異常所見はなかった．SCT を疑い手術を施行した．

手術所見：2群リンパ節郭清を伴う膵体尾部切除を施行した．周囲組織に浸潤なく，肝転移，リンパ節転移を認めなかった．

摘出標本所見：腫瘍は5×4cm で石灰化を伴う被膜に被われていた．割面は充実性で内部に1cm 前後の嚢胞を散在性に認めた（**Fig. 4**）．

病理組織所見：腫瘍細胞は比較的小型で楕円形の核を有し，偽乳頭状構造を示していた．核分裂像をほとんど認めなかった．PAS-alcian blue，α-1アンチトリプシン染色でそれぞれに対する陽性細胞を，電顕ではzymogen顆粒を認めた．以上よりSCTと診断した．

術後経過：術後1年経過した現在，再発の徴候なく健在である．

## 考　察

膵のSCTは近年報告例の増加している疾患で，鑑別すべき疾患として非機能性ラ氏島腫瘍があげられるが，組織化学的，免疫組織化学的検索および電顕的観察で鑑別可能と考えられている[2]．しかし，その治療法については確立されておらず，現時点では外科治療が唯一の根治療法と理解されている．今回，当科で経験した2例を含め本邦で報告された手術所見に関する記載の明らかな126例を集計し，外科治療，再発様式などについて検討した．

(1) 集計例の内訳

126例の集計では性別は男性12例，女性114例で，年齢分布は8～71歳，平均年齢は29.2歳であった(**Table 1**)．そのうち40歳以上の症例は29例(23%)であった．

**Table 1**　Profile of 126 cases reported in Japan

| | | |
|---|---|---|
| 1. Sex | male 12 | famale 114 |
| 2. Age | 8-71 y. | (Mean 29.2 y.) |
| 3. Location of SCT | | |
| | Head | 44 |
| | Head-body | 3 |
| | Body | 26 |
| | Bodi-tail | 18 |
| | Tail | 35 |
| 4. Size | | |
| | 15cm≦ | 8 |
| | 10-14cm | 24 |
| | 5-9cm | 66 |
| | ≦5cm | 13 |
| | (unknown | 15) |
| 5. Metastasis and recurrence | | 3 |
| 6. Death | | 2 |

発生部位は膵頭部47例，体部44例，尾部35例で一定の傾向はなく，大きさは5～9cmの症例が全体の50%を占め，15cm以上は8例，5cm未満は13例であった．転移・再発例を3例，死亡例を2例に認めた．

(2) 手術術式の内訳

手術術式の内訳は膵頭十二指腸切除23例，体尾部切除63例，腫瘤摘出37例，膵全摘2例，膵体部切除1例であった(**Table 2**)．興味深い点は約30%の症例が腫瘤摘出術のみであったことが，その37症例を検討すると施行時の平均年齢は19.8歳と若く，腫瘍の占居部位は膵頭部が3分の2を占めていた．若年者においては機能温存の面から系統的膵切除よりも腫瘤摘出術が選択されたものと思われた．

(3) 悪性所見を呈した例の検討

病理組織学的に悪性所見の記載の明らかな症例は31例であった(**Table 3**)．被膜浸潤を認めた症例は26例，膵実質まで浸潤を認めた症例が18例，膵外組織への浸潤を認めた症例は3例であった．リンパ節転移を認め

**Table 2**　Operation methods for 126 cases reported in Japan

| | |
|---|---|
| Pancreatoduodenectomy | 23 |
| Distal pancreatectomy | 63 |
| Extirpation of tumor | 37 |
| Total pancreatectomy | 2 |
| Pancreatic body resection | 1 |

**Table 3**　Details in the cases with malignant findings

| | |
|---|---|
| Invasion into capsule or pancreatic tissue | |
| Capsule invasion | 26 |
| Pancreatic tissue invasion | 18 |
| (Including cases of no capsule) | |
| Extrapancreatic development | |
| Duodenum | 1 |
| Portal vein | 1 |
| Fatty tissue | 1 |
| Metastasis to lymphnode | 1 |

**Table 4**　Cases with post-operative metastasis or recurrence

| Age | Sex | Operation method | Location | Patterns of metastasis or recurrence | Prognosis |
|---|---|---|---|---|---|
| 12 | F | Extirpation of tumor | Head | Metastasis in colon | Alive |
| 60 | F | Distal pancreatectomy | Body-Tail | Metastasis to liver | Death(6years) |
| 62 | F | Total pancreatectomy | Head-Body | Metastasis to liver | Death(7.5years) |

た症例は1例のみであった[3]．これらの症例の平均年齢は30.3歳，占居部位では一定の傾向なく，大きさは5～9cmが最も多く50%以上を占めていた．術式は膵頭十二指腸切除6例，体尾部切除17例，腫瘤摘出術7例であった．

(4) 術後再発・転移例の検討

術後再発，転移を生じた症例は3例で肝転移2例，結腸再発1例である（**Table 4**）．3例中12歳女性の症例は術後9年で結腸に転移再発し再手術を施行された[4]．肝転移例はいずれも60歳以上で全例が死亡している(他病死が1例)．また，術式が不明なので今回の検討から除外したが，術後5年目に肝転移，腹膜播種にて再発し，11年目に死亡した症例も報告されている[5]．

(5) 治療に対する考え方

以上の集計結果より，リンパ節転移を認めた症例は1例，再発例での再発様式は肝転移が主であり術式間で再発，転移発生に差をみないこと，などを踏まえると系統的膵切除術のほか，腫瘍を確実に除去することを前提とした腫瘤摘出術の適応もあると考えられた．しかし，膵内浸潤のある症例が存在することから，腫瘍の取り残しのないようにsurgical marginを十分にとる必要があると考えられる．一方，再発（肝転移），死亡例は60歳以上であったことから，高齢者では系統的膵切除を第1選択とすべきと思われた．リンパ節郭清については，リンパ節転移を認めた症例が1例のみで，リンパ節再発の報告がないことから，術前，術中に転移が疑われるリンパ節については摘出し，それ以外の予防的郭清はあまり意義はないと思われる．また，再発形式として肝転移が多いことから，術後のfollow upとしては肝転移の検索を重点的に行う必要がある．術後肝転移予防のために，何らかの補助化学療法を行うべきと思われるが，現在のところ有効な補助療法は確立されていない．放射線療法の効果に関する報告[6)7)]もあり，今後の検討課題であろう．

一方，手術後9年目に腹腔内に再発し，再手術で摘出し生存している症例もある[4]．このように腹腔内再発を認めた場合でも手術によって腫瘤を摘出することで良好な予後を得られる症例があることから，再発巣に対しては積極的に手術で取り除くべきと考えられる．

SCTは最近，報告例が増加している疾患であるが，長期に渡る経過をみた症例はいまだ少ない．今後，術後長期経過例が数多く報告されることにより，SCTに対する外科治療の考え方が確立されるものと思われる．また，治癒切除で施行し得たと思われる症例も肝転移で死亡する症例や，17年間再発を認めない症例[9]もあることから，同じSCTにおいても生物学的悪性度において相違があるものと思われ，このような症例間における病理学的検討も必要と思われる．今後，全国的にSCTの症例が集積され，詳細に検討されることが望まれる．

## 文　献


1) Klöppel G, Morohoshi T, John HD et al: Solid and cystic acinar cell tumor of the pancreas. Virchows Arch A Pathol Anat Histopathol 392：171—183, 1981
2) 諸星利男，神田実喜男，Kloppel G：膵Solid and Cystic Tumor—最近の概要について—．胆と膵 9：1501—1509, 1988
3) 田村洋一，朔　元則，矢加部茂ほか：リンパ節転移を伴ったsolid and cystic tumorの1例．日消外会誌 23：1440, 1990
4) 戸谷拓二，島田勝政，渡辺泰宏ほか：Frantz腫瘍の病理と臨床．小児外科 19：1097—1110, 1987
5) 林　逸郎，勝田弥三郎，永井義丸ほか：solid and cystic tumor of the pancreas.日臨細胞誌 26：326, 1987
6) 松能久雄，小西二三男，石川義暦ほか：Papillary-cystic neoplasm of the pancreasの臨床病理学的検討．胆と膵 7：1293—1302, 1986
7) Fried P, Cooper J, Balthazer E et al: A role of radiotherapy in the treatment of solid and papillary neoplesms of the pancreas. Cancer 56：2783—2785, 1985
8) 飯島敏彦，新田昭彦，堀内　啓ほか：骨化を伴った膵のsolid and cystic tumorの1例—本邦45例の予後調査も含めて—．日消病会誌 85：1123—1127, 1988

## Solid and Cystic Tumor of Pancreas —A Clinicopathological Studies on 126 Operated Patients Including Our 2 Cases—

Tadashi Katsuramaki, Masami Kimura, Toshihiko Mikami, Kazuhiro Yamashiro, Mitsuhiro Mukaiya, Hiromichi Kimura, Ryuichi Denno and Koichi Hirata
The First Department of Surgery, Sapporo Medical University

This report presents two cases of solid and cytic tumor (SCT) of the pancreas, and discusses the indications for surgical treatment on the basis of 126 cases discribed about macro- and microscopical observations among SCT cases reported in Japan. Case 1 was a 23-year-old woman who complained of abdominal mass. An encapsulated cystic tumor (11 × 7 cm in size) was detected at the pancreatic tail, and distal pancreatectomy was performed. Case 2 was a 44-year-old woman in whom a cystic tumor (5 × 4 cm in size) with calcification in the capsule was detected at the pancreatic body. This patient also underwent distal pancreatectomy. Histologically, both tumors were confirmed to be SCT. In the review of 126 cases of SCT including our 2 cases, metastasis to a regional lymphonode was observed in only one case, and post operative metastasis or recurrence were found in 3 cases. The characteristic patterns of metastasis and/or recurrence were hepatic metastasis, but there was no metastasis to a lymphonode. There were 2 dead cases, all over 60 years of age, and the causes of death were related to hepatic metastasis. Therefore, it was suggested that the early detection of hepatic metastasis is most important in order to obtain better results. Further analysis will be necessary to assess the significance of the relationship between surgical treatment and metastasis to lymph node.

**Reprint requests:** Tadashi Katsuramaki The First Department of Surgery, Sapporo Medical University
S-1. W-16 Chuoku, Sapporo, 060 JAPAN