日消外会誌　27（1）：52～55，1994年

胆管細胞癌の肉眼形態と臨床病理像の比較検討

東京女子医科大学消化器外科
山本　雅一　　高崎　　健　　大坪　毅人
吉川　達也　　中村　光司　　羽生富士夫

胆管細胞癌切除60例の肉眼形態を，肝内主要胆管（区域，亜区域枝）との関係に着目して3型に分類し，臨床病理像を検討した．肝内主要胆管と関連がなく肝実質内に腫瘤を形成する結節型(nodular type)．主要胆管を中心に門脈域長軸方向へ進展し，胆管壁や肝実質内に浸潤する腫瘍を胆管周囲増殖型（periductal type)．胆管内に乳頭状に発育する腫瘍を胆管内発育型（intraductal type）とした．結節型（28例）は無症状例（46%）が多く，慢性肝炎を36%に併発した．組織型は管状腺癌（68%）が主で，門脈腫瘍栓（36%），肝内転移（43%）が特徴的であった．胆管周囲増殖型（24例）では，黄疸（63%）が主症状で，肝内結石を21%に併存した．組織型は乳頭管状腺癌（58%）が多く，リンパ節転移を50%に認めた．胆管内発育型（8例）は腹痛（63%）が主症状で，組織型は乳頭腺癌（100%）であった．リンパ節転移（25%），肝内転移（13%）は他型と比較し少なかった．本肉眼形態分類は臨床病理象と密接な関連がみられ，病態把握に有用と考えられた．

Key words: gross appearance of cholangiocellular carcinoma, clinicopathological features of cholangiocellular carcinoma

はじめに

胆管細胞癌（cholangiocellular carcinoma 以下，CCC と略記）の肉眼形態分類は現在原発性肝癌取扱い規約[1]の中で肝細胞癌（hepatocellular carcinoma 以下，HCC と略記）と同様に扱われている．しかし，CCC のなかには肝内の胆管内腔や胆管壁に沿った発育進展を呈し，肝実質内に腫瘤を形成しない腫瘍も存在し[2)~5)]，それらを含めた肉眼形態分類の必要性が高まってきている．そこで，切除標本の肉眼形態を肝内主要胆管（区域，亜区域枝）との関係に着目し CCC の肉眼形態分類を試み，それらの臨床病理像の比較検討を行った．

方　法

1980年から1992年までに手術された CCC 切除60例の肉眼型を，肝内主要胆管（区域，亜区域枝）との関係に着目して以下のように3型に分類した．肝内主要胆管とは無関係に肝実質内に腫瘤を形成する腫瘍を結節型（nodular type）（**Fig. 1**）．肝内主要胆管を中心に門脈域長軸方向へ進展し，胆管壁や肝実質内に浸潤する腫瘍を胆管周囲増殖型（periductal type）（**Fig. 2**）．胆管内腔へ発育し，胆管内腔を長軸方向へ進展するが，肝実質内に腫瘤を形成しない腫瘍を胆管内発育型（intraductal type）（**Fig. 3**）とした．肉眼形態は切除標本の数割面で判断した．上記3型での臨床，病理像の比較検討を行った．なお有意差検定は χ^2 検定を使用した．

Fig. 1 Nodular type: a nodular mass mainly invading the liver parenchyma, without relation to the main hepatic bile duct.

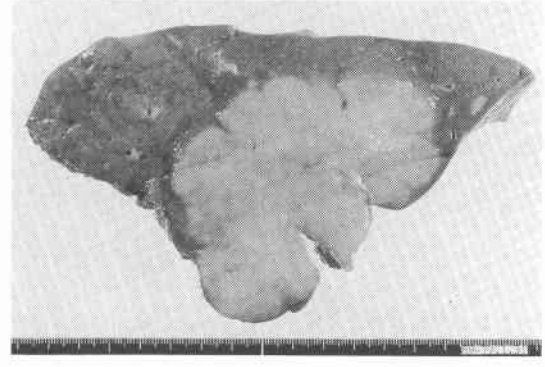

成　績

1．症例数，性差，年齢

結節型28例，胆管周囲増殖型24例，胆管内発育型8

＜1993年10月13日受理＞別刷請求先：山本　雅一
〒162　新宿区河田町8－1　東京女子医科大学付属消化器病センター

Fig. 2 Periductal type : a tumor spreads along the main hepatic bile duct, often invading the liver parenchyma.

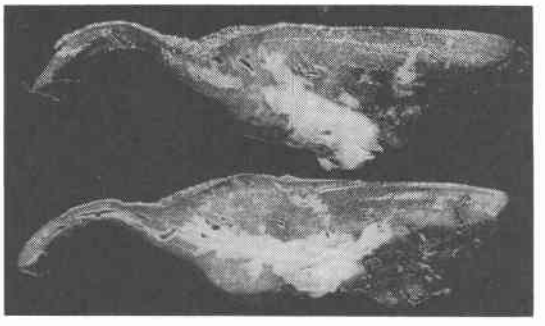

Fig. 3 Intraductal type : a spongy, friable mass within the lumen of the main hepatic bile duct.

例であった．結節型では男女比は14：14，年齢38～74（平均60.3）歳，胆管周囲増殖型は男女比17：7，年齢32～73（平均60.4）歳，胆管内発育型の男女比は7：1，年齢40～74（平均64）歳であった．胆管内発育型で，平均年齢が高く，男性が多かったが，他型と有意差は認めなかった．

2．臨床症状

結節型では無症状例が13例(46%)，胆管周囲増殖型では黄疸例が15例(63%)，胆管内発育型では腹痛例が5例（63%），発熱が4例（50%）と多かった（症状の重複あり）．

他型との比較検討では，無症状例は胆管周囲増殖型と比較し，結節型で有意（$p<0.025$）に多かった．黄疸は結節型および胆管内発育型と比較し，胆管周囲増殖型で有意（$p<0.001$，$p<0.01$）に多かった．発熱および腹痛は結節型と比較し，胆管内発育型で有意（$p<0.025$，$p<0.05$）に多かった（**Table 1**）．

Table 1 Symptoms corresponding gross appearance of cholangiocellular carcinoma

	Nodular	Periductal	Intraductal
Icterus	4(14%)	15(63%)	0
Fever	2(7%)	5(21%)	4(50%)
Abdominal pain	5(17%)	6(25%)	5(63%)
Abdominal tumor	2(7%)	0	0
Fatigue	5(17%)	0	0
No symptom	13(46%)	3(13%)	3(21%)

3．併存病変

1）肝内結石

結節型で2例（7%），胆管周囲増殖型5例（21%），胆管内発育型で1例（13%）の肝内結石の併存が認められた．胆管周囲増殖型は他型と比較し，併存率が高いが有意差は認めなかった．

2）先天性胆道拡張症

胆管周囲増殖型1例（4%），胆管内発育型1例（13%）の2例に先天性胆道拡張症が併存した．

3）慢性肝炎

結節型では10例（36%；B型肝炎2例，C型肝炎8例），胆管周囲増殖型で2例（8%；C型肝炎），胆管内発育型は1例（13%；C型肝炎）に慢性肝炎が併存した．慢性肝炎併存率は，胆管周囲増殖型と比較し，結節型で有意（$p<0.05$）に高かった．

4．組織型

結節型で管状腺癌が19例(68%)，胆管周囲増殖型で乳頭管状腺癌が14例(58%)，胆管内発育型では乳頭腺癌が8例（100%）と多かった．その他の組織型では，結節型の7例のうち4例は低分化腺癌，2例は腺扁平上皮癌，1例は粘液産生腺癌であった．胆管周囲増殖型2例のうち1例は低分化腺癌，1例は扁平上皮癌，であった．

肉眼形態別の比較では，管状腺癌は胆管周囲増殖型，胆管内発育型と比較し，結節型で有意（$p<0.025$，$p<0.005$）に多かった．乳頭管状腺癌は結節型，胆管内発育型と比較し，胆管周囲増殖型で有意（$p<0.001$，$p<0.025$）に多かった．乳頭腺癌は結節型，胆管周囲増殖型と比較し，胆管内発育型で有意（$p<0.001$，$p<0.001$）に多かった（**Table 2**）．

5．リンパ節転移，肝内転移，門脈腫瘍栓

結節型では肝内転移が12例(43%)，門脈腫瘍栓が10例（36%），胆管周囲増殖型ではリンパ節転移が12例（50%）と多かった．

Table 2 Histopathological features corresponding gross appearance of cholangiocellular carcinoma

	Nodular	Periductal	Intraductal
Tubular adenocarcinoma	19(68%)	7(29%)	0
Tubulo-Papillary adenocarcinoma	2(7%)	14(58%)	0
Papillary adenocarcinoma	0	1(4%)	8(100%)
Others	7(25%)	2(8%)	0

Table 3 Lymph node metastasis, intrahepatic metastasis and portal vein tumor thrombus corresponding gross appearance of cholangiocellular carcinoma

	Nodular	Periductal	Intraductal
Lymph node metastasis	9(32%)	12(50%)	2(25%)
Intrahepatic metastasis	12(43%)	3(13%)	1(13%)
Portal vein tumor thrombus	10(36%)	0	0

他型との比較検討では肝内転移，門脈腫瘍栓は胆管周囲増殖型と比較し，結節型で有意（$p<0.05$, $p<0.005$）に多かった．リンパ節転移率は胆管周囲増殖型で他型より高かったが，有意差は認めなかった(**Table 3**).

考　察

CCC 肉眼形態分類は，原発性肝癌取扱い規約[1]のなかで，HCC に準じ Eggel の分類(結節型，塊状型，びまん型）が使用されている．しかし，手術例ではびまん型はみられず，また，塊状型も定義があいまいで実用的ではない．さらにこの分類は，肝内主要胆管より発育，進展した腫瘍には対応していなかった．

Klatskin[6]は肝門部胆管癌の肉眼形態を以下の 3 型に分類している．

1) a firm, intramural, annular fibrous collar (nodule encircling and constricting the hepatic duct)

2) a bulky hard mass, centered on the bifurcation and extending deeply into the parenchyma

3) a spongy, friable mass within the lumen of the duct

Klatskin の分類1)，2)型は，太田[4]の胆管周囲浸潤型・肝門部限局型，丸岩ら[5]の壁肥厚型と同一であり，さらに本研究の胆管周囲増殖型に相当すると考えられた．さらに，Klatskin の3)の型は，Peters らが intraductal papillary cholangiocarcinoma と分類[2)7)]し，本研究でも胆管内発育型とした．また，本邦でも著者らが自験 6 例をすでに報告した[3]．肝内主要胆管に関連して発育する腫瘍の肉眼形態(胆管周囲増殖型，胆管内発育型）を認識し，CCC の肉眼形態分類に追加すべきと考えた．

結節型は肉眼所見で肝内主要胆管との関連性が不明瞭であること，組織像で乳頭状の成分が少ないことなどから他の型の CCC より肝内末梢側の胆管から発生した CCC の可能性が高いと考えられた．これは Peters らの主張する peripheral cholangiocarcinoma[2)7)]に相当する．また，この結節型は，臨床像では黄疸例なく，慢性肝炎を36%に併存したことは興味深い．さらに，リンパ節転移もみられるが，門脈腫瘍栓や肝内転移を主な腫瘍進展様式としており，CCC のなかでも HCC に病態の近い腫瘍と考えられた．また，HCC と肉眼形態を共有できる型の CCC と考えられるが，同じ結節型でも HCC と CCC の違いをどのように表現するのか，あるいは HCC と CCC の鑑別困難例（胆汁産生のない硬化型 HCC，門脈腫瘍栓を有する結節型 CCC など）をいかに取り扱うかも今後の課題と考えられた．

本肉眼形態分類の問題点は，結節型では腫瘍が大きくなると，内部に主要胆管が取り込まれる可能性があることである．その場合，内部の主要胆管が腫瘍の発生胆管であるのか，あるいは取り込まれた胆管であるか，肉眼像だけで判定することは困難であると思われた．現時点では，胆管に沿って長軸方向に発育進展し，周囲肝実質に浸潤したと考えられる腫瘍を，胆管周囲増殖型として独立させたことが重要である．胆管周囲増殖型 CCC を画像診断，病理組織学像など多方面から検討することにより，CCC 肉眼像と発生胆管との関連性がさらに明確になると考えられた．

最後に，CCC は腫瘍占居部位から末梢型（peripheral type）と中枢型（あるいは肝門型）(hilar type) に分類されることがある[8)9)]が，これらは Peters ら[2)7)]の，癌発生胆管レベルからの区分とは本質的に相違する．肝門部近傍の小葉間胆管レベルから発生した CCC は，腫瘍占居部位では中枢型に区分されるが，Peters らの分類では peripheral cholangiocarcinoma に相当する．このような混乱を避けるためにも，肝門部近傍の結節型 CCC と呼称することが妥当と考えられた．

また，CCCは進行すると腫瘍占居部位を明確に言明することは困難である[8]．したがって，腫瘍占居部位による区分より，画像診断にも応用のできる肉眼形態分類を優先することが臨床では重要と考えられた．

文　献

1) 日本肝癌研究会編：臨床，病理．原発性肝癌取扱い規約．第3版．金原出版，東京，1992
2) Peters RL: Cholangiocarcinoma. Edited by Peters RL, Craig JR. Liver Pathology. Churchill Livingstone, New York, 1986, p356--359
3) 山本雅一，高崎　健，次田　正ほか：胆管内乳頭状発育を呈した胆内胆管癌6例の検討．胆と膵 14：45—50，1993
4) 太田五六：胆管細胞癌．織田敏次 編．現代医科学大系，臨床肝癌Ⅰ．講談社，東京，1988，p76—86
5) 丸岩昌文，杉原茂孝，伊藤祐司ほか：肝内胆管癌の病理形態学的研究—特に肉眼像について．癌の臨 33：159—166，1987
6) Klatskin G: Adenocarcinoma of the hepatic duct at its bifurcation within the porta hepatis. Am J Med 38：241—256，1965
7) Craig JR, Peters RL, Edmondson HA: Cholangiocarcinoma. Edited by Craig JR, Peters RL, Edmondson HA. Tumors of the liver and intrahepatic bile ducts. Atlas of Tumor Pathology, fascicle 26. Armed Forces Institute of Pathology, Washington, D.C., 1989, p197—211
8) Okuda K, Kubo Y, Okazaki N et al: Clinical aspect of intrahepatic bile duct carcinoma including hilar carcinoma. Cancer 39：232—246, 1977
9) 藤田　徹：肝内胆管癌切除例の臨床病理学的検討．日消外会誌　23：36—46，1990

Gross Appearance and Corresponding Clinicopathological Features of Cholangiocellular Carcinoma

Masakazu Yamamoto, Ken Takasaki, Takehito Ootsubo, Tatsuya Yoshikawa, Mitsuji Nakamura and Fujio Hanyu

Department of Surgery, Institute of Gastroenterology, Tokyo Women's Medical College

According to the gross appearance cholangiocellular carcinoma is divided into three type, nodular, periductal and intraductal type. Corresponding clinicopathological features of these three tumor types were studied. Nodular type tumor (n=28); a nodular mass mainly invading the liver parenchyma without relation to the main hepatic bile duct (second and third ramification branches), clinically revealed no symptoms (46%) or an associating chronic hepatitis (36%). The most common histopathological feature was tubular adenocarcinoma (68%). Concerning the tumor spreading pattern, intrahepatic metastasis (43%) and portal vein thrombosis (36%) were characteristic. Periductal type tumor (n=24): the tumor spreads along the main hepatic bile duct, often invading the liver parenchyma. The principal symptoms were jaundice (63%), hepatolithiasis (21%), and lymph node metastasis (50%). The most common histopathological feature was tubulo-papillary adenocarcinoma (58%). Intraductal type tumor (n=8): a spongy, friable mass within the lumen of the main hepatic bile duct. The most common symptom was abdominal pain (63%), histomorphological feature revealed papillary adenocarcinoma (100%). Concerning tumor spreading pattern intrahepatic and lymph node metastasis were less common than another types. In conclusion, this classification is of considerable value for understanding the clinicopathological features of cholangiocellular carcinoma.

Reprint requests: Masakazu Yamamoto Department of Surgery, Institute of Gastroenterology, Tokyo Women's Medical College
8-1 Kawada-cho, Shinjuku-ku, Tokyo 162 JAPAN