日消外会誌 27（1）：71～77，1994年

大腸癌，胃癌，肺癌症例における癌抑制遺伝子 p53の免疫組織学的検討およびSSCP法による点突然変異検出との比較

岡山大学医学部第1外科，同 工学部生物応用工学科*

片岡 正文　岡林 孝弘　中島 明
中谷 紳　上平 裕樹　武田 晃
折田 薫三　能見 貴人*　金澤 浩*

大腸癌，胃癌，肺癌の手術切除例において，p53蛋白の発現異常を免疫組織学的に検討し，さらにその結果が遺伝子変異をどの程度反映しているかを検討するために，reverse transcription-polymerase chain reaction-single strand conformation polymorphism（RT-PCR-SSCP）法および直接シーケンスにて点突然変異の検出を行った．免疫組織染色は，マイクロウエーブ固定標本を使用し，抗 p53蛋白モノクローナル抗体（PAb1801）を用いて行った．大腸癌13例中9例（69.2%），胃癌8例中5例（62.5%），肺癌5例中4例（80.0%）に陽性所見が認められたが，臨床病理所見との相関関係は認められなかった．RT-PCR-SSCP法では大腸癌13例中6例に異常を認め，両方法間の一致率は84.6%であり，点突然変異が免疫組織所見によく反映された．p53蛋白の発現異常は60%以上の陽性率を示し，幅広い腫瘍マーカーとしての可能性が示唆された．また，RT-PCR-SSCP法により点突然変異の検出が簡便に行えた．

Key words p53 mutation of colon cancer and gastric cancer, PAb1801, polymerase chain reaction-single stand conformation polymorphism

はじめに

p53遺伝子は第17番染色体短腕に位置し，その変異が大腸癌[1]，肺癌[2]，肝細胞癌[3]などの各種の悪性腫瘍において認められ，癌化の段階に重要な役割をはたしていることが示唆されている．臨床症例における p53異常の検出法としては，免疫組織学的手法を用いた蛋白レベルでの検出と，遺伝子レベルでの点突然変異の検出の2つの方法が主に用いられている．しかし，，同一症例において蛋白レベルおよび遺伝子レベルの検討を同時に行った報告は少ない．

今回，大腸癌，胃癌，肺癌の手術切除例において，p53蛋白の発現異常を免疫組織学的に検討するとともに，大腸癌症例については遺伝子レベルでの変異の検出を行い，その結果に基づいて両方法の信頼性，有用性を検討したので報告する．

対象と方法

1991年10月より1992年7月までに切除された大腸癌13例，胃癌8例，肺癌5例を対象とした．

1．免疫組織染色：手術標本を，切除後直ちにアルデヒド固定液（2%ホルムアルデヒド，0.05%グルタールアルデヒド）とともにマイクロウェーブ照射（出力500W，20秒）による迅速固定[4)5)]を行ったのち70%エタノール中で脱水したものをパラフィン包埋した．パラフィン切片を脱パラ後，1次抗体として抗 p53蛋白モノクローナル抗体 PAb1801[6)]（oncogene science 社）を使用し，ABC（avidin-biotin-peroxidase complex）法[7)]により DAB（3-3′diaminobenzidine）を基質として免疫染色を行った．

2．RT-PCR-SSCP 法[8)~10)]：新鮮手術標本を直ちに凍結したのち－80℃にて保存し，AGPC（acid guanidium thiocyanate-phenol-chloroform）法[11)]にて全 RNA を抽出した．ランダムな配列を持つ6マーのオリゴ DNA をプライマーとして，逆転写酵素にて37℃で60分反応させ cDNA を作成したのち，点突然変異の hot spot[12)]を含むエクソン4～9のコドン100～315の領域をA領域（100～209），B領域（193～315）の2領域にわけ PCR 法にて増幅した．A

＜1993年9月8日受理＞別刷請求先：片岡 正文
〒700 岡山市鹿田町2－5－1 岡山大学医学部第1外科

領域はCAGAAAACCTACCAGGGCAG, CATCCAAATACTCCACACGC, B領域はCATCTTATCCGAGTGGAAGG, GAGCTGGTGTTGTTGGGCAGをプライマーとし[13], denaturation 94℃で30秒, annealing 55℃で1分, extension 72℃で2分の条件で40サイクルのPCR反応を行った（**Fig. 1**）. SSCP法は以下のごとく行った. PCR産物をT4ポリヌクレオチドキナーゼを用い,〔γ-^{32}P〕ATP（7,000 Ci/mmol, ICN社）にて末端ラベルし80倍に希釈したのち, 95%ホルムアミドを含むdye solutionを等量混ぜ, 90℃で3分加熱後氷冷したものを, 10%グリセロールを含む5%ポリアクリルアミド：ビス（29：1）ゲル上で電気泳動を行った. ゲルを乾燥して, イメージングプレート（フジフイルム）に約2時間露光し, バイオイメージアナライザー（BAS2000）を用いてバンドの解析を行った.

3. シーケンス：dsDNA Cycle Sequencing System（GIBCO BRL）を使用し直接シーケンスを行った[14]. シーケンスプライマーはPCRプライマーと同様のものを用いた. プライマーを〔γ-^{32}P〕ATPでラベルしたのち, PCR産物を鋳型とし, 基質にジデオキシヌクレオチド三リン酸に加え[15]30サイクルのPCR反応を施行し, 電気泳動後, 解析を行った.

4. 臨床病理所見との比較：大腸癌症例について, 免疫組織学的検討の結果と大腸癌取扱い規約[16]に基づいたリンパ節転移, 漿膜あるいは外膜浸潤, 組織学的進行程度についてそれぞれ比較し検討を行った.

結　果

1）免疫組織染色

p53蛋白の免疫組織染色では, 癌細胞に特異的に陽性所見が認められ, 正常細胞に染色は認められなかった（**Fig. 2**）. 陽性例は大腸癌13例中9例, 胃癌8例中

Fig. 1　Schema of PCR area on p53 cDNA

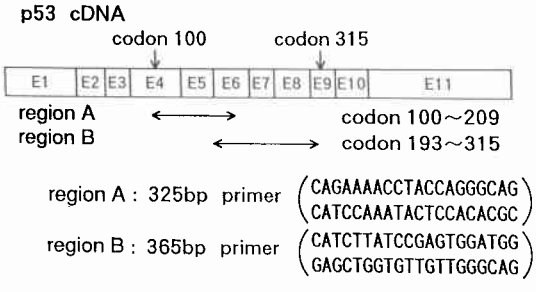

Table 1　Immunohistochemical analysis of p53 protein

Organ	−	+	++	positive rate (%)
colon cancer	4	0	9	69.2
gastric cancer	3	1	4	62.5
lung cancer	1	2	2	80.0

−：carcinoma cell was not stained
+：positive staining in 10—50% of carcinoma cell nuclei
++：positive staining in more than 50% of carcinoma cell nuclei

Fig. 2　Immunohistochemical staining of p53 protein in colon (a) and lung (b) carcinoma. Staining were performed with PAb1801 (oncogene Inc). In both cases, positive staining of nuclei in carcinoma cells (T), whereas negative in normal cells (N).

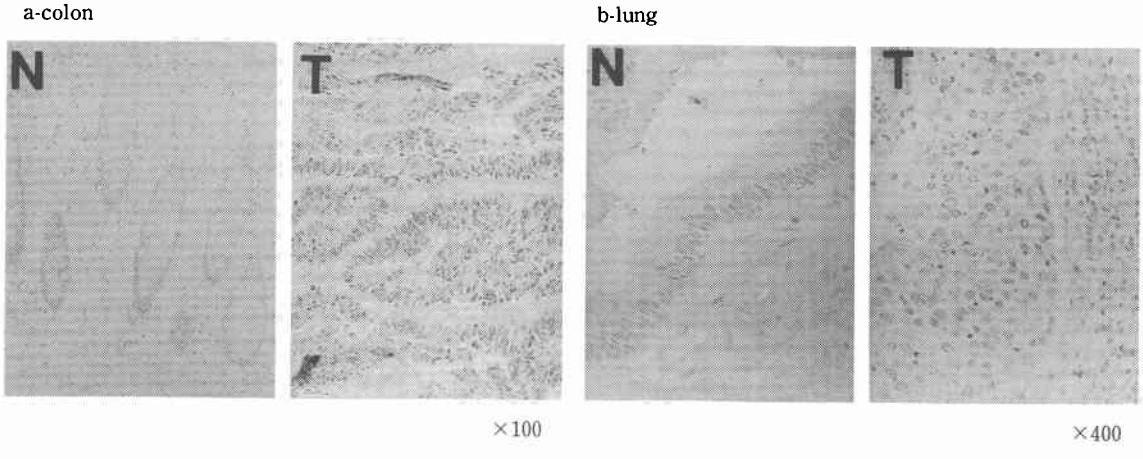

Fig. 3 RT-PCR product : Expected size of product were obtained from all colon cancer specimens.

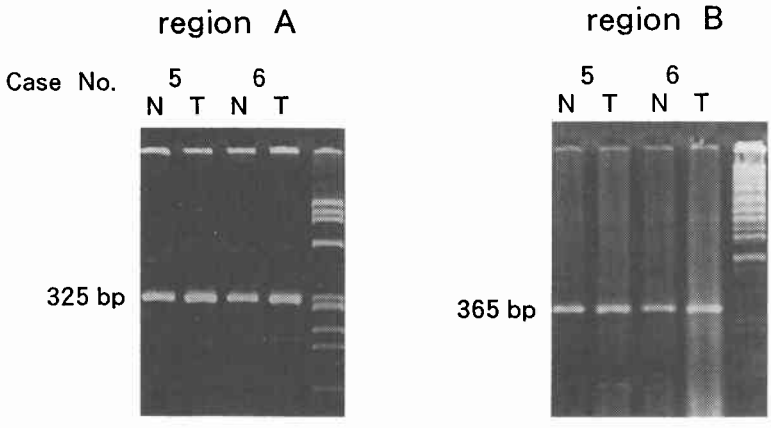

Fig. 4 RT-PCR-SSCP analysis of colon cancers. Mobilities of DNA fragments amplified from tumor samples(T) were different from those of normal tissue samples(N) at region A in case 3, 7, 9, 11 and at region B in case 1, 5, 13.

N : nomal mucosa
T : cancer tissue
D : double strand DNA

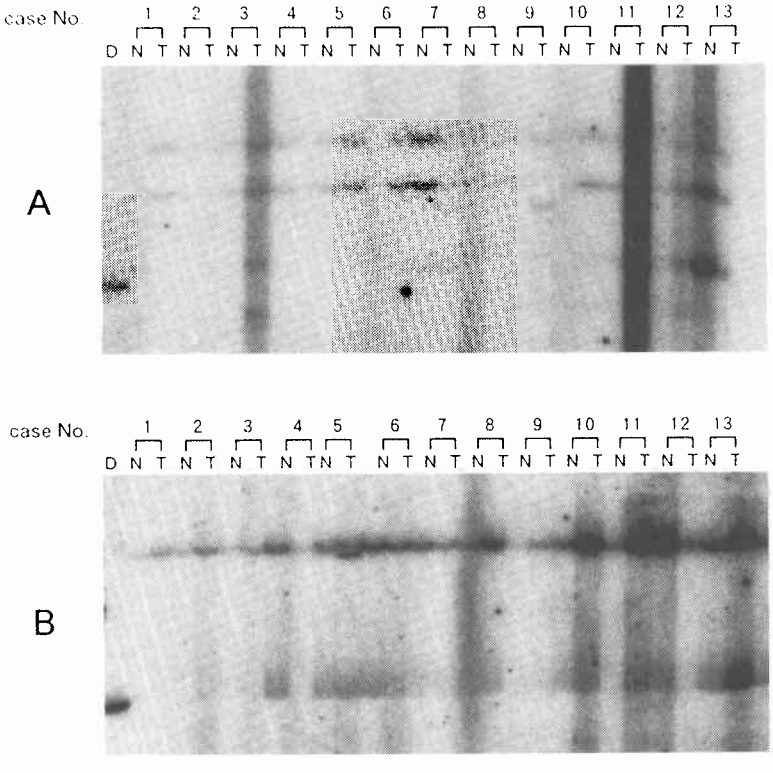

5例，肺癌5例中4例であった（**Table 1**）．胃癌の1例，肺癌の2例において全体の癌細胞に対する陽性細胞の割合が20～30%であった以外は，陽性例では80%以上の癌細胞で陽性所見が認められ，陰性例では陽性細胞はほとんど認められず（1%以下），癌巣内のheterogeneityは少なく陽性，陰性の判定は容易に行えた．

2）RT-PCR-SSCP法

RT-PCRにより全例で予想されるPCR産物すなわちA領域で325bp，B領域で365bpのバンドを認め，p53 mRNAの発現が示された（**Fig. 3**）．大腸癌13例中A領域で4例(症例3，7，9，10)，B領域で3例(症例1，5，13)に正常部と移動度の異なるバンドを認めた(**Fig. 4**)．シーケンスにより症例1ではコドン274（GTT；Val→GAC；Asp），275（TGT；Cys→GCT；Ala），281（GAC；ASp→GGC；Gly）に，症例5ではコドン239（AAC；Asn→GAC；ASp）に，症例9ではコドン175（CAG；Arg→CAC；His）に，症例13ではコドン273（CGT；Arg→CAT；His）の点突然変異が確認された（**Fig. 5**）．

3）免疫組織染色とRT-PCR-SSCP法との比較

RT-PCR-SSCP法でA領域，B領域のいずれかにお

Fig. 5 Nucleotide sequence analysis of amplified fragments of the p53 cDNA. Two representative examples are illustrated by sense sequencing. Lane 1 and 3 in a and b are normal tissues and lane 2 and 4 are cancer tissues. Lane 2 in a (cancer tissue of patient 9) contain G→A transition changing CGC (Arg) to CAC(His) at codon 175. Lane 4 in b (cancer tissue of patient 5) contain A→G transition changing AAC(Asp) to GAC(Asn) at codon 239.

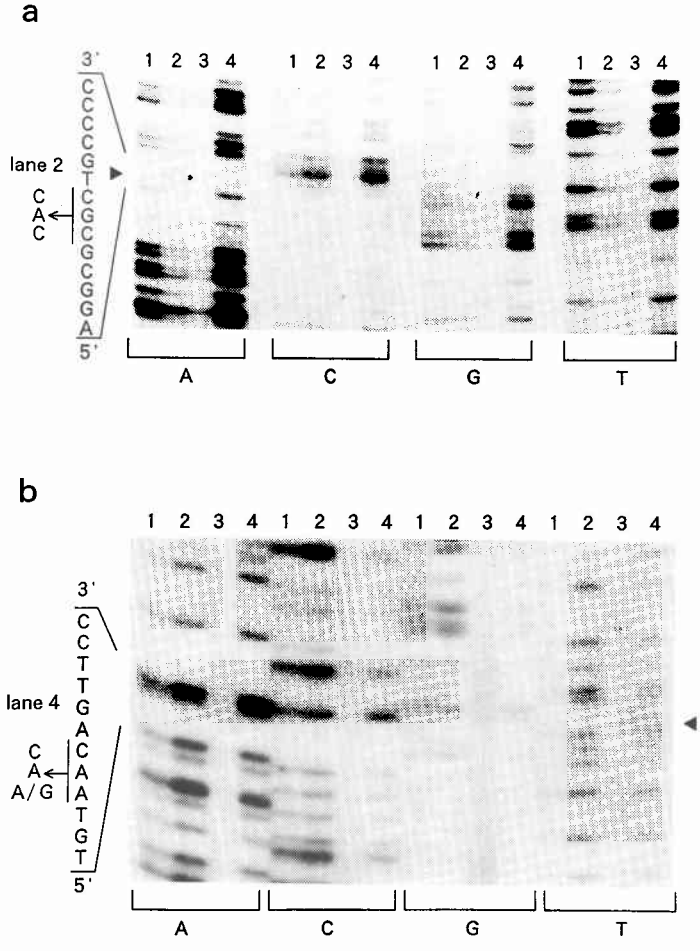

Table 2 Relationship between immunohistochemical analysis and RT-PCR-SSCP analysis in colon cancer

case No.		1	2	3	4	5	6	7	8	9	10	11	12	13
Immunohistochemical staining of p53 protein		+	−	+	−	+	−	+	−	+	+	+	+	+ *
RT-PCR-SSCP analysis	region A	−	−	+	−	−	−	+	−	+	−	+	−	− **
	region B	+	−	−	−	+	−	−	−	−	−	−	−	+

*：+cases showed positive staining in more than 50% of cancer cell nuclei.
**：+was marked when point mutation was found at the region of the case.

Table 3 Correlation between immunohistochemical analysis and pathological findings of colon cancer

		p53 protein		
		positive	negative	
lymphnode metastasis	−	5	1	NS
	+	4	3	
serosal invassion	−	1	0	NS
	+	8	4	
stage	I	0	0	NS
	II	3	0	
	III	6	3	
	IV	0	0	
	V	0	1	
well		3	2	NS
moderately		5	2	
poorly		1	0	

*well : well differentiated adenocarcinoma
moderately : moderately differentiated adenocarcinoma
poorly : poorly differenciated adenocarcinoma
NS : not significant

いて癌部で正常部と移動度の異なるバンドすなわち点突然変異を認めた症例はすべて，免疫組織学的検討でも陽性例であった．免疫組織学的に陽性所見を示しながらRT-PCR-SSCP法で点突然変異が検出されなかった2症例以外は，p53遺伝子異常の有無の結果は一致しており，一致率は84.6%であった（**Table 2**）．

4）臨床病理所見との比較

リンパ節転移，深達度などの臨床病理学的進行度，あるいは組織型別にp53蛋白の発現について検討したところ，有意な相関は認められなかった（**Table 3**）．

考　察

p53蛋白は，リン酸化された核内蛋白質であり，細胞周期を調節することにより細胞の癌化に対して抑制的に作用していると考えられている[17]．その具体的な機能はいまだ明らかではないが，アミノ末端部には転写を活性化する機能が認められており[18]，細胞のtransformationを抑制する何らかの物質の発現を促進することなどが考えられている[19]．そして，p53の異常は種々の癌において，発癌や悪性度増加の過程において重要な役割を果していることが示唆されている．

癌抑制遺伝子産物であるp53蛋白が癌細胞の核にのみ過剰に存在するのは，正常p53蛋白の半減期が非常に短いのに対し変異p53蛋白は，DNA結合能を失い熱ショック蛋白と結合し複合体を形成して安定化することにより半減期が延長するためと考えられている[20]．

今回，蛋白レベルでの過剰発現または異常蓄積を検出するため免疫組織学的検討を行い，さらに遺伝子レベルでの点突然変異検出法であるRT-PCR-SSCP法を同一症例について行い検討した．免疫組織学的検討では，p53蛋白陽性は癌細胞のみに認められ，非癌細胞には陽性所見は認められなかった．使用した抗p53蛋白抗体であるPAb1801は正常p53蛋白，変異p53蛋白のいずれにも反応するとされているモノクローナル抗体であり，熱ショック蛋白と結合して安定化した変異p53蛋白が検出されたものと考えられた．また，マイクロウェーブ固定により蛋白の抗原性および組織構造とも良く保存され有用であった．

今回の検討では大腸癌，胃癌，肺癌のいずれにおいても60%以上の陽性率を示しており，臓器に特異的な傾向は示さなかった．これは，p53の変異が悪性化において最も一般的におこる変化の1つであることが考えられ，p53の異常の検出が悪性化に対する一般的な腫瘍マーカーとなりうる可能性が示唆された．

点突然変異を含む1本鎖DNAのとる高次構造は，正常な1本鎖DNAと異なるため，ゲル電気泳動における移動度の違いとして検出できる．PCR-SSCP法

は，このことを利用した簡便な点突然変異の検出法である．p53遺伝子の点突然変異のhot spotであるエクソン4～9の領域を検出するためには，従来のDNAからのPCR-SSCP法では1症例につき6回のPCR-SSCPを行うことが必要であるが，mRNAレベルで点突然変異の検出を行うことにより1症例につき2回のPCR-SSCPで検索が可能であった．さらに，バイオイメージアナライザーを用いたオートラジオグラフィーで，より簡便に短時間で解析が可能であった．大腸癌における検出率は53.8%であり，諸家の報告とほぼ一致するものであった．また，p53遺伝子には，生物種間で高度に保存された5つの領域が存在し[21]，点突然変異の過半数がこの領域におこっていると報告されているが[12)22)23)]，今回シークエンスにより確認された点突然変異も，全てこの高度保存領域にあった．RT-PCR-SSCP法で異常が検出された症例はすべてp53蛋白陽性の症例であり，p53遺伝子が点突然変異をおこすことによりp53蛋白が核内に異常蓄積したことが示唆された．しかし，免疫組織学的検討では陽性所見を示したにもかかわらずRT-PCR-SSCP法では変異が認められなかった症例が2例あった．これは，PAb1801が正常p53蛋白にも反応するため，正常p53蛋白の過剰発現を検出している可能性と，PCR-SSCP法では検出できなかった点突然変異が存在していた可能性，すなわち今回調べた領域以外に点突然変異があった可能性，あるいはSSCP上移動度に差がでない点突然変異であった可能性が考えられる．このことを明らかにするためにはシーケンス法による詳細な検討が必要と考えられる．しかし，免疫組織学的手法はp53の変異を検出する方法としてわずかな疑陽性所見の可能性があるもののRT-PCR-SSCP法の結果との一致率も84.6%と高く，信頼性の高いスクリーニング法であると考えられた．

p53遺伝子は種々の悪性腫瘍において，発癌あるいは悪性度の増加の過程で最も普遍的に変化の生ずる遺伝子の1つであり，今後変異p53が種々の悪性腫瘍の一般的な腫瘍マーカーとなりうると考えられ，その検出法の有用性，信頼性，簡便化などの検討が必要と考えられた．

文　献

1) Baker SJ, Fearon ER, Nigro AM et al: Chromosome 17p deletion in colorectal carcinomas. Science 244: 217—221, 1989
2) Yokota J, Waca M, Shimosato Y et al: Loss of heterozygosity on chromosome 3, 13 and 17 in small cell carcinoma and on chromosome 3 in adenocarcinoma of lung. Proc Natl Acad Sci USA 84: 9252—9256, 1987
3) Murakami Y, Hayashi K, Hirohashi S et al: Aberrations of the tumor suppressor p53 and retinoblastoma genes in human hepatocellular carcinomas. Cancer Res 51: 5520—5525, 1991
4) 水平敏知：マイクロウェーブ照射による生物試料の固定法．医のあゆみ 149: 907—911, 1989
5) 森元秀紀，門田卓士，川崎靖仁ほか：癌抑制遺伝子産物p53および熱ショック蛋白の発現からみた大腸癌悪性度．日外会誌 92: 1094—1097, 1991
6) Banks L, Matlashewski G, Crawford L: Isolation of human-p53-specific monoclonal antibodies and thier use in the studies of human p53 expression. Eur J Biochem 159: 529—534, 1986
7) Hsu SM, Raine L, Farger H: Use of avidin-biotin-peroxidase complex (ABC) in immunohistochemical techniques: a comparison between ABC and unlabelled antibody PAP procedures. J Histochem Cytochem 29: 577—580, 1981
8) Saiki RK, Scharf S, Faloona F et al: Enzymatic amplyfication of β-gulobin genomic sequences and restriction site analysis for diagnosis of sickle cell anemia. Science 230: 1350—1354, 1985
9) Veres G, Gibbs RA, Sherer SE et al: The molecular basis of the sparse for the mouse mutation. Science 237: 415—417, 1987
10) Orita M, Iwahara H, Kanazawa H et al: Detection of polymorphisms of human DNA by gel electrophoresis as single strand conformation polymorphisms. Proc Natl Acad Sci USA 86: 2766—2770, 1989
11) Chomczinski P, Sacchi N: Single-step method of RNA isolation by acid guanidium thiocyanate-phenol-chloroform extraction. Anal Biochem 162: 156—159, 1987
12) Hollstein M, Sidransky D, Vogelstein B et al: p53 mutation in human cancer. Science 253: 49—53, 1991
13) Buchman VL, Chumakov PM, Ninkina NN et al: A variation in the structure of the protein-coding region of the human p53 gene. Gene 70: 245—252, 1988
14) Murray V: Improved double-stranded DNA sequencing using the linear polymerase chain reaction. Nucleic Acids Res 17: 8889, 1989
15) Sanger F, Nicklen S, Coulson AR: DNA sequencing with chain-terminating inhibitors.

Proc Natl Acad Sci USA 74 : 5463—5467, 1977
16) 大腸癌研究会編：臨床，病理大腸癌取扱い規約．改訂第4版．金原出版，東京，1985
17) Lane DP, Benchimol S: p53: oncogene or antioncogene? Genes Dev 4 : 1—8, 1990
18) O'Rourke RW, Miller CW, Kato GJ et al: A potential transcriptional activation element in the p53 protein. Oncogene 5 : 1829—1832, 1990
19) Raycroft L, Wu H, Lozano G: Transcriptional activation by wild-type but transforming mutants of the p53 antioncogene. Science 249 : 1049—1051, 1990
20) Pinhasi-Kimhi O, Michalovitz D, Ben-Zer A et al: Specific interaction between the p53 cellular tumor antigen and major heat shock protein. Nature 320 : 182—185, 1986
21) Soussi T, de Fromentel CC, May P: Structural aspects of p53 protein in relation to gene evolution. Oncogene 5 : 945—952, 1990
22) Nigro JM, Baker SJ, Preisinger AC et al: Mutations in the p53 gene occur in diverse human tumor types. Nature 342 : 705—707, 1989
23) Baker SJ, Preisinger AC, Jessup JM et al: p53 gene mutations occur in combination with 17p allelic deletions as late events in colorectal tumorigenesis. Cancer Res 50 : 7717—7722, 1990

Immunohistochemical Study of p53 Protein in Colon, Gastric and Lung Cancer and Comparison with the Study of Genetic Alteration by the Method of Reverse Transcription Polymerase Chain Reaction Single Strand Conformation Polymorphisms

Masafumi Kataoka, Takahiro Okabayashi, Akira Nakashima, Shin Nakatani, Hiroki Johira, Kunzo Orita, Takato Noumi* and Hiroshi Kanazawa*
First Department of Surgery, Okayama University Medical School
*Okayama University Department of Biotechnology, Faculty of Engineering Science

Aberrations of p53 protein were investigated in surgical specimens of colon, gastric and lung cancer immunohistochemically, and to confirm the relation between immunohistochemical abnormality and genetic alteration, mutations in the DNA from specimens of colon cancer were analyzed by reverse transcription-polymerase chain reaction-single strand comformation polymorphism (RT-PCR-SSCP) method and subsequent direct sequence. Microwave-fixed paraffin-enbedded specimens were stained by monoclonal anbibody (PAb 1801, Oncogene Science Inc.) raised against p53 protein. Nine of 13 cases of colon cancer (69.2%), five of 8 cases of gastric cancer (62.5%) and four of 5 cases of lung cancer (80.0%) showed positive staining in the cancer cell nuclei. No significant correlation was found between immunohistochemical results and pathological findings. The RT-PCR-SSCP method detected mutations in six of 13 cases of colon cancer. The same results were obtained in 11 of 13 patients (84.6%) between immunohistochemical study and RT-PCR-SSCP study. Abnormality of p53 would be a good tumor marker because aberrant expression of p53 protein was found at a rate of more than 60% in each organ. The RT-PCR-SSCP method will be easy to use and reliable in screening for p53 point mutations.

Reprint requests: Masafumi Kataoka First Department of Surgery, Okayama University Medical School
2-5-1 Shikata-cho, Okayama, 700 JAPAN