日消外会誌　27（1）：82～86，1994年

壁内転移とリンパ節転移を来した食道多発粘膜癌の1例

鹿児島大学第1外科
石神　純也　夏越　祥次　森永　敏行　吉中　平次
馬場　政道　福元　俊孝　愛甲　孝　島津　久明

壁内転移とリンパ節転移を伴った食道多発粘膜癌の1例を経験したので報告する．症例は75歳の男性で，嚥下困難を主訴として来院し，内視鏡検査で中部食道の白苔と発赤を指摘され，生検の結果，扁平上皮癌と診断された．入院後の超音波内視鏡検査で固有筋層内への浸潤とリンパ節転移が疑われたため，右開胸・開腹によって食道亜全摘とリンパ節郭清を施行した．切除標本の病理組織学的検索において内視鏡検査で認められた病変は深達度が粘膜内に留まる4個の多発病変であることが判明した．また超音波内視鏡で指摘された病変は粘膜下腫瘍の形態を呈しており，連続切片を作成して検討した結果，組織型は低分化扁平上皮癌で，腫瘍を覆う粘膜の上皮から粘膜筋板まではすべての切片で保たれており，最終的には食道mm癌からの壁内転移と診断された．食道mm癌の壁内転移はまれであるが，その可能性も十分念頭において術前診断に臨むべきことが示唆された．

Key words: esophageal mucosal carcinoma, intramural metastasis, lymph node metastasis

はじめに

食道内視鏡の進歩やヨード染色を中心とする色素内視鏡検査の普及によって食道の粘膜癌〔intraepithelial cancer（ep癌），mucosal cancer（mm癌）〕が次第に数多く発見されるようになっている．これらの粘膜癌の病態の特徴が明らかにされるにつれて，その治療においても縮小手術や内視鏡的粘膜切除術などの新しいアプローチの有用性が注目されている．今回われわれは固有筋層に主座をもつ，壁内転移とリンパ節転移を起こした食道多発mm癌の1例を経験したので，若干の文献的考察を加えて報告する．

症　例

患者：75歳，男性

主訴：嚥下困難

家族歴：特記すべきことなし．

既往歴：1987年，脳血管障害で入院加療．1990年，胃潰瘍のため内科的治療．

現病歴：1992年5月，嚥下困難が出現したため，近医で上部消化管内視鏡検査をうけ，中部食道の粘膜に白苔と軽度の発赤を指摘された．同部の生検の結果，中分化型扁平上皮癌と診断された．同年9月，内視鏡的粘膜切除目的で当科を紹介され入院した．

＜1993年9月8日受理＞別刷請求先：石神　純也
〒890　鹿児島市桜ケ丘8－35－1　鹿児島大学医学部第1外科

入院時現症：身長162cm，体重66kg，栄養状態良好．貧血，黄疸はなく，表在リンパ節は触知されなかった．

入院時検査成績：末梢血液像，血液生化学的検査に特に異常所見は認められなかったが，腎機能検査でCcr値が50l/dayと軽度の低値を示していた．腫瘍マーカーはいずれも正常範囲内であった．

入院時食道検査所見：通常食道内視鏡検査では，切歯列から34cmの中部食道右壁に発赤したわずかな陥凹の中に白苔を伴う小顆粒状隆起を認め，推定壁深達度は粘膜筋板に達しないmmと考えられた．ヨード染色では同部位に境界明瞭，辺縁不整な2個の不染帯が認められ，周囲に淡染帯を多数認めた（**Fig. 1**）．

食道X線検査では気管分岐部から4cm下方の中部食道右壁に約2cmにわたって壁の不整像が認められた（**Fig. 2**）．

超音波内視鏡所見では固有筋層を中心とする長径2.0cmの低エコーを示す腫瘍像が認められた．この部位で粘膜下層と筋間層に相当する高エコー層が途絶し，固有筋層内への浸潤が疑われた．また傍食道リンパ節の転移が疑われる所見も認められた（**Fig. 3**）．その他の検査において明らかな遠隔転移を示す所見は認められなかった．

手術所見：1992年9月14日，右開胸・開腹のもとに，胸部食道亜全摘と切除度IIIのリンパ節郭清を施行し，後縦隔経路で挙上した胃管と頸部食道を左頸部で吻合

Fig. 1 Left : Esophagoscopy demonstrates a superficially erosive lesion on the right side of the wall at 34cm from incisor level (arrows). Right : Lugol staining examination shows an unstained area, which corresponds to the mucosal lesion.

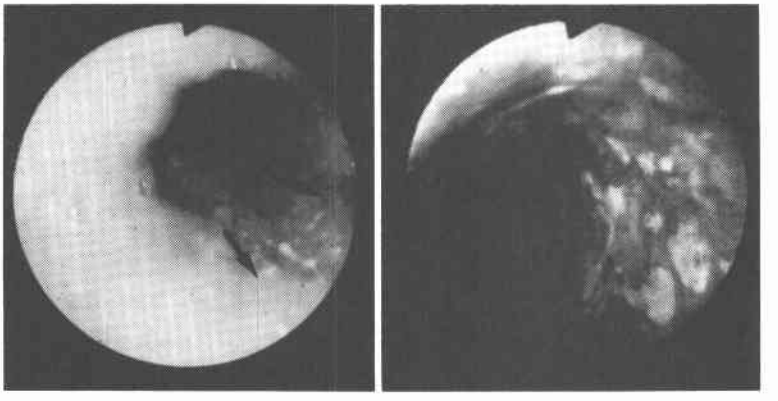

Fig. 2 Esophagogram shows the irregularity of the wall measuring 2cm in length in the middle esophagus.

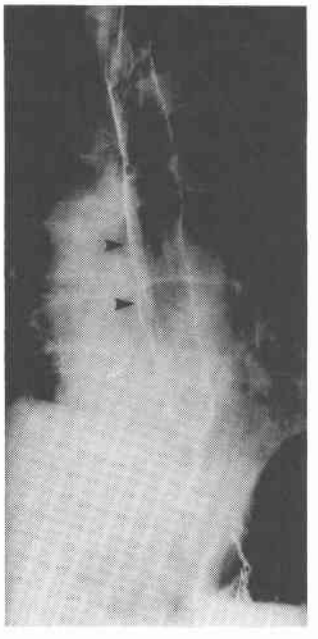

Fig. 3 Endoscopic ultrasonography shows a tumor locating mainly in the muscularis propria of the wall.

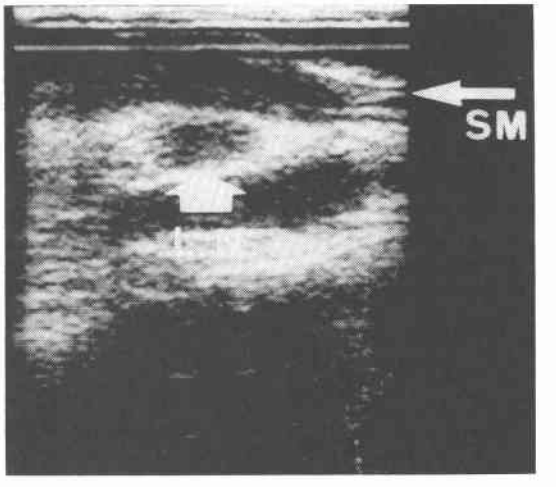

して消化管を再建した．手術時の所見は A1N1(+)M_0 Pl_0，Stage II であった[1]．

病理組織所見：肉眼的には食道胃接合から4.5cm口側の右壁を中心に粘膜のわずかなびらんと軽度の発赤がみられた(**Fig. 4**)．内視鏡検査で明らかに指摘された病変は，組織学的には粘膜上皮から粘膜固有層内に留まる4個の多発癌であった(**Fig. 5**)．連続切片を作製して検索したが，いずれの病変に関しても脈管侵襲は認められなかった．一方，超音波内視鏡検査で指摘された腫瘤は肉眼的には健常上皮によって覆われた粘膜下腫瘤の形態を呈し，割面所見では外膜への浸潤が疑われた．病理組織学的には小型でクロマチンに富む核を有し，角化傾向がみられない低分化扁平上皮癌で，病変部の主座は固有筋層内に存在し，深達度は al であった．また腫瘍周囲には先進部を中心に脈管侵襲が認められた．腫瘍の連続切片を作製して精査した結果，腫瘍を覆っている上皮および粘膜筋板は全切片で途切れることなく保たれており，病理組織学的に壁内

Fig. 4 Macroscopic picture of the resected specimen. Submucosal tumor is demostratd by arrows.

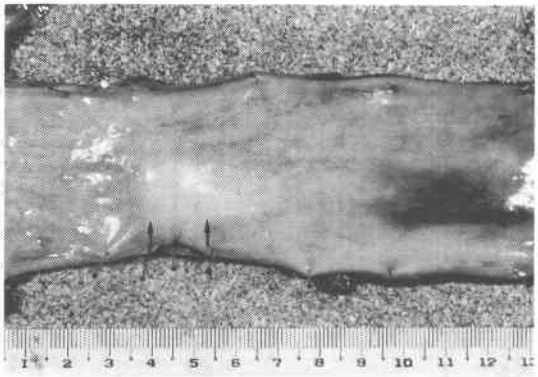

転移と診断された(**Fig. 7, 8**). 所属リンパ節に関しては，胸部気管リンパ節と胸部下部傍食道リンパ節の各1個に転移が認められた.

術後経過：術後一過性の腎機能低下が認められたが，保存的治療で改善して退院し，術後7か月を経過し現在健在である.

考　察

近年，食道表在癌の治療において，縮小手術や，内視鏡的粘膜切除術が注目されているが[2]，これらの適応判定に際しては厳格な術前診断が要求されることはいうまでもない. 現在一般的に，深達度からみた内視鏡的粘膜切除術の適応は粘膜筋板に達していない粘膜癌と考えられている[3)4)].

Fig. 5 (a) : Schema of the resected esophagus after histopathological examination. A, B, C and D indicate mucosal cancers and E a submucosal tumor at the anal side of the mucosal cancers.
(b) : Histopathologic picture showing one of four mucosal cancers. Squamous cell carcinoma is found within the proper mucosal layer. (HE. ×40)

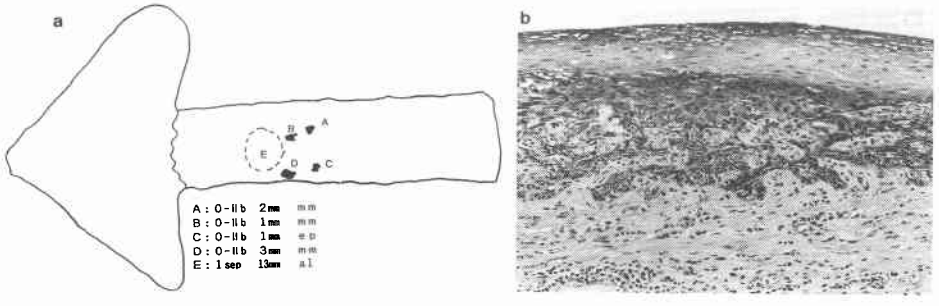

Fig. 6 Histopathologic picture of the intramural lesion. showing poorly differentiated squamous cell carcinoma (arrows), the lesion in covered with normal epithelium without cessation. (HE. ×30)



Fig. 7 Histopathologically also, the intramural lesion is muscularis properia, indicating the lesion of submucosal origin (HE. ×10).

今回著者らが経験した症例では，内視鏡検査において白苔と軽度の発赤のみが認められ，病変の深達度は粘膜筋板には及んでいないと判断された．しかし，超音波内視鏡検査において腫瘍は主として固有筋層内に存在し，さらに深部まで及んでいることが指摘され，内視鏡検査所見との間に差異がみられた．ヨードを中心とする色素内視鏡検査は早期食道癌の発見や副病変の診断に不可欠であるが，粘膜下病変に対しては通常無力である[5]．自験例においてみられたように，このような病変には超音波内視鏡検査が非常に有用であり，内視鏡的粘膜切除の適応判定に際しても，本検査を十分に活用すべきであることが示唆された．

食道癌の壁内転移の頻度に関しては，約10%前後とする報告が多く[6)~8)]，組織型では高分化型扁平上皮癌に多いとされている[9]．また壁内転移の大きさでは径2.0cm以内が大部分であり，粘膜固有層と粘膜下層に転移巣を形成することが多い[8]．粘膜癌の壁内転移はきわめてまれであり，吉田ら[10]はこれまでに997例の食道癌のうちmm癌からの壁内転移は認められなかったが，最近そのような転移を起こした1例を経験して報告している．当教室でこれまでに経験した食道mm癌は24例であるが，壁内転移が認められたのは本症例のみであった．またこれらの症例のうちリンパ節転移は2例（8%）に，リンパ管侵襲は4例（17%）に認められており，mm癌でもリンパ管を介する転移は十分に考えられ，今後悪性度を含めた検討が必要と考えられる．食道癌の壁内進展に関しては，食道の壁内リンパ管は粘膜固有層の浅層，深層および粘膜下層の排導リンパ管からなり，おのおのが縦方向で連続して交通しているため，粘膜層における脈管侵襲の意義は大きいとされている[7)11)]．自験例では認められた4か所の病変はいずれも粘膜固有層に留まっており，連続切片を作製して検討したが，いずれの部位には脈管侵襲は認められなかった．また粘膜下病変に関しては主座は固有筋層内にあり，40ミクロン間隔の連続切片の検討で，上皮および粘膜筋板はすべての切片で保たれており，癌の上皮への露出はみられないことが確認された．他臓器からの転移も否定できないため，全身的検索を施行したが明らかな病変は発見されず，最終的に食道mm癌からの壁内転移と診断された．粘膜癌のリンパ管侵襲がいずれかの時期に起こり，固有筋層内に着床して転移巣を形成したものと考えられた．リンパ節転移の機序として原発巣からの直接転移した経路と，壁内転移巣から2次的に転移を形成した経路が考えられるが，壁内転移巣周囲に高度の脈管侵襲が存在しており，後者の経路の可能性がより強く示唆された．

食道癌の診断の進歩に伴い，近年ep癌やmm癌の発見率は増加傾向にある．治療法の選択にあたっては粘膜癌でも壁内転移を有する場合があることを念頭におき，内視鏡検査や超音波内視鏡検査を中心とする各種診断法を駆使して綿密に検討を行う必要があることを示唆する症例と考えられた．

文　献

1) 食道疾患研究会編：臨床・病理　食道癌取扱い規約．第8版．金原出版，1992
2) 吉中平次，島津久明，夏越祥次ほか：早期食道癌の外科的治療．臨消内科　7：1745—1754，1992
3) 幕内博康，町村貴郎，水谷郷一ほか：早期食道癌の粘膜切除術．臨消内科　7：1755—1763，1992
4) 門馬久美子，吉田　操，山田義也ほか：早期食道癌に対する内視鏡的粘膜切除術の方法．消外　15：1757—1766，1992
5) Mandard AM, Marnay J, Gignoux M: Cancer of the esophagus and associated lesions. Hum Pathol 15：660—669，1984
6) 高野淑美，小山捷平，横田　光ほか：急速な増大・自壊を示した胃壁内転移病巣を伴った表在食道癌の1例．癌の臨　35：948—954，1989
7) 磯野可一，佐藤　博，鍋谷欣市ほか：食道癌主病巣と壁内進展様式並びにその予後．日外会誌　74：1150—1152，1973
8) 関　誠：食道壁内転移の臨床病理学的検討．日外会誌　92：1426—1435，1991
9) 井手博子，荻野知己，吉田克己ほか：食道癌壁内転移に関する臨床病理学的検討．日消外会誌　13：781—789，1980
10) 吉田一成，井手博子，村田洋子ほか：巨大な胃壁内転移をもった食道mm癌の1例．日胸外会誌　37：158—163，1989
11) 森　堅志：気道および気管のリンパ管．日気管食道会報　19：85—98，1968

A Case of Esophageal Mucosal Carcinoma with Intramural and Lymph Node Metastsis

Sumiya Ishigami, Shoji Natsugoe, Toshiyuki Morinaga, Heiji Yoshinaka, Masamichi Baba,
Toshitaka Fukumoto, Takashi Aikou and Hisaaki Shimazu
First Department of Surgery, Kagoshima University School of Medicine

The patient was a 75-year-old man, who was admitted to our surgical clinic with a complaint of dysphagia. Esophagoscopy with Lugol staining examination revealed a superficially erosive lesion in the middle esophagus, which was histopathological diagnosed as squamous cell carcinoma. The lesion was probably confined to the mucosa. However, endoscopic ultrasonography demonstrated a lesion located submucosally and mainly in the proper muscule layer near the erosive cancer lesion mentioned above. Regional lymph node metastasis was also suggested. Therefore, subtotal esophagectomy with regional lymph node dissection was carried out under right thoracotomy and laparotomy. Histopathologic examination of the resected specimen revealed four small mucosal cancers and submucosal metastatic lesion in the middle esophagus as well as metastasis in the paraesophgeal and paratracheal lymph nodes. Since no other primary malignancy was found, the esophageal mucosal cancers were considered to be responsible for the intrmural metastasic lesion. Although such esophageal mucosal cancer is very rare, the possibility should be borne in mind, especially in connection with the indications for limited operation and endoscopic mucosal resection.

Reprint requests: Sumiya Ishigami First Department of Surgery, Kagoshima University School of Medicine
8-35-1 Sakuragaoka, Kagoshima, 890 JAPAN