日消外会誌　27（1）：87～91，1994年

# 1期的切除を行った同時性咽頭・喉頭・食道・胃4重複癌の1例

国立病院四国がんセンター外科，同　病理*
大橋龍一郎　　多幾山　渉　　高嶋　成光　　万代　光一*

1期的に切除可能であった下咽頭癌，喉頭癌，食道表在癌，早期胃癌の同時性4重複癌の1例を報告する．症例は血痰を主訴とする66歳の男性．喉頭鏡検査で，咽頭，喉頭にそれぞれ，直径1cm大の褪色調の隆起性病変を，上部消化管内視鏡検査で，胸部下部食道に直径0.5cm大の0-IIa型食道癌，胃体下部にIIa集族型胃癌を発見された．手術は下咽頭喉頭全摘，食道抜去，胃噴門側切除を行った．病理組織検査では下咽頭，喉頭，食道の病変はいずれも中分化型扁平上皮癌で，食道癌は深達度smであったが，喉頭癌は喉頭軟骨まで浸潤しており，頸部に3個のリンパ節転移がみられた．全割標本の検索ではこれらの病変を含め，合計10か所の多発癌病巣がみられた．胃病変は高分化型腺癌で深達度sm，リンパ節転移はみられなかった．本例は，頭頸部癌と食道癌に共通した発癌因子の存在を示唆させる興味ある1例であった．

**Key words**：synchronous cancer, quadruple cancer, cancer of upper alimentary tracts

## はじめに

診断，治療技術の進歩に伴い，重複癌症例に遭遇する機会は増えつつあるが，食道癌では3重複以上の多重複癌の頻度は，同時性と異時性を合わせても0.1～1.9%[5)9)～11)]と比較的まれである．今回，我々は1期的に切除可能であった下咽頭癌，喉頭癌，食道表在癌，早期胃癌の同時性四重複癌の1例を経験したが，摘出標本の病理組織学的検索では微小多発癌の形態を呈しており，組織発生上，興味ある症例と考え報告する．

## 症　例

患者：66歳，男性

主訴：血痰

家族歴，既往歴：特記事項なし．

嗜好歴：タバコ1日40本×40年間，酒1日3合×30年間

現病歴：1992年9月頃，感冒に罹患した際に血痰が出現し，近医を受診したところ同院の喉頭鏡検査にて，咽喉頭部に隆起性病変を指摘されたため当院へ紹介され，上部消化管検査にて食道と胃にも病変を発見された．

入院時現症：体格中等度，栄養状態良好で，貧血，黄疸の所見なく，嗄声も認めなかった．頸部，鎖骨上部リンパ節は触知せず，心音，呼吸音は正常で，腹部に異常所見なく，肛門指診も異常なかった．

入院時検査成績：血液生化学検査に異常なく，便潜血も認めなかった．腫瘍マーカーはcarcinoembryonic antigen 2.5ng/ml, squamous cell carcinoma-related antigen 1.0ng/mlといずれも正常値であった（**Table 1**）．

喉頭鏡検査所見：下咽頭後壁右側と，披裂喉頭蓋ヒダに，それぞれ直径1cm大の褪色調をした低い隆起性病変がみられた（**Fig. 1**）．

上部消化管造影X線検査所見：胸部下部食道に直径0.7cm大の低い隆起性病変を，胃体部大彎側よりに，襞集中を伴う不整な腫瘤陰影像を認めた（**Fig. 2A, B**）．

上部消化管内視鏡検査所見：門歯列から35cmの食道内に，直径0.5cm大の白色をした低い隆起性病変がみられ，ルゴール不染で，0-IIa型の食道癌と診断した

**Table 1**　Laboratory data on admission

| | | | |
|---|---|---|---|
| WBC | 6,600 /mm³ | GOT | 16 IU/l |
| RBC | 465×10⁴ /mm³ | GPT | 16 IU/l |
| Hb | 14.9 g/dl | rGTP | 24 IU/l |
| Ht | 44.3 % | LDH | 283 IU/l |
| Plt | 31.8×10⁴ /mm³ | BUN | 13.6 mg/dl |
| TP | 8.4 g/dl | Cr | 0.9 mg/dl |
| Alb | 4.6 g/dl | CEA | 2.5 ng/ml |
| T-bil | 0.6 mg/dl | SCC | 1.0 ng/ml |

＜1993年9月8日受理＞別刷請求先：大橋龍一郎
〒790　松山市堀之内13　国立病院四国がんセンター外科

**Fig. 1** Laryngofiberscopy revealed two white elevated lesions. One was at the lower pharynx (arrow 1), the other was at the left aryepiglottic fold (arrow 2).

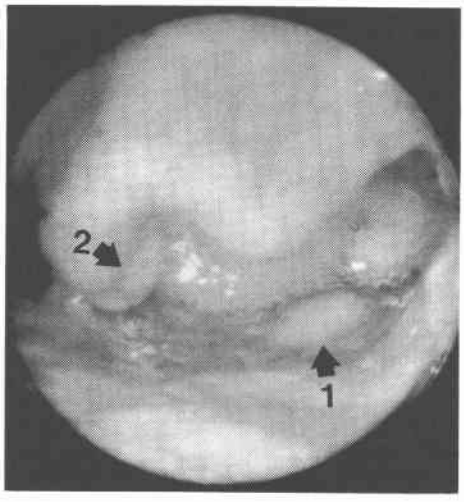


**Fig. 2** Esophagography revealed a superficial round filling defect, 0.7cm in size, in the lower thoracic part of the esophagus (A). And gastrography revealed a superficial elevated lesion with convergent mucosal folds in the greater curvature of the body of the stomach (B).

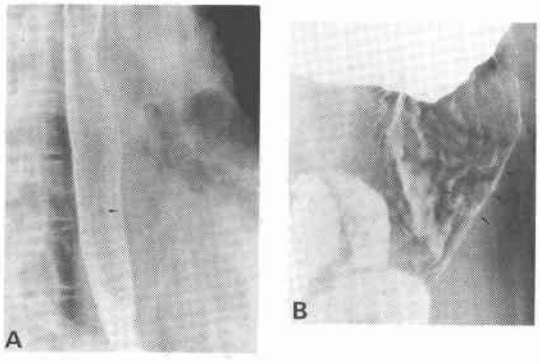


(**Fig. 3A**). また，胃体部後壁大彎側よりに，襞集中を伴う，直径2～3cm大の低い結節状隆起が集族した病変がみられ，IIa型胃癌と診断した（**Fig. 3B**).

生検所見：下咽頭，喉頭，および食道の病変はいずれも中分化型扁平上皮癌で，胃の病変は高分化型腺癌であった.

胸部写真，頸・胸・腹部CT，上腹部超音波，注腸，骨シンチグラムの各検査では，その他に多発病巣や転移病巣を認めなかった．以上より，下咽頭，喉頭，食道，および胃の同時性4重複癌と診断し1992年11月6日手術を行った.

**Fig. 3** Esophagoscopic picture revealed a superficial elevated lesion which was unstained by Iodine (A). And dye-spraying gastroscopic picture revealed a superficial elevated lesion with irregular surface (B).

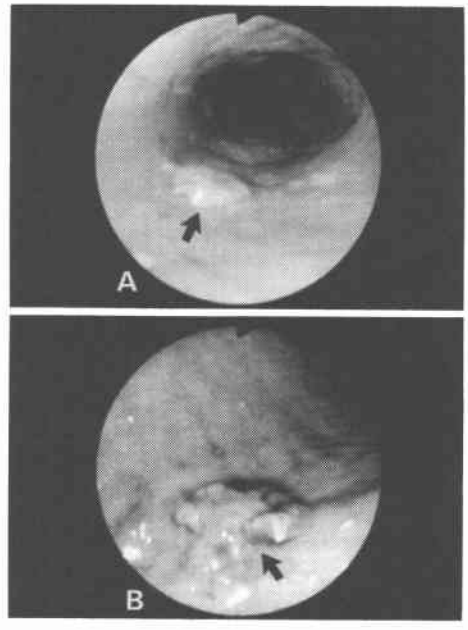


手術所見：下咽頭喉頭全摘，両側頸部郭清食道抜去，胃噴門側普通切除，結腸による食道再建術を施行した．咽喉頭部腫瘍の周囲組織への浸潤はなかったが，両側深頸部のリンパ節腫脹が認められた．食道腫瘍は外膜面へ露出しておらず，転移を疑わせる縦隔リンパ節の腫脹もみられなかった．腹腔内には腹水は認めず，腹膜播種，肝転移の所見もなかった．胃体部大彎側に硬結を触知したが漿膜面には異常なく，腹腔内リンパ節の腫脹もみられなかった.

切除標本肉眼所見：下咽頭後壁に0.8×0.6cm大，披裂軟骨から喉頭蓋に2.5×1.5cm大の褪色調の低い隆起性病変がみられ，胸部下部食道に2.3×1.6cm大の不整形をした低い結節状の隆起性病変が認められた．小彎側で切開した胃には，胃体部後壁から大彎側にかけて1cm前後の低く軟らかい結節の集族からなる2.3×1.8cm大の隆起性病変がみられた（**Fig. 4A, B**).

病理組織学的所見：下咽頭病変の組織は扁平な大小不同の細胞が索状配列を呈した像であり，中分化型扁

**Fig. 4** The resected specimen stained by Iodine revealed the tumor lesions at the lower pharynx (1), the larynx (2), and the esophagus (3). And the specimen after fixation revealed the tumor lesion at the stomach (4).

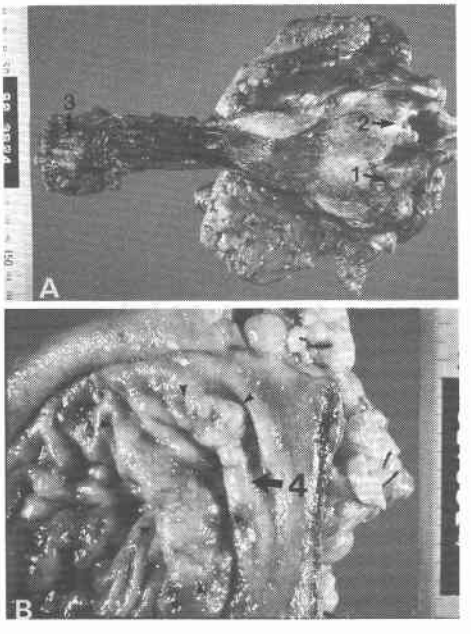


平上皮癌と診断した．喉頭病変の組織も下咽頭病変と同様で，中分化型扁平上皮癌であったが，喉頭軟骨まで浸潤していたため，$pT_3$と診断した．食道病変も咽頭，喉頭と同じく中分化型扁平上皮癌であったが，一部にsmまでの浸潤を認めた．胃病変は細胞異型あるも腺管構造は保たれ，軽度の構造異型を呈する高分化型腺癌（$tub_1$），深達度smであった（**Fig. 5A, B, C, D**）．リンパ節転移は左頸部に2個と右頸部に1個みられた．

咽頭，喉頭，食道の病変は互いに離れて存在し，そのおのおので癌が広く粘膜面に露出しており，組織学的にも重複癌であると診断した．また，標本を全割して組織学的に検索したところ，咽喉頭部に4か所，食道部に6か所の多発癌病巣がみられ，癌以外の部位にも多数の異型上皮がみられた（**Fig. 6**）．

術後経過：患者は，経過良好で術後45日目に退院．7か月後の現在，再発なく外来通院中である．

## 考　察

自験例の，咽頭，喉頭，食道の病変はいずれも一連の粘膜上皮に生じた中分化型の扁平上皮癌であるが，それぞれがWallenとGates[1]の重複癌の定義を満たしており，胃の腺癌と合わせて，同時性4重複癌と診断するのが妥当と考えられる．

食道癌と頭頸部癌，それぞれの重複癌症例の検討では，高頻度の重複臓器として両者の関連性を論じている報告[3)~7)]が少なくない．また，自験例を含めた本邦13例（1例は6重複癌）[5)8)~13)]の食道4重複癌症例を集計

**Fig. 5** Microscopic examinations of the tumor lesions at the lower larynx (A), the pharynx (B), the esophagus (C), and the stomach (D). They were diagnosed as moderately differentiated squamous cell carcinoma (A)-(C), and well differentiated adenocarcinoma (D).

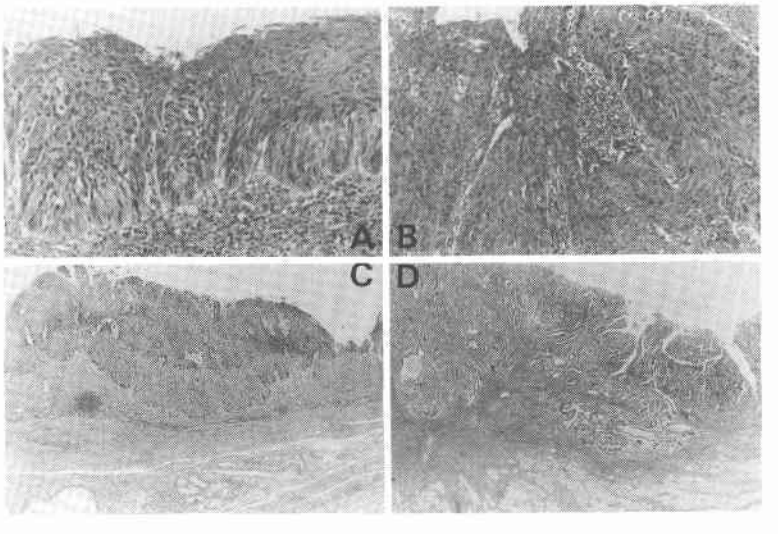

**Fig. 6** A schematic illustration of the lower pharynx, the larynx, and the esophagus. Ten multiple primary cancer lesions were detected.

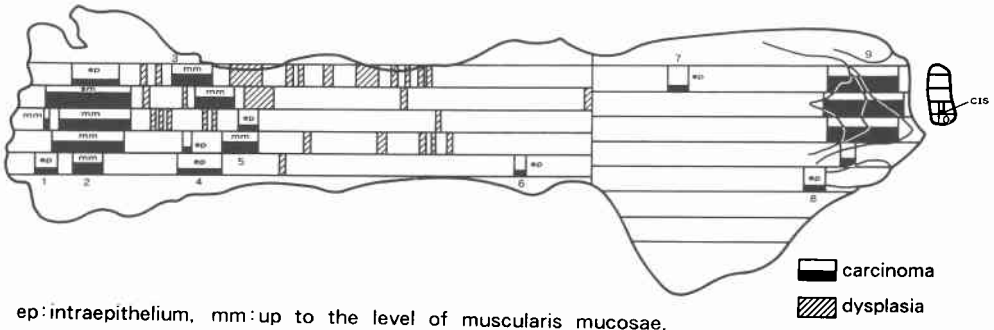


ep: intraepithelium, mm: up to the level of muscularis mucosae, sm: involving submucosa, CIS: carcinoma in situ, 1～10: numbers of cancer lesions

すると，重複臓器は頭頸部癌がのべ18と最も多く，半数近くをしめていた（**Table 2**）.

喫煙，飲酒は食道癌，頭頸部癌の発癌因子として議論されている[14)15)]が，Takiyama ら[16)]は食道癌以外の原因で死亡した500例の剖検例の検討から，食道癌の前癌病変と考えられている食道粘膜の異型上皮が喫煙，飲酒者に多く，頭頸部癌症例に多かったことを報告している．また溝渕ら[17)]は，食道内多発癌症例と食道内単発癌症例とを比較検討して，前者は咽頭癌を重複する頻度が高く，喫煙指数も高いことを報告し，両者の家族歴に差がないことから，食道内多発癌症例では，発癌に外的要因の関与が示唆されると述べている．

しかし，例えば Schantz ら[18)]は頭頸部癌患者84例から採取したリンパ球に，in vitro で bleomycin を投与し，染色体変異が生じたリンパ球数によって，突然変異を引き起こしやすい群と，引き起こしにくい群とに分けたところ，前群では27％と，後群の8％に比べて高頻度に多発癌（肺癌，頭頸部癌，食道癌など）が発生し，発癌の高危険群の存在を示唆させたが，両群の喫煙歴と飲酒歴には差がなかったと報告しており，先述の疫学的結果を分子生物学的に裏付けるには，さらに癌遺伝子レベルでの研究が必要と思われる．

自験例は，喫煙，飲酒歴があり，咽喉頭から食道にかけて計10か所の原発性多発癌病巣と，多数の異型上皮が存在していたことから，頭頸部癌と食道癌発生の高危険群であったと考えられる．頭頸部から食道にかけての癌病変は，これらの臓器に多発病変が生じる可能性が高く，常に注意して診療する必要があると思わ

**Table 2** Sites of origin of cancer in quadruple primaries reported in Japan

| | Reporter | | 1st primary | 2nd primary | 3rd primary | 4th primary | 5th & 6th primary |
|---|---|---|---|---|---|---|---|
| 1 | Tenba et al[8)] | (1972) | colon | stomach | stomach | esophagus | |
| 2 | Abo et al[9)] | (1980) | esophagus | [leukemia | lung | stomach] | |
| 3 | Haraguchi et al[8)] | (1982) | esophagus | stomach | lung | lung | |
| 4 | Tomita et al[10)] | (1989) | tongue | oral floor | [esophagus | pharynx] | |
| 5 | Tomita et al[10)] | (1989) | esophagus | pharynx | [oral floor | nasopharynx] | |
| 6 | Shinoda et al[5)] | (1990) | oral cavity | [pharynx | esophagus] | colon | |
| 7 | Yamamoto et al[11)] | (1990) | bladder | [esophagus | pharynx | lung] | |
| 8 | Yamamoto et al[11)] | (1990)* | esophagus | [stomach | uterus | ML] | [oral cavity, pharynx] |
| 9 | Kawafuku et al[12)] | (1991) | liver | esophagus | pharynx | stomach | |
| 10 | Tsurumaru et al[13)] | (1992) | [esophagus | colon | stomach | prostata] | |
| 11 | Tsurumaru et al[13)] | (1992) | larynx | esophagus | pharynx | oral cavity | |
| 12 | Tsurumaru et al[13)] | (1992) | tongue | [esophagus | stomach | colon] | |
| 13 | present case | (1993) | [pharynx | larynx | esophagus | stomach] | |

*6 primary cancers case, ML malignant lymphoma, [ ] synchronous cancers

れる.

## 文　献


1) Warren S, Gates O: Multiple primary malignant tumors. A survey of the literature and a statistical study. Am J Cancer 16：1358—1414, 1932
2) 遠藤光夫, 井手博子：食道腫瘍の臨床病理. 医学書院, 東京, 1984, p27—29
3) Goodner JT, Watson WL: Cancer of the esophagus. Its association with other primary cancers. Cancer 9：1248—1252, 1956
4) 多幾山歩, 森脇昭介, 柴田　洋ほか：食道の異型上皮, 微小癌, および多重癌に関する検討. 癌の臨 33：892—897, 1987
5) 篠田雅幸, 高木　巌, 國島和夫：食道癌と他臓器重複癌症例の検討. 日臨外医会誌　51：2371—2376, 1990
6) Shikhani AH, Matanoski GM, Jones MM et al: Multiple primary malignancies in head and neck cancer. Arch Otolaryngol Head Neck Surg 112：1172—1179, 1986
7) 宮原　裕, 佐藤武男, 吉野邦俊ほか：頭頸部癌における重複癌の実態と治療. 癌の臨　36：2529—2533, 1990
8) 森田雅範, 岡崎和一, 田村　智ほか：消化器領域に限局して発生した同時性四重複癌の1症例. 消化器科　3：189—195, 1985
9) 阿保七三郎, 三浦秀男, 工藤　保ほか：日本における食道と他臓器の重複癌について. 日消外会誌 13：377—381, 1980
10) 富田雅義, 西尾正道, 加賀美芳和ほか：食道癌における重複癌症例の検討. 日放線腫瘍会誌　1：239—244, 1989
11) 山本雅一, 吉田　操, 村田洋子ほか：食道癌における重複癌症例の検討. 日消外会誌　23：2723—2727, 1990
12) 川副良治, 重森宏敬, 松田知雄ほか：早期に診断, 治療された四重癌の1例. 癌の臨　37：568—575, 1991
13) 鶴丸昌彦, 宇田川晴司, 梶山美明ほか：食道癌との重複癌. 外科治療　67：401—407, 1992
14) Cahan WG, Castro EB, Rosen PP: Separate primary carcinomas of esophagus and head and neck region in the same patient. Cancer 37：85—89, 1976
15) Wynder EL, Mushinski MH, Spivak JC: Tobacco and alcohol consumption in relation to the development of multiple primary cancers. Cancer 40：1872—1878, 1977
16) Takiyama W, Moriwaki S, Mandai K et al: Dysplasia in the human esophagus. Clinicopathological study on 500 esophagi at autopsy. Jpn J Clin Oncol 22：250—255, 1992
17) 溝渕俊二, 加藤拘一, 日月裕司ほか：多発食道癌症例の臨床病理学的検討. 日消外会誌　24：2320—2325, 1991
18) Schantz SP, Spitz MR, Hsu TC: Mutagen sensitivity in patients with head and neck cancers. J Natl Cancer Inst 82：1773—1775, 1990


## A Resected Case of Synchronous 4 Primary Carcinomas —Carcinomas of the Pharynx, the Larynx, the Esophagus, and the Stomach—


Ryuichiro Ohashi, Wataru Takiyama, Shigemitsu Takashima and Koichi Mandai*
Department of Surgery and Department of Pathology*, Shikoku Cancer Center Hospital



We report a case of four resectable synchronous primary cancers, i.e., carcinomas of the lower pharynx, larynx, esophagus, and stomach. The patient was a 66-year-old man with bloody sputum. Two white elevated lesions were found in the lower pharynx and the larynx by laryngofiberscopy. Using upper gastrointestinalfiberscopy, a superficial elevated lesion in the lower thoracic part of the esophagus and an elevated lesion with irregular surface in the greater curvature of the stomach were also detected. We performed lower pharyngectomy, laryngectomy, total esophagectomy, and proximal partial gastrectomy. Microscopic examination revealed the lesions of the lower pharynx, larynx, and esophagus were moderately differentiated squamous cell carcinomas. The esophageal cancer was limited to the submucosal layer, and the carcinoma of the larynx invaded to the cartilage with cervical nodal involvement. Ten multiple primary cancers were detected in these organs. The lesion of the stomach was well-differentiated adenocarcinoma, limited to the submucosal layer, without nodal involvement. Carcinogenic factors, such as smoking, were reported to be similar between esophageal cancer and head and neck cancer. Therefore, careful management should be given to these cancer patients.



**Reprint requests:** Ryuichiro Ohashi Department of Surgery, Shikoku Cancer Center Hospital
13 Horinouchi, Matsuyama, 790 JAPAN