日消外会誌　27（1）：92～96，1994年

集学的治療が奏効した同時性下咽頭・食道・直腸3重複癌の1治験例

東京女子医科大学消化器外科[1]，同　内視鏡科[2]，同　放射線科[3]

林　和彦　井手　博子　江口　礼紀　中村　努
吉田　一成　小林　中　中村　英美　田中　元文
山下　由紀[1]　村田　洋子　鈴木　茂[2]　山田　明義[3]

症例は胸部食道癌・下咽頭癌・直腸癌の同時性3重複癌の67歳の男性である．術前検査では食道癌は左気管支・大動脈に浸潤する高度進行癌であり切除不能であった．これに比べ下咽頭癌・直腸癌の進行度は低く，患者の予後規定因子になるであろう食道癌を主たる標的としたcisplatin（CDDP）＋5-fluorouracil（5-FU）＋vindesine（VDS）療法を施行したところ，画像上腫瘍は著明に縮小し外膜浸潤の程度も軽減された．化療の効果は下咽頭癌や直腸癌にもみられたが，各臓器はともに解剖学的に重要な部位に存在するためおのおのに根治切除術を施行することは困難に思われた．各病変の進行度と患者のquality of lifeを考慮し，治療として下咽頭癌には内視鏡的粘膜切除術，直腸癌には経肛門的腫瘍切除術を同時に施行し，さらに2期的に食道切除再建術を行った後に下咽頭および頸部上縦隔に放射線治療を追加した．術後経過は良好で現在まで11か月間無再発生存中である．

Key words：esophageal cancer, synchronous cancer, triple cancer

はじめに

画像診断を中心とする各種検査法の進歩により癌の早期発見・早期治療が可能になりつつあるが，それに伴い多臓器にわたる重複癌症例も年々増加傾向にある．われわれは今回食道・下咽頭・直腸の同時性3重複癌症例に対し，cisplatin（CDDP）/5-fluoro-uracil（5-FU）/vindesine（VDS）により術前化学療法と2期的手術，術後放射線療法による集学的治療を施行することで患者の術後のquality of life（以下QOL）を向上し得た症例を経験したので報告する．

症　例

患者：67歳，男性

主訴：食道つかえ感・胸痛

家族歴：父親が胃癌にて死亡．

既往歴：特記すべきことなし．

現病歴：1992年2月上旬より摂食時に上記主訴が出現したが放置していた．3月になって嚥下時咽頭痛も出現したため3月15日当院初診した．嗜好；日本酒2合/日/50年．

初診時検査所見：血液一般検査・血液生化学検査・腫瘍マーカーに異常値を認めなかった．便中ヒトヘモグロビン強陽性であった．身長167cm，体重63kg（体表面積1.66m²）．

上部消化管内視鏡検査：上切歯より31～36cmに左壁中心に境界明瞭な周堤と深い潰瘍底を有する腫瘍が存在し生検組織診断では中分化型扁平上皮癌であった（**Fig. 1a**）．また下咽頭左側にも不整な直径12mmの腫瘤性病変を認め喉頭左丘状突起への浸潤像が観察された（**Fig. 2a**）．生検では中分化扁平上皮癌であった．

胸部CT検査：中部食道壁は全周性に肥厚し傍食道リンパ節とともに一塊の病巣を形成しており，左主気管支・大動脈への浸潤が疑われた（**Fig. 3a**）．

Fig. 1a　Endoscopic examination before chemotherapy showing advanced ulcerative carcinoma in the middle esophagus.

Fig. 1b　Endoscopic examination after chemotherapy achieving partial response (PR).

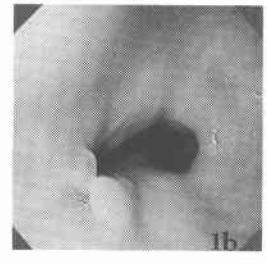

＜1993年9月8日受理＞別刷請求先：林　和彦
〒162　新宿区河田町8－1　東京女子医科大学消化器外科

Fig. 2a Endoscopic examination before chemotherapy showing polipoid lesion of the hypopharynx which invades larynx directly.

Fig. 2b Endoscopic examination after chemotherapy showing remarkably decreased lesion of the hypopharynx.

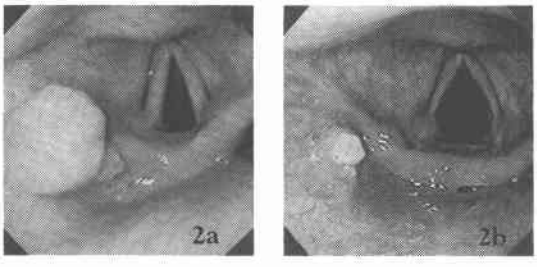

Fig. 3a Computed Tomogram of the mediastinum before chemotherapy showing direct tumor invasions against left main bronchus and aorta.

Fig. 3b Computed Tomogram of the mediastinum after chemotherapy showed fairly decreased lesion, although aortic invasion has still existed.

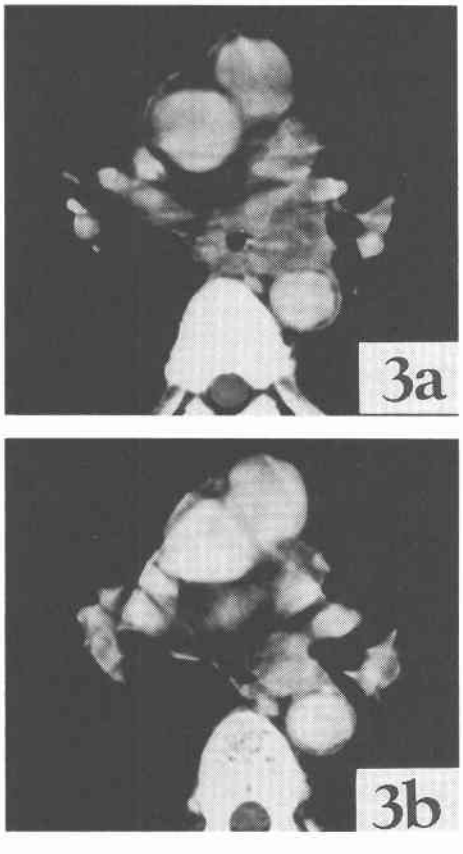

Fig. 4a Colonoscopy revealed oype 2 rectal carcinoma before chemotherapy.

Fig. 4b Colonoscopic examination after chemotherapy showing decreased lesion.

気管支鏡検査：気管分岐部から左主気管支にかけて強い圧排像がみられたが，粘膜面の発赤やびらんはみられなかった．

下部消化管内視鏡検査：肛門縁より7cmの直腸右やや後壁に陥凹を有する2型病変があり生検では管状腺癌の診断であった（**Fig. 4a**）．

超音波内視鏡検査：各腫瘍の深達度は下咽頭癌はsm，食道癌はA_3大動脈，直腸癌はpmであった．

腹部超音波検査：肝転移巣なし．傍噴門リンパ節は直径1.5cmと腫大していた．

以上より下咽頭・食道・直腸の同時性3重複癌と診断したが，この中では最も進行度が高く患者の予後規定因子となるであろう食道癌は腫瘍が正主気管支・大動脈に浸潤している可能性が強く現状では手術不能と考え，食道癌を主たる標的病変としたCDDP＋5-FU＋VDS療法を行った．

術前化療：CDDP 70mg/m² on Day 1, 5-FU 700 mg/m² on Day 1～5持続静注，VDS 3mg/m² on Day 1を1コースとして第1回化療を4月16～20日，第2回を5月17日～21日の計2コース施行した．副作用としては軽度の悪心のみで腎障害や骨髄障害はなかった．

化療後上部内視鏡検査：食道癌の周堤はほとんど消失し2個の小ポリープ状の隆起を残すのみとなった．潰瘍底は浄化されヨード不染部は消失した(**Fig. 1b**)．下咽頭の腫瘤も著明に縮小し喉頭浸潤像はみられなくなったが，生検上は癌組織が遺残していた(**Fig. 2b**)．

化療後胸部CT検査：食道病変は著明に縮小し他臓器への浸潤所見は軽減した（**Fig. 3b**）．

化療後下部内視鏡検査：2型病変の潰瘍は消失し1型様病変となり大きさも半分以下になった(**Fig. 4b**)．

以上のように各癌腫ともにPartial response（PR）の効果がみられ化療は有効であったが，特に食道癌の気管支・大動脈浸潤の程度が著しく改善し根治術としての食道切除再建術が可能になったと判断した．また下咽頭癌も喉頭浸潤像が消失したことから内視鏡的粘膜切除術で病巣の大半が切除可能であると思われた．直腸癌は依然として筋層までおよぶ進行癌であり根治術としては腹会陰式直腸切断術の適応ではあるが化療後でもあり，食道切除術と同時に行うことは患者に過大な侵襲を与えかねない．よって本症例の化療後の治療法として，①下咽頭癌に対し内視鏡的粘膜切除術，直腸癌に対し経肛門的切除術をまず試みる．経過が良好であれば体力の回復を待って，②食道癌に対して食道切除再建根治術を施行，そして，③術後に放射線療法を付加し食道癌および下咽頭癌の補助療法をする，という方針で臨んだ．

手術所見：第1回手術：平成4年6月18日全麻下にまず下咽頭腫瘍の粘膜切除術を施行した．病変付近の粘膜に化療による炎症性変化はなく，ヨード染色を併用し病巣を肉眼的には完全切除した．続いて患者を砕石位にし，経肛門的に直腸粘膜をたぐりよせ直視下で筋層の一部を含めた局所切除術を行った．第2回手術；平成4年7月2日右開胸開腹下に食道亜全摘，胸壁前食道胃管吻合術施行．上縦隔には明らかなリンパ節転移はなかったが気管分岐部直下に腫瘍をみとめ周囲には化療による変化と思われる線維性の癒着が著明であった．肉眼的には気管支浸潤はなかったが，大動脈へは直接浸潤像がみられた．また噴門周囲リンパ節に転移があり，術中所見はA_3 N_3 M_0 PI_0 Stage IVであった．

切除標本病理所見：①下咽頭腫瘍…mm層に浸潤する中分化扁平上皮癌，断端(＋)で姑息切除，②直腸癌（**Fig. 5a, b**）…中分化管状腺癌，深達度pm, ly（－）v(－）で断端(＋)．相対治癒切除，③食道癌(**Fig. 6a, b**)．…中部食道に3×2.5cmの潰瘍浸潤型の病変を認め，組織学的には中分化扁平上皮癌で筋層・外膜を越

Fig. 5a The resected specimen of the esophagus and cardiac portion.

Fig. 5b Loupe picture of the resected specimen showing extensive invasion over the adventitia. (H-E staining)

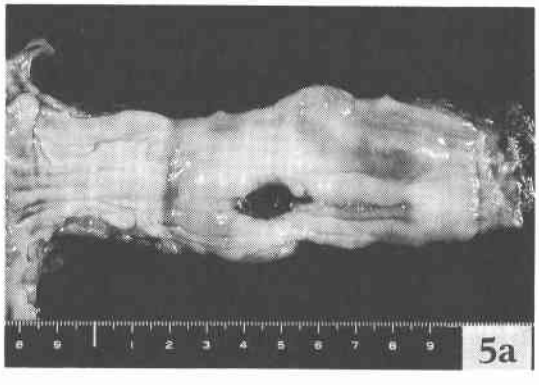

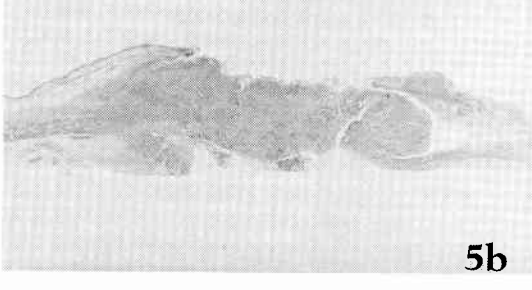

Fig. 6a Loupe picture of the resected rectal carcinoma invading to the muscularis propria.

Fig. 6b Microscopic finding showed moderately differentiated tubularadenocarcinoma.

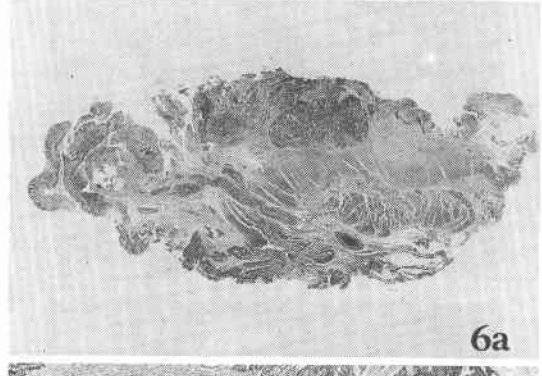

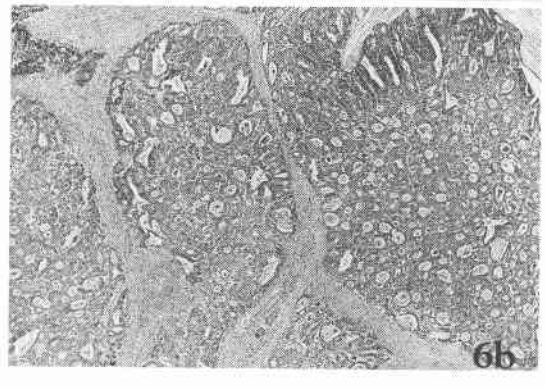

えて癌巣が存在し，ly(＋) v(＋)でリンパ節は2番に転移陽性であった．残存腫瘍内・転移リンパ節内の線維化は比較的軽度で化療の組織学的効果はGrade 1と判定した．

術後放射線療法：2回にわたる手術の術後経過は順調で，9月18日（第2回術後78日）より下咽頭に66G，両側頸部に45Gy,腫瘍の主たる浸潤部位であった左気管支および大動脈周囲を含む上縦隔に60Gyの術後放射線療法を行った．照射後の上部内視鏡検査では下咽頭腫瘍は消失し同部位の生検も陰性であった．その後は外来にて経過観察しているが，現在に至るまで各病巣ともに再発の徴候はない．

考　察

1977年に行われた第23回食道疾患研究会の全国統計では食道と他臓器重複癌の発生頻度は3.6%と報告されているが[1]，その後の報告例では6.5～24.6%と明らかに増加傾向にあり[2)~7)]診断技術の進歩やそれに伴う癌の治療成績の向上が大きな要因となっていることが予想される．教室でも1965年から1992年までの食道癌全切除例1,859例中150例（8.1%）に2重複癌を，12例（0.6%）に3重複癌，1例に4重複癌をみとめた．重複臓器としては胃が最も多く，頭頸部・大腸と続く（**Table 1, 2**）．これらの症例に対して従来は各臓器に対し可及的に根治切除術を施行してきたが，食道切除後の再建に困難が生じたり手術侵襲が過大となる症例が多くまた予後も不良であった．本症例も食道・下咽頭・直腸の同時性3重複癌症例であり1期的に各腫瘍に対し根治切除術を行うことは困難に思われた．また術前診断では食道癌は気管支・大動脈に浸潤する高度進行癌であるのに対し，下咽頭癌の深達度はsm，直腸癌はpmと進行度が低く患者の予後は食道癌の予後に規定されると考え，食道癌に対しては最大限の治療を試みた．現在までの教室でのA_3食道癌切除例の5年生存率は4.4%と極めて不良であるが[8]，最近では化療や放射線療法は著しく進歩しつつあり，集学的治療により予後の向上も期待される．また本症例では患者に対する過大な侵襲を避け術後のQOLを向上させる目的で進行度の低かった下咽頭癌と直腸癌に対しては姑息切除にとどめ，今回のような術前化療＋2期的縮小手術＋術後放射線療法を選択した．化療の標的を主として食道癌とし，食道扁平上皮癌に有効性の高いと思われるCDDP＋5-FU＋VDS療法[9)10)]を施行した結果，食道癌の他臓器浸潤の程度が軽減され根治手術が可能となったが，同じ扁平上皮癌である下咽頭癌でも喉頭浸潤が肉眼的には消失したため喉頭合併切除をまぬがれ内視鏡的粘膜切除術にて病巣の大半を切除することができた．また術後照射により相対的非治癒切除であった食道癌の予後の改善が期待される一方，下咽頭癌では粘膜切除術で遺残した可能性のある病巣にcomplete renponse（CR）が得られた．本症例は喉頭を温存し人口肛門造設も回避したが，1993年6月現在11か月間再発の徴候なく元気に外来通院しており治療効果とQOLの両立という当初の目的は一応達成されたものと考える．重複癌症例においては治療法を一元的に決定することは困難であるが，いたずらに患者の負担を増加させるような治療法は避けるべきであろう．今後もさらに検討を重ね各症例に応じた最も有効な治療法を選択する方針で望みたい．

Table 1 Resected esophageal cancer with synchronous or metachronous cancer

TWMC（1965～1992.12）

Whole resected cases 1,859 cases

Synchronous or metachronous cancer 163 cases（8.8%）

	Synchronous	Metachronous	Total
Double primary cancer	77	73	150
Triple primary cancer	7	5	12
Fourth primary cancer		1	1
Total	84	79	163

Table 2 Organs of associated malignancies (including triple and fourth cancer)

Organ	Number of cases
1. Stomach	96
2. Head and neck	34
3. Colon and rectum	14
4. Breast	6
5. Pancreas	4
6. Uterus	3
7. Prostata	3
8. Lung	3
9. Thyroid	3
10. Malignant lymphoma	3
11. Urinary bladder	2
12. Gall bladder	2
13. Liver	2
14. Ovary	1
15. Choledochus	1

文　献

1) 亜保七三郎, 三浦秀男, 工藤　保ほか：日本における食道と他臓器の重複癌について. 日消外会誌 13：377—381, 1980
2) 末永豊邦, 加治佐隆, 稲津一穂ほか：食道他臓器重複癌13例. 日臨外医会誌　14：265—271, 1982
3) 武田伸一, 桑田圭司, 清家洋二ほか：食道と他臓器の重複癌. 日臨外医会誌　47：1280—1285, 1986
4) 内右雄三, 友成一英, 村上信一ほか：食道胃同時性重複癌に関する検討, とくに診断と外科治療上の問題点について. 日癌治療会誌　21：1292—1301, 1986
5) 西田保二, 長町幸雄, 田中　稔ほか：食道と他臓器重複癌症例の検討. 外科　50：1051—1054, 1988
6) 篠田雅幸, 高木　巌, 国島和夫：食道癌と他臓器重複癌症例の検討. 日臨外医会誌　51：2371—2376, 1990
7) 片柳憲雄, 武藤輝一, 田中乙雄ほか：食道と他臓器の重複癌症例の検討. 日消外会誌　24：968—976, 1991
8) 井手博子, 羽生富士夫, 江口礼紀ほか：手術成績. 外科治療　61：671—676, 1989
9) Iizuka T, Kakegawa T, Ide H et al: P hase II evaluation of Cisplatin and Vind esine in advanced squamous cell carcinoma of the esophagus; Japaness esophageal oncology group trial. Jpn J Oncol 21：176—179, 1991
10) Iizuka T, Kakegawa T, Ide H et al: Phase II evaluation of Cisplatin and 5-fluorouracil in advanced squamous cell carcinoma of the esophagus; Japanese esophageal encology group trial. Jpn J Oncol 22：172—176, 1992

A Synchronous Triple Cancer of Hypopharynx, Esophagus and Rectum Treated with Multimodality Therapy

Kazuhiko Hayashi, Hiroko Ide, Reiki Eguchi, Tsutomu Nakamura, Kazunari Yoshida, Ataru Kobayashi, Hidemi Nakamura, Motohumi Tanaka, Yuki Yamashita[1], Yoko Murata, Shigeru Suzuki[2] and Akiyoshi Yamada[3]

Department of Surgery[1], Endoscopy[2], Radiology[3], Institute of Gastroenterology, Tokyo Women's Medical College

The patient was a 67-year-old man who suffered synchronous triple cancer of the esophagus, hypopharynx, and rectum. The esophageal carcinoma was far advanced with aortic and left broncheal invasions. First he was treated with preoperative chemotherapy with CDDP (70 mg/m^2; day 1), 5-FU (700 mg/m^2; days 1—5), and VDS (3 mg/m^2; day 1). After two cycles of chemotherapy he achieved PR in all lesions. The operation was divided into palliative resection of the hypopharyngeal and rectal carcinomas and curative esophagectomy. Post-operative irradiation was given to the hypopharynx, cervix, and upper mediastinum. He has been alive for 11 months with no evidence of recurrence, and has had good quality of life following this successfull multimodality treatment.

Reprint requests: Kazuhiko Hayashi　Department of Surgery, Institute of Gastroenterology, Tokyo Women's Medical Colelge
8-1 Kawada-cho, Shinjuku-ku, Tokyo, 162 JAPAN