日消外会誌　27（1）：102～106，1994年

胃原発 mucosa-associated lymphoid tissue lymphoma の1例

厚生連高岡病院外科
渡辺　俊一　村上　望　常塚　宣男
加藤　明之　平野　誠　橘川　弘勝
同　病理科
増田　信二

症例は51歳の男性．平成3年3月から胃潰瘍で経過観察されていた．平成4年4月に行われた潰瘍部の生検にて胃悪性リンパ腫と診断された．当科にて胃亜全摘術を施行し，摘出標本を病理組織学的および免疫組織化学的に検討した結果，MALT リンパ腫と診断された．

Mucosa-associated lymphoid tissue lymphoma（MALT リンパ腫）とは最近提唱された疾患概念であり，消化管などの上皮組織と密な関連を示しリンパ組織を有する節外性臓器に発生する悪性リンパ腫で，リンパ節に発生する節性リンパ腫とは臨床的にも組織学的にも著しい差異を呈する．MALT リンパ腫は reactive lymphoreticular hyperplasia（RLH）などとの鑑別がたびたび困難であり，また疾患自体の概念が浸透していないために見逃される場合も多く，今後再検討が必要である．

Key words: mucosa-associated lymphoid tissue lymphoma, B-cell lymphoma

はじめに

Mucosa-associated lymphoid tissue lymphoma（MALT リンパ腫）とは，最近取り入れられた新しい疾患概念であり，唾液腺，甲状腺，肺，消化管などのごとく上皮組織と密な関連を示しリンパ組織を有する節外性臓器に発生する悪性リンパ腫で，リンパ節に発生する節性リンパ腫とは臨床的にも組織学的にも著しい差異を呈する[1]．今回我々は MALT リンパ腫と考えられる1例を経験したので報告する．

症　例

患者：51歳，男性

既往歴：特記すべきことなし．

家族歴：父，兄・肺癌

現病歴：平成3年3月に会社の検診での胃透視で胃潰瘍を指摘された．以後近医にて1～2か月毎に胃内視鏡検査を施行し毎回病変部から生検が行われたが悪性所見は1度も認められなかったため H_2 ブロッカーなどの投与にて経過観察されていた．平成4年4月に行われた潰瘍部の生検にて胃悪性リンパ腫と診断され手術目的で当科紹介となった．

入院時現症：身長170cm，体重61kg，体格中等度，栄養状態良好．眼瞼・眼球結膜に黄疸・貧血なく，全身リンパ節に腫脹なし．胸部，腹部共に異常を認めず．

入院時検査所見：一般血液検査，血液生化学検査，尿検査共に異常を認めなかった．腫瘍マーカーも carcinoembryonic antigen（CEA）0.7ng/ml, carbohydrate antigen 19-9（CA19-9）3.7U/ml と，いずれも正常範囲内であった．

上部消化管造影検査所見：平成3年3月に施行された検診での胃透視で体下部前壁大彎寄りに雛壁の集中を伴う潰瘍性病変を認めた（**Fig. 1**）．

上部消化管内視鏡検査所見：当科入院時（平成4年6月）の胃内視鏡検査で，体下部前壁大彎寄りに IIc 様病変を認めた（**Fig. 2**）．平成3年3月時の胃内視鏡写真と比較し，病変の範囲にはほとんど変化を認めなかった．雛壁は集中像を認めるのみで，癒合や棍棒状肥大などの変化を認めず，また送気・脱気による変化の観察でも病変部は柔らかい印象であり，深達度は m～sm 程度と考えられた．この入院後の生検でもやはり悪性リンパ腫が疑われたため手術となった．

手術所見：平成4年6月9日，上腹部正中切開による開腹手術を施行した．術中所見で肝転移，腹膜転移，リンパ節転移は認めなかった．また，腫瘍は触知せず，漿膜浸潤は陰性であった．通常の早期胃癌の手術に準じて胃亜全摘術および2群リンパ節郭清を施行した．

＜1993年9月8日受理＞別刷請求先：渡辺　俊一
〒920　金沢市宝町13―1　金沢大学医学部第1外科

Fig. 1 Upper gastrointestinal study (March, 1991) shows the ulcerative lesion.

摘出標本：胃体下部前壁に雛壁の集中と先細りを伴う1.0×0.9cm大のIIc様病変を認めた（**Fig. 3**）.

組織所見：腫瘍部のH-E染色標本で，centrocyteに類似したリンパ球系腫瘍細胞がリンパ濾胞間領域を粘膜下層まで増殖していた．また，腫瘍細胞の粘膜上皮組織への浸潤像，いわゆるlymphoepithelial lesionが認められた（**Fig. 4**）.

同時にB細胞のマーカーであるL26による免疫組織化学染色を施行した．腫瘍細胞は強く陽性を示し，B細胞の性格を有していた（**Fig. 5**）.

以上のような所見から，我々は本例を胃原発の低悪性度B細胞性リンパ腫，MALTリンパ腫と診断した．

術後経過：術後は良好に経過し，第21病日に退院となった．

考　察

上皮組織と密な関連を示しリンパ組織を有する節外性臓器（mucosa-associated lymphoid tissue，すなわちMALT）から発生する悪性リンパ腫の最初の報告を消化管について行ったのが1983年のIsaacsonら[1]である．その後，唾液腺，肺，甲状腺，乳腺などについての報告が相次いでなされてきた[2)3)]．MALTリン

Fig. 2 Endscopic findings; all on admission (June, 1992)

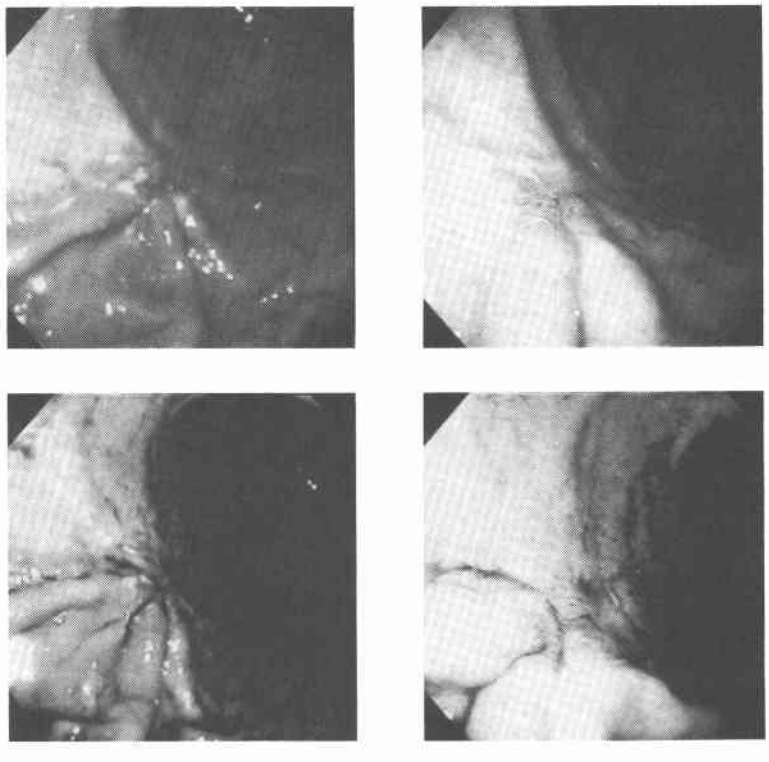

Fig. 3 The resected specimen shows the IIc like lesion of the stomach.

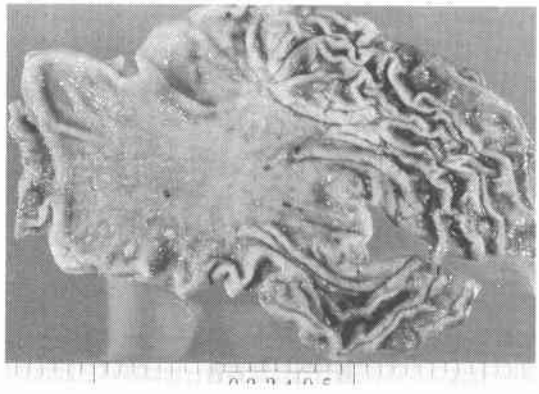

Fig. 4 Histopathological finding shows the lymphoepithelial lesion (H.E. ×50).

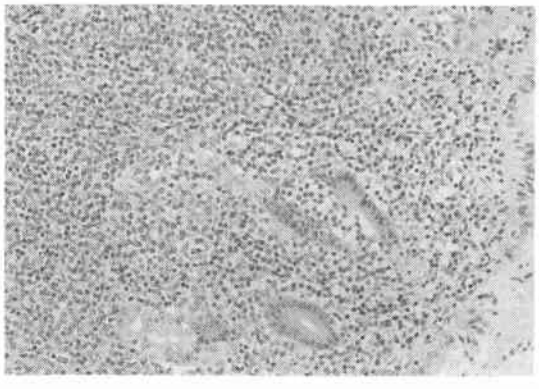

Fig. 5 The tumor cells are stained by L26, which is the B-cell marker (×50).

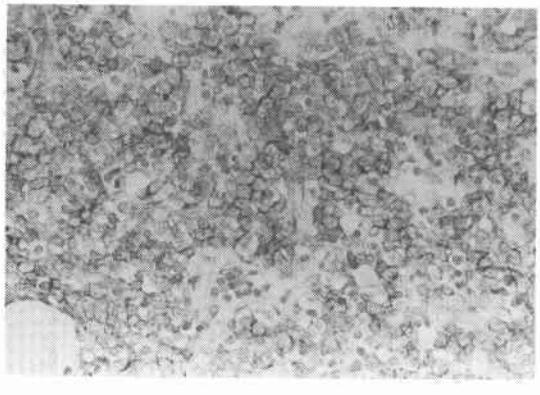

パ腫とは，それら節外性臓器に発生する悪性リンパ腫の総称である．

MALT の代表的なものとして回腸のパイエル板があるが，MALT の概念は Parrot (1976)[4]が，胃の粘膜固有層におけるリンパ組織を gut associated lymphoid tissue として報告したことに始まり，MALT における B リンパ球の多くは抗原刺激を受けた後，腸間膜リンパ節を経て胸管や末梢血を循環後，再び当初存在していた臓器に回帰するとされている．また，通常リンパ装置の形成をほとんど認めない消化管以外の臓器にも MALT リンパ腫と同様の腫瘍が認められるということは，MALT リンパ腫が慢性炎症を背景として発生していることを示唆しており，橋本病やシェーグレーン症候群等との関係も注目されている．実際当院でも最近，橋本病に合併した甲状腺原発の MALT リンパ腫を経験している．

MALT リンパ腫は非ホジキンリンパ腫の低悪性度群（Kiel 分類）に属するものであるが，本疾患の概念は，リンパ腫の分類にはまだはっきりと取り入れられていないのが現状である．病理組織学的にはリンパ濾胞間領域における centrocyte に類似するリンパ球系腫瘍細胞の増殖と腫瘍細胞の粘膜上皮への浸潤像（lymphoepithelial lesion）が特徴であると Isaacson らは述べている[3]．節外性に発生する低悪性度リンパ腫は，皮膚 T 細胞性リンパ腫や菌状息肉症を除けば，そのほとんどが B 細胞性であり，follicular lymphoma, intermediate lymphocytic lymphoma (ILL), monocytoid B-cell lymphoma (MBCL), mantle zone lymphoma などがこれに当てはまるが，MALT リンパ腫の腫瘍細胞もやはり免疫組織化学的に B 細胞の性格を有し，B 細胞の抗体である KiB3, L26, MB1, MB2などで陽性を示す．自験例でも，L26 による染色で陽性であることが確認されている．

予後に関して，MALT リンパ腫は他の節外性低悪性度リンパ腫と同様に原発部位に長期にわたり限局することが多く，他臓器やリンパ節への浸潤，転移はまれでありリンパ節に発生する節外性リンパ腫と比べ臨床的に予後がよいとされている[3]．本症例でも病理学的検索で腫瘍の増殖は粘膜下層までにとどまり，第2群リンパ節までの検索で遠隔転移は認めなかった．しかし低悪性度の悪性リンパ腫が高悪性度の組織に移行する場合があることも最近報告されており，高橋ら[5]は欧州および本邦における消化管原発の MALT リンパ腫を検索した結果，centroblastic type の悪性リンパ腫との合併が多いと報告している．したがって，MALT リンパ腫を疑われた場合であっても，悪性リ

ンパ腫に準じた術式の選択と，術後の慎重な経過観察が必要である．

MALT リンパ腫はこのように最近提唱された疾患概念であり，reactive lymphoreticular hyperplasia (RLH) などとの鑑別がたびたび困難であるが，MALT リンパ腫の腫瘍細胞は免疫組織化学的に胞体内免疫グロブリン（IgM・κ）の単クローン性増殖が特徴とされ，それによって RLH などの反応性病変との鑑別が可能である[5]．実際に，従来消化管に発生した RLH や B 細胞性リンパ腫と診断された症例について病理組織学的ならびに免疫組織化学的に再検討をした結果，MALT リンパ腫と判断されたという報告が最近散見される[6]．

また，自験例のごとく病変部が頻回に生検されたにもかかわらず悪性と診断されなかった症例や，難治性潰瘍として多くの病院を転医する症例が多くみられるが，これは内視鏡上の技術的問題のみならず，臨床医，病理医の間にこの MALT リンパ腫という新しい疾患概念が浸透していないために見逃されてしまうことが最大の原因と考えられる．

自験例においても初診時からの経過を胃内視鏡フィルムにて振り返ってみると，13か月余にわたる抗潰瘍剤投与にも関わらず潰瘍は全く軽快しておらず，また度重なる生検においても悪性診断はなされていない．今後このように長期にわたり薬剤抵抗性を示す陥凹性病変が存在した場合は MALT リンパ腫の可能性も常に考慮して生検箇所を十分多くとり，さらに生検標本を病理検査に提出する際には異型リンパ球や lymphoepithelial lesion の有無に留意してもらうようコメントを加えるなどの工夫が，早期発見のためには重要であると考える．

本邦では，悪性リンパ腫のうちで節外性リンパ腫と節性リンパ腫の発生頻度の比は約1：1と，欧米に比べて節外性リンパ腫の割合が高いことが特徴とされている[6)7)]にもかかわらず，本邦での MALT リンパ腫の発生頻度は欧米に比べかなり低く，高橋ら[5]によれば欧州では消化管原発の低悪性度非ホジキンリンパ腫の実に90％が MALT リンパ腫として登録されているのに対し，本邦ではその報告すら数少ない．これらのことを考え合わせると，従来 RLH や消化管原発悪性リンパ腫と診断された症例の中に MALT リンパ腫が少なからず混在していたり，MALT リンパ腫自体が見逃されていると考えられ，今後 MALT リンパ腫という新しい疾患概念の普及および，過去における個々の症例についての再検討が必要である．

病理学的検討に指導していただいた愛知がんセンター臨床検査部の中村栄男先生に深謝いたします．

なお本論文の要旨は第75回日本消化器病学会北陸地方会（金沢，1992）にて発表した．

文　献

1) Isaacson PG, Wright DH: Malignant lymphoma of mucosa-associated lymphoid tissue. A distinctive type of B cell lymphoma. Cancer 52：1410—1416, 1983
2) Kennedy JL, Nathwani BN, Burke JS et al: Pulmonary lymphomas and other pulmonary lymphoid lesions. A clinicopathologic and immunologic study of 64 patients. Cancer 56：539—552, 1985
3) Isaacson PG, Spencer J: Malignant lymphoma of mucosa-associated lymphoid tissue. Histopathology 11：445—462, 1987
4) Parrott DMV: The gut as a lymphoid organ. Clin Gastroenterol 5：211—228, 1976
5) 高橋　弘：節外B細胞悪性リンパ腫の病理形態．日網内系会誌　30：385—399, 1990
6) 須知泰山, 本吉　匡, 長谷川かをり：節外性リンパ腫の病理学的特徴．病理と臨　4：475—479, 1986
7) Brooks JJ, Enterline HT: Primary gastric lymphomas, a clinico-pathologic study of 58 cases with long-term follow-up and treatment review. Cancer 51：701—711, 1983

A Case Report of Gastric MALT Lymphoma

Shun-ichi Watanabe, Nozomu Murakami, Yoshio Tsunezuka, Akiyuki Kato, Makoto Hirano, Hirokatsu Kikkawa and Shinji Masuda*
Department of Surgery and *Clinical Pathology, Kouseiren Takaoka Hospital

A 51-year-old man complained of a gastric ulcer, and was admitted to our hospital. The patient had suffered from the gastric ulcer more than one year in spite of medication. Biopsy of the lesion was performed repeatedly but malignant cells were never found. At this time, biopsy following discovery of the gastric lesion revealed a

lymphoma, and subtotal gastrectomy was performed. The tumor was about 1 cm in diameter with a tumor depth of sm. Subsequent pathological findings revealed a mucosa-associated lymphoid tissue (MALT) lymphoma. Lymphomas of the gastrointestinal tract, salivary glands, lung and thyroid are grouped together as tumors arising in mucosa-associated lymphoid tissue, and are called MALT lymphoma. The great majority of MALT lymphomas are of B cell origin, and their prognosis is considerably better than that of nodal tumors. The diagnosis of MALT lymphoma is sometimes difficult, so it is necessary for clinicians and pathologists to have adequate knowledge well about MALT lymphoma.

Reprint requests: Shun-ichi Watanabe First Department of Surgery, Kanazawa University School of Medicine
13-1 Takara-machi, Kanazawa, 920 JAPAN