日消外会誌　27（1）：107～111，1994年

下血を主訴とし胃・小腸転移にて発見された乳癌の1例

社会保険埼玉中央病院外科，防衛医科大学校病院検査部*

片井　均　洪　淳一　和田　徳昭
佐野　真　前田耕太郎　山本　修美
橋本　光正　細田洋一郎　寺畑信太郎*

症例は57歳の女性で，下血を主訴として来院した．胃内視鏡検査で多発性のタコイボ様病変を認め，生検にて悪性リンパ腫と診断された．開腹時，空腸にも同様な病変を認めたため，胃全摘術および空腸部分切除術を施行した．切除標本の病理組織学検査では転移性胃・小腸癌と診断された．原発巣を検索したところ，右乳房に腫瘤を認め，組織診断が浸潤性乳管癌であったことより乳腺原発の同時性転移性胃・小腸癌と診断した．乳癌の胃・小腸転移が患者生存時に発見されることは少なく，なかでも初発乳癌において発見された本症例は極めてまれであると考えられた．

Key words: breast cancer, synchronous gastric metastasis, synchronous intestinal metastasis

はじめに

乳癌の遠隔転移は多種の臓器に及ぶが[1]，消化管への転移報告例は少なく，しかも生存例における報告は極めて少ない[2)~5)]．著者らは胃の悪性リンパ腫の術前診断のもとに手術を行ったところ，術後の組織学的検索で転移性腺癌と診断され，原発巣の乳癌が術後に発見されたまれな症例を経験したので若干の文献的考察を加えて報告する．

症　例

患者：57歳，女性

主訴：下血

家族歴：特記すべきことなし．

既往歴：特記すべきことなし．

現病歴：平成4年11月1日，突然の下血により近医を受診，胃内視鏡検査で多発性のタコイボ様病変を指摘された．生検標本で悪性リンパ腫と診断されたため，当院に精査，手術目的で，11月10日入院した．

入院時検査所見：便潜血ではグアヤック法，ヒトヘモグロビン反応ともに陽性であった．末梢血検査で軽度の貧血を認めたが，生化学検査では異常はなく，carcinoembryonic antigen，carbohydrate antigen 19-9，α-fetoproteinの各腫瘍マーカーに異常を認めなかった．

上部消化管透視検査：胃体部の前壁，大彎，後壁にかけて多発する隆起性病変があり，隆起の辺縁は整で中心に浅い陥凹を認めた（**Fig. 1**）．

胃内視鏡検査：胃体中部から上部にかけて大彎を中心に散在するタコイボ様の小隆起を認めた．隆起と隆起の間の粘膜は正常であった（**Fig. 2**）．生検標本の組織像でN/C比の高い比較的均一な中等大の結合性の

Fig. 1 Upper gastrointestinal series demonstrating small nodules with central dip like "bull's eye"

＜1993年9月8日受理＞別刷請求先：片井　均
〒336　浦和市北浦和4－9－3　社会保険埼玉中央病院外科

Fig. 2 Endoscopic findings of the stomach showing multiple nodules with central dip

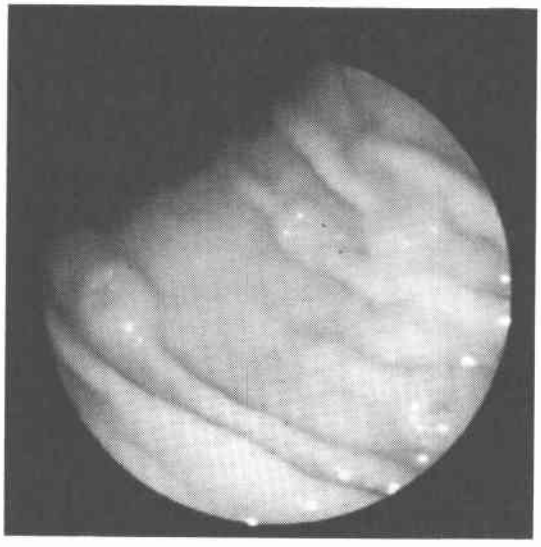

Fig. 3 Microscopic findings of biopsy specimen from stomach showing diffuse infiltration of atypical lymphoid cells H & E, ×200

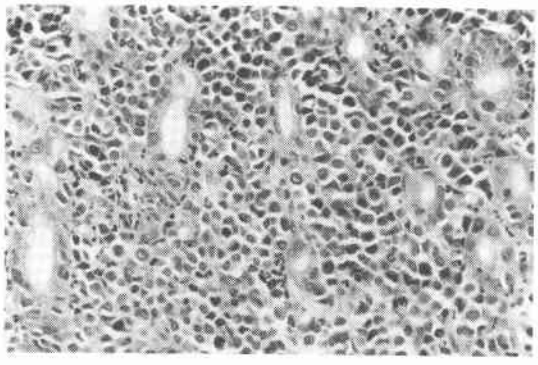

乏しい円形細胞のびまん性増生がみられた．いずれの生検片にも上皮様配列がみられず，明らかな粘液も認められないため悪性リンパ腫と診断した（**Fig. 3**）．

注腸検査：特に異常所見を認めなかった．

胸・腹部CT：右鎖骨上および右腋窩にリンパ節の腫大を認めたが，縦隔，肺門部は正常であった．右乳腺内に腫瘤の存在が疑われた．腹腔内には特に異常所見を認めなかった．

腹部US所見：特に異常所見を認めなかった．

全身Gaシンチ：右肺尖近くの前胸部にGaの集積を認めたが，同部にリンパ腫らしきものは触知しなかった．

Fig. 4 Macroscopic findings of resected specimen

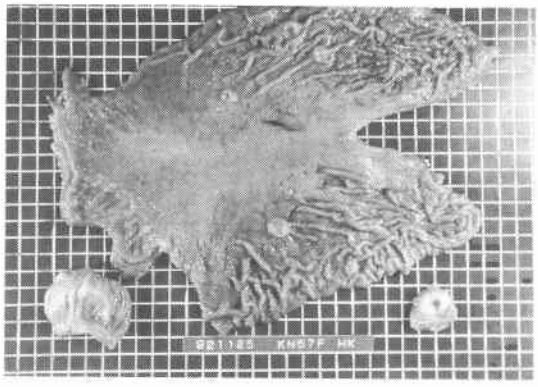

右鎖骨上，右乳腺に触診上も辺縁が鈍で，軟らかい腫瘤があったので，術前に穿刺吸引細胞診を施行した．悪性細胞を認めなかったため，胃病変については原発性悪性リンパ腫を強く疑い，また出血源とも考えられたので，手術適応ありと判断した．

手術所見：上腹部正中切開にて開腹し腹腔内を検索したところ，多発する胃病変は漿膜側よりリング状に触知，透見された．右胃大網動脈周囲，肝十二指腸靱帯内にやや固いリンパ節を触知した．小腸をたどると，Treitz靱帯より30cm，180cm，210cmに胃と同様の病変を認めた．胃全摘術，脾合併切除を行い，Roux-Y法で再建した．小腸の3病変はすべて部分切除した．

切除標本肉眼所見：M，C領域の胃大彎に多発するタコイボ様の病変を認めた．小腸にBorrmann 2型様の腫瘤が3か所あり，最大のものは径約2cmであった（**Fig. 4**）．

病理組織所見：胃腫瘍は術前，悪性リンパ腫の診断であったが，一部小胞巣状に上皮様配列を示し，リンパ球マーカーLCA，MT1，L26は陰性，上皮性抗原のkeratin，epitherial membrane antigen陽性であったため，低分化腺癌と診断した．多発病巣に対して連続割面で観察したところ，原発巣と思われる粘膜内癌の像が見られず，病巣が間質に乏しく，また病巣の主体が粘膜下層以下で逆行性に粘膜側へ連続浸潤していることより他臓器よりの転移が疑われた．腫瘍は固有筋層まで浸潤しており，胃周囲のリンパ節に転移を認めた．小腸の腫瘍は胃と同様の組織所見で，漿膜浸潤が認められた（**Fig. 5，6**）．

術後経過：術後撮影したマンモグラフィーで右乳房に辺縁が不整な腫瘤陰影を認めた．術前の穿刺吸引細

Fig. 5 Loupe picture of resected specimen a: stomach, b: small intestine H & E

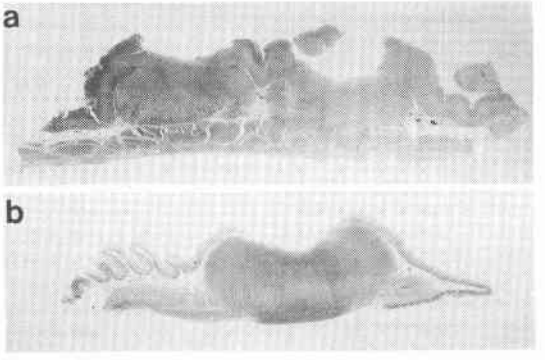

Fig. 6 Gastric mucosa in which there is infiltration by tumor cells. H & E, ×100

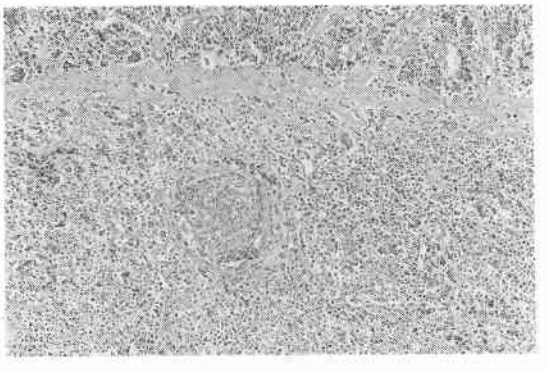

Fig. 7 Breast tissue showing infiltrating ductal carcinoma H & E, ×100

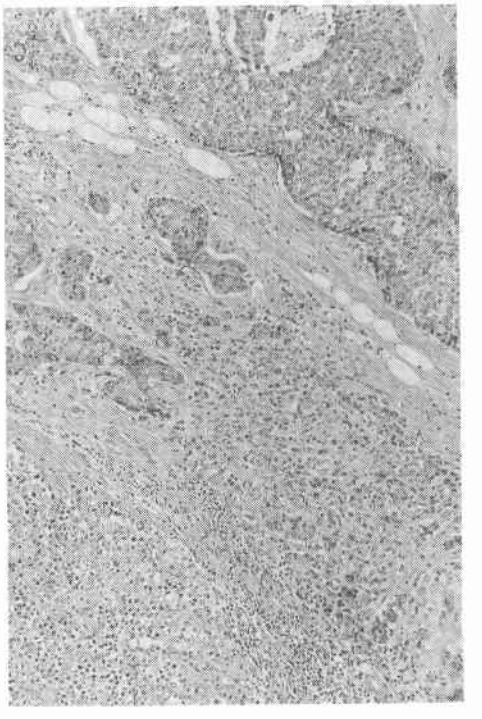

胞診では癌細胞陰性であったので，原発巣決定および治療方針決定のため右乳房の腫瘍切除を施行した．組織像で原発乳癌として矛盾しない管内病巣を認めinvasive ductal carcinomaとしたが，これと連続して腺管形成の不明瞭な腫瘍細胞のびまん性増殖があり，脈管侵襲も認めた．この部分の組織像が胃，小腸の病巣と極めて類似していたことより(**Fig. 7**)，最終的に乳腺原発の同時性転移性胃・小腸癌と診断した．遠隔転移陽性のため局所は腫瘍切除のみとした．原発巣のEstrogen receptor陽性であったため，術後の後療法はTamoxifen 30mg/日連日投与とCAF療法とした．術後6か月間は元気に通院していたが，平成5年5月後腹膜再発により入院，6月29日腎不全となり死亡した．

考　察

癌腫の胃への転移はまれであり，剖検例で0.3～4.1%[6)~8)]，生前では乳癌手術例のわずか0.7%[6)]の報告である．原発巣の分布をみると外国では乳癌の割合が高いが[7)]，本邦では消化器癌からの転移の頻度が高く，乳癌の転移はわずか4.2%[9)]であった．一方，乳癌の遠隔転移は肺，肝，骨に多く，消化管への転移報告例は少ない．胃転移の報告は外国では乳癌剖検例で2～15%[10)~14)]といわれているが，本邦ではさらに少なく剖検例で消化管全体を含めても8.9%[1)]である．臨床報告例は乳癌術後の再発例がほとんどで，術後長期を経ての発生が多く[4)]，他の遠隔転移に先がけて見つかることは少ないといわれている[15)]．原発巣診断と同時に発見された報告は欧米でもまれであり，本邦では検索しうるかぎりでは自験例が初例と思われる．また，小腸転移に関してはAschら[10)]では剖検例337例中22例に認め胃転移とほぼ同率であったが，本邦では検索した限りでは学会報告のみであった．転移性胃癌の診断は胃X線検査上bulls' eye signと呼ばれる中心部に陥凹を伴うなだらかな隆起性病変が代表的であるが，その他の所見を示すことも多い．乳癌の胃転移例の胃X線検査所見をChoiら[11)]は，1) rigidity and thickening of the gastric wall resembling linitis plastica, 2) filling defect without ulceration, 3) filling defect with ulceration, 4) no abnormalityの

4型に分類している．Joffe[16]は単純に ulcerated nodular lesion と linitis plastica 様の diffuse infiltrative lesion に分けている．文献的には乳癌の胃転移は linitis plastica 型をとることが多いとされている[3)17)]．内視鏡像では吉森らはこれを，1）単発の隆起，2）多発の隆起，3）linitis plastica 型を含む，胃壁の広範囲に粘膜パターンの変化を来すものの3群に分類している．本例は胃X線検査で典型的 bull's eye sign が認められ，内視鏡的にも転移性病変を当然疑わなくてはならない症例であった．本例は内視鏡下生検組織で悪性リンパ腫と診断したが，組織学的に転移性胃癌と悪性リンパ腫との鑑別は特に難しいことも多く[16]，癌腫が胃にも転移することは今後も常に念頭においておく必要があると思われた．本例も結果的には切除胃組織像の免疫染色で上皮性悪性腫瘍であることが判明し，多発病変であること，また粘膜内癌の像がみられないことなどから転移性胃癌と診断された．また術後，消化管病変と類似した組織像をもつ原発巣と思われる乳癌も確認された．Choi ら[11]は胃の病巣が乳癌転移であるための基準として，1．胃の腺管上皮と癌細胞の間に移行像がない．2．組織像が乳腺原発巣と類似の2条件を述べている．また胃に転移する乳癌原発巣の組織像としては低分化のものが多く，これらは linitis plastica 型となる例が多い，中分化のものは少ないが潰瘍を形成するものが多いとしている．原発巣に関しては，さらに病理学的には欧米では lobular carcinoma が多いとされている[13]．本邦では ductal carcinoma からの転移例も多い[18]．本例は ductal carcinoma であったが，管内病巣と連続してびまん性増殖を示す lobular carcinoma と類似した部分が認められた．治療は本症例では術前に悪性リンパ腫との診断であったため，また大量の下血があったため胃全摘術を施行したが，このような症例では胃転移のみならず同時に他の部位への遠隔転移を認めることが多いため一律の胃切除には問題があると思われる．Joffe[16]のように積極的に胃切除を行っている施設もあるが，Asch ら[10]の報告では手術成績は必ずしも満足のいくものではない．一方，山県ら[5]の報告のように内分泌療法の著効例もあることから症例に応じて慎重に治療法を選択することが重要である．

文　献

1）中村卓郎，坂元吾偉，北川知行ほか：乳癌剖検例135例における臓器転移の検討．癌の臨 29：1717—1720，1983

2）清水　哲，松川博史，岩崎博幸ほか：胃転移をきたした乳癌の1例．癌の臨 9：1163—1168，1988

3）中野　浩，高野映子，山内聖司ほか：乳癌からの転移性胃癌の1例．胃と腸 25：1105—1111，1990

4）寺山裕嗣，中西昌美，岩永力三ほか：乳癌からの転移性胃癌の2症例．札幌病医誌 51：73—79，1991

5）山県　淳，嶺　博之，貝原信明ほか：興味ある経過を示した乳癌の胃転移の1例．癌の臨 20：140—144，1974

6）Menuck LS, Amberg JR: Metastatic disease involving the stomach. Am J Dig Dis 20：903—913，1975

7）Davis GH, Zollinger RW: Metastatic melanoma of the stomach. Am J Surg 99：94—96，1960

8）森　亘，足立山天，岡部治男ほか：悪性腫瘍剖検例755例の解析—その転移に関する統計的研究．癌の臨 9：351—374，1963

9）佐野量造：胃疾患の臨床病理．医学書院，東京，1974，p91—95

10）Asch MJ, Habif DV: Gastrointestinal metastases from carcinoma of the breast. Arch Surg 96：840—843，1968

11）Choi SH, Sheehan FR, Pickren JW: Metastatic involvement of the stomach by breast cancer. Cancer 17：791—797，1964

12）Hartmann WH, Sherlock P: Gastroduodenal metastases from carcinoma of the breast. Cancer 14：426—431，1961

13）Cormier WJ, Gaffey TA, Welch JM et al: Linitis plastica caused by metastatic lobular carcinoma of the breast. Mayo Clin Proc 55：747—753，1980

14）Walker Q, Bilous M, Tiver KW et al: Breast cancer metastases masquerading as primary gastric cancer. Aust N Z J Surg 56：395—398，1986

15）Taal BG, Jager dH, Steinmetz R: The spectrum of gastrointestinal metastases of breast carcinoma: I. Stomach. Gastrointest Endosc 38：131—135，1992

16）Joffe N: Metastatic involvement of the stomach secondary to breast carcinoma. Am J Roentgenol 123：512—521，1975

17）Chang ST, Burrell MI, Brand MH et al: The protean gastrointestinal manifestations of metastatic breast carcinoma. Radiology 126：151—154，1978

18）Yoshida Y: Metastases and primary neoplasms of the stomach in patients with breast cancer. Am J Surg 125：738—743，1973

A Case of Synchronous Gastric and Intestinal Metastases from Breast Cancer with the Chief Complaint of Melena

Hitoshi Katai, Jun-ichi Koh, Noriaki Wada, Makoto Sano, Koutaro Maeda, Osami Yamamoto, Mitsumasa Hashimoto, Yoichiro Hosoda and Shintaro Terahata*
Department of Surgery, Social Insurance Saitama Chuo Hospital
*Department of Laboratory Medicine, National Defence Medical College

A 57-year-old woman was admitted to the hospital because of melena. Endoscopic examination of the upper gastrointestinal tract showed multiple small nodules with central dip. The biopsy specimen revealed malignant lymphoma. On laparotomy, these tumors were found not only in stomach but also in small intestine. Total gastrectomy and partial resection of the small intestine were performed. Histopathological findings showed metastases of carcinoma. While searching for the primary focus, a right breast tumor was found. Histologically, it was revealed to be invasive ductal carcinoma. It is rare for gastrointestinal metastases from breast cancer to be found while the patients is still alive. Synchronous metastases are especially rare.

Reprint requests: Hitoshi Katai Department of Surgery, Social Insurance Saitama Chuo Hospital
4-3-9 Kitaurawa, Urawa, 336 JAPAN