日消外会誌　27（1）：117～120，1994年

胃癌術後に発生した難治性肝リンパ腹水の1手術治験例

大阪警察病院外科
川平　洋一　　中尾　量保　　仲原　正明
濱路　政靖　　荻野　信夫　　宮崎　　知

慢性肝炎を合併した胃癌に対する胃切除術後に発生したまれな難治性肝リンパ腹水を手術により治癒せしめた．症例は58歳の女性．主訴は腹部膨満．1990年7月19日，胃癌（Stage I）の診断で幽門側胃切除，R_2郭清術施行．生検肝の組織像は非活動型慢性肝炎であった．術後15日目軽快退院したが，腹部膨満で術後30日目に再入院．入院時血清総蛋白質は4.6g/dl．腹水は淡黄色透明，総蛋白質3.1g/dl，細胞診Group 2で，摂食時にも乳濁認めず．利尿剤，腹水穿刺，腹水濃縮濾過再静注に抵抗し，9月11日，腹腔―静脈シャント術施行．一時的な改善を認めたがチューブが閉塞し，1991年4月9日，開腹術施行．肝門部よりリンパの漏出を認めるも漏出点は不明で，肝門部焼灼，フィブリン糊充塡術を施行した．術後2年3か月現在，再発を認めない．漏出点の結紮が不可能な術後の難治性肝リンパ腹水に対して，肝門部焼灼，フィブリン糊充塡術は有用と考えられた．

Key words: surgery for intractable ascites, gastrectomy, postoperative hepatic lymphorrhea

はじめに

手術時のリンパ管損傷によるリンパ腹水は，術後の癒着や副行路の形成などにより自然治癒するのが一般的である．しかし，胸管や乳糜槽に近い比較的太いリンパ管を損傷した際には，腹水が貯留しその治療に難渋することがある．腹部リンパは腸リンパと肝リンパに大別され，術後の難治性腹水の報告は，大部分が腸リンパの漏出によっており，肝リンパ漏出の報告とその治療に関する報告は少ない[1]．

今回，われわれは胃癌術後に発生し，種々の治療に抵抗した肝リンパ腹水症例に対し，開腹下に肝門部焼灼，フィブリン糊充塡術を施行し，治癒せしめたので若干の文献的考察を加え報告する．

症　例

患者：58歳，女性

主訴：腹部膨満

既往歴：54歳時，C型慢性肝炎を指摘．

現病歴：1990年7月19日，胃癌（IIc類似進行癌）の診断のもと幽門側胃切除術（Billroth I法），R_2リンパ節郭清術を施行．病理組織診断は高分化腺癌，pm，n_0，P_0，H_0でStage Iであった．術中に生検した肝組織像は非活動型の慢性肝炎であった．術後経過は良好で，術後15日目に退院した．その後，腹部膨満，食欲不振，尿量低下を来たし，8月21日再入院した．

入院時現症：血圧117/70mmHg．腹囲96cm．腹部は著明に膨隆していた（**Fig. 1**）．

入院時検査所見：血液生化学検査では，総ビリルビン0.9mg/dl，GOT 46U/L，GPT 26U/L，コリンエステラーゼ0.8μMSH/mlと，軽度の肝機能異常を認めた．腹水は淡黄色透明，総蛋白質3.1g/dl，細胞診Group 2で，摂食時にも乳濁を認めなかった（**Table 1**）．

入院後経過：利尿剤などの内科的治療に抵抗し，

Fig. 1 Abdomen was severely distended with ascites.

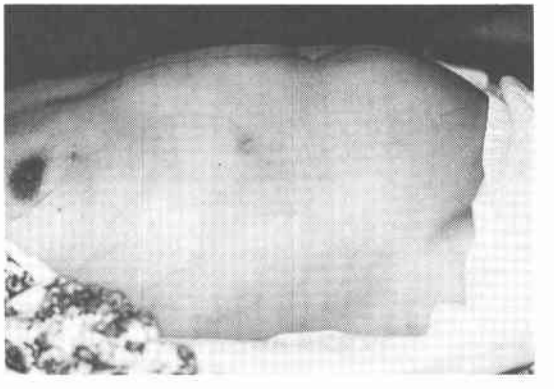

＜1993年10月13日受理＞別刷請求先：仲原　正明
〒543 大阪市天王寺区北山町10―31　大阪警察病院外科

Table 1　Laboratory data on admission

Blood examination		Blood chemistry	
WBC	6,200 /mm³	T-Protein	4.6 g/dl
RBC	337×10⁴ /mm³	Albumin	70.0 %
Plt	19.4×10⁴ /mm³	Globulin	30.0 %
Analysis of ascites		A/G	2.33
WBC	1,500 /mm³	T. Bil	0.9 mg/dl
Lymphocyte	89 %	GOT	46 U/l
T-Protein	3.1 g/dl	GPT	26 U/l
Albumin	78.9 %	Cholinesterase	0.8 μMSH/ml
Globulin	21.6 %	Protrombin time	58 %
A/G	3.65	Hepaplastin test	35 %
T. Cholesterol	50 mg/dl	T. Cholesterol	129 mg/dl
Cytology	Group 2		

1990年9月5日に6lの腹水穿刺とともに1lの濃縮濾過腹水を再静注した．計3回の腹水穿刺および濃縮濾過腹水再静注を施行したが，腹水は改善しなかった．

1990年9月11日，3lの腹水除去後にDenver®シャントチューブを用い腹腔一静脈シャント術を左内頸静脈から施行した．術後，腹囲は76cmに減少し，腹部膨満は一時的に改善したが，2か月後，チューブ先端に血栓形成が認められ，チューブの閉塞を来した（**Fig. 2a**）．ウロキナーゼなどの血栓溶解療法を施行したが，著明な改善は認められなかった．

12月17日，右胸腔と腹腔との交通によると思われる突然の胸痛と右胸水貯留を認めた．胸腔穿刺ドレナージおよびOK-432の胸腔内投与により胸水貯留は消失した．

1991年1月22日，腹水貯留が続くため，左内頸静脈に挿入した腹腔一静脈シャントチューブを抜去し，チューブを延長して右内頸静脈より再挿入した（**Fig. 2b**）．チューブの入れ替えにより腹満の改善を認め，2月4日退院したが，チューブの再閉塞を来し，3月18日再入院した．各種保存的治療で効果が認められず，腹水の原因として12番リンパ節郭清時のリンパ管損傷が最も考えられたため，1991年4月18日，開腹術を施行した．なお，経過中に19回の計65lに及ぶ腹水穿刺を施行し，3回3.6lの濃縮濾過腹水再静注，14lの凍結腹水の再静注[2]を施行した．

手術所見：開腹時，腹水を約3l認めた．肝門部からのリンパ液漏出を認め，肝十二指腸靱帯周囲組織の結紮を行ったが，肝門部奥からのリンパの漏出は改善しなかった．漏出点を，正確に同定しえず，結紮などの処置が不可能であったため，肝門部周囲を電気メスで焼灼し，フィブリン糊を充塡した．さらに，癒着をはかるため，抗生物質（ドキシサイクリン塩酸塩200mg）およびOK432 10KEを散布した．

術後経過：腹腔内ドレーンからの排液は，第4病日

Fig. 2　**a**: Venography from shunt tube; The PV shunt tube was covered and obstructed with thorombus.
b: Venography after reinsertion of PV shunt tube; Left innominate vein was obstructed and several collateral veins were observed.

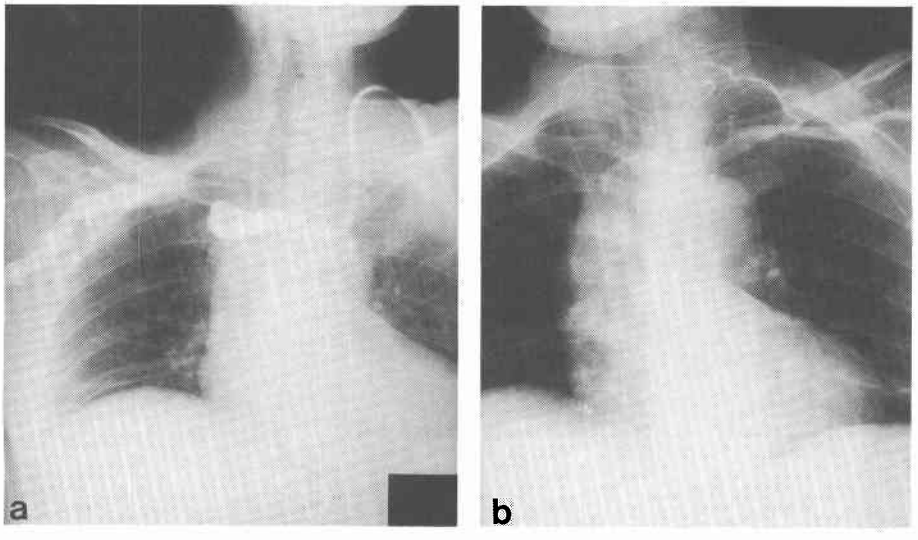

にはほぼ消失しドレーンを抜去した．術後経過良好で第10病日に退院した．術後2年3か月の現在，腹水の再発を認めない．

考　察

腹腔内のリンパは主に腸リンパと肝リンパに区別され，両者が合流した後，大動脈背側に存在する乳糜槽を経由し，胸管へ流れる．胸管におけるリンパ流量は平均0.7～1ml/minとされ，そのうち，腸リンパは50～75%を，肝リンパは25～50%を占めるとされる[3]．

開腹術後に出現するリンパ腹水は，手術時のリンパ管の損傷により生じると考えられる．術後リンパ漏は，リンパ管一静脈吻合，リンパ管の再生や副行路をう回するなどにより，自然に治癒することがほとんどである[3]．しかし，胸管や乳糜槽，あるいはその付近の比較的太いリンパ管を損傷した場合，自然治癒せずに難治性腹水となる[4]．

開腹術後の難治性腹水の報告は，大部分が腸リンパ漏出による乳糜腹水[4]で，肝リンパ漏出による腹水の報告はまれである．われわれが検索したかぎりでは，術後の難治性肝リンパ腹水例の報告は胃切除術後の4例のみであった[5)~8)]．しかし，肝リンパの概念が一般的でないこともあり，実際にはより多くの症例が経験されていると思われる．

肝リンパは肝類洞で生成され，脂肪球を含まず，蛋白含有量が高いこと（血清総蛋白質の50～80%）を特徴としている[9]．これは，類洞壁が蛋白に対し高い透過性を有するためといわれている．また，グロブリンよりもアルブミンに対してより高い透過性を有するため，血清に比べアルブミン/グロブリン比が高い[9]．これに対し腸リンパは脂肪球を含み，蛋白含有量は肝リンパより低い．また，腸リンパは摂食時に脂肪球が増加し[9]，乳濁を生じる．自験例では血清総蛋白質4.6g/dl時の腹水の総蛋白質は3.1g/dlと高値を示し，検鏡で脂肪球を認めず，摂食時にも乳濁しなかったことから肝リンパ腹水と診断した．

自験例のリンパ漏出原因として，胃癌手術時の12番リンパ節郭清による肝門部周囲リンパ管損傷が疑われた．

また，腹水増加量は1日約700mlであり，比較的太いリンパ管からのリンパ漏出と思われた．しかし，漏出部位を同定することはできず，開腹にてリンパ漏出を停止せしめる確信が得られなかったため，保存的治療を行った．

リンパ腹水の治療に関しては，乳糜腹水の場合，絶食などの保存的療法により腹水は減少することが多い．しかし，自験例では，絶食，中心静脈栄養，利尿剤投与によって，腹水の改善を全く認めなかった．そのため，腹水濃縮濾過再静注や凍結腹水再静注を施行した．これら腹水の再利用法は腹圧上昇，食欲低下，尿量減少，血清総蛋白質濃度低下などの腹水貯留の悪循環を断ち切る方法として有用とされている[2]．しかし，リンパが多量に漏出する自験例では効果を認めなかった．次に，腹腔一静脈シャント挿入術を施行したが，2か月後にシャントチューブの閉塞を来した(Fig. 2a)．左内頸静脈より挿入したチューブの先端が上大静脈壁に接触していたことも原因と思われ[10)11)]，チューブを右心房内に再挿入したが，再びチューブの閉塞が生じた．以上の経過から保存的治療は限界と考え再開腹術に踏み切った．

術後のリンパ腹水に対する手術治療は漏出リンパ管を確認し，結紮することである．難治性肝リンパ腹水の手術報告は4例全例で肉眼的に漏出リンパ管を確認し結紮していた．漏出リンパ管の確認方法として，2例では開腹下に色素（ペイテントブルー）を胆嚢漿膜下に注入し色素漏出点を確認したと報告している[5)8)]．術前にズダンブラックを経口投与した1例で

Table 2 Reported cases of intractable hepatic lymphorrhea after gastrectomy

Author	Year	Age, Sex	Identification of leaking point	Operative method
Miyagawa[6]	1986	65, M	Macroscopically	Ligation of lymphatic duct
Nakano[7]	1987	49, M	Macroscopically	Ligation of lymphatic duct
Umehara[5]	1989	59, F	Macroscopically by patent blue	Ligation of lymphatic duct
Kawata[8]	1989	52, M	Macroscopically by patent blue	Ligation of lymphatic duct
Our case	1992	67, F	Impossible	Electrocautery of hepatic hilus and packing with fibrin glue

は，開腹時に肝十二指腸靱帯が全体に黒染し，色素の漏出を確認できなかったが，肉眼的にリンパの漏出点を確認しえたと報告している[6]．他の1例では，肉眼的に漏出点を確認し結紮しえたと述べている[7]（**Table 2**）．自験例ではリンパの漏出量は約0.5ml/min と計算されたため，あえて色素を注入しなくても漏出部位の確認は可能と判断して開腹した．事実，肝門部の奥からのリンパ漏出は確認可能であったが，漏出点を確認し，結紮することは不可能であった．このため，電気メスで肝門部を焼灼し，フィブリン糊を充塡した後，ドキシサイクリン塩酸塩とOK 432を散布し肝門部の癒着を図った．術後経過は良好で，第4病日には，腹腔ドレーンからの排液をほとんど認めず，以後腹水の再貯留を来していない．本法はリンパの漏出部位をある程度確認できても，漏出点を結紮できない肝リンパ漏の治療に有用であると思われた．

また，本症を予防するためには，肝十二指腸靱帯内のリンパ節郭清時，血管と同様に注意深くリンパ管を確認し結紮することが重要であり，肝リンパ漏の発生が危ぐされる場合，術中から肝門部を焼灼し，同部を癒着させる処置を取っておくことが必要と思われた．

文　献

1）山本達夫，勝見正治，河野暢之ほか：胃癌胃切除術後に発生した乳糜性腹水症の1例．日臨外医会誌 43：412—417，1982

2）仲原正明，中尾量保，藤田修弘ほか：腹水の新しい再利用法—難治性腹水に対する凍結腹水再静注の効果—．大阪警察病医誌　13：31—40，1989

3）石山俊次：リンパ循環・浮腫．外科病態生理，上巻．南江堂，東京，1980，p145—171

4）関根俊二，及川幹夫，有壁　譲ほか：乳糜性腹水を伴い意外な進展を示した胃癌—成人乳糜腹水とその発生機序の考察—．外科診療　20：1001—1006，1978

5）梅原靖彦，宮原　透，吉田雅行ほか：胃癌根治術後に発生した難治性肝リンパ漏の1手術治験例．日消外会誌　22：2441—2444，1989

6）宮川周士，山口時雄，川原央好ほか：胃癌術後に発生した難治性リンパ腹水の1治験例．外科診療 2：219—225，1983

7）中野達也，佐藤吉明，蔡景　襄ほか：胃癌根治術後に発生した難治性リンパ腹水の1手術治験例．岩手病医会誌　26：81—83，1987

8）河田直海，森田弘毅，松本欣也ほか：肝硬変を伴う胃癌術後に発生した肝リンパ漏の1治験例．リンパ学　12：53—57，1989

9）小谷正彦，山下　昭：リンパの生化学．代謝　9：591—597，1972

10）Harry HL, George CD, Moon IP et al: Peritoneovenous shunting for ascites. Ann Surg 180：580—591，1972

11）Smajda C, Tridart D, Franco D et al: Recurrent ascites due to central venous thrombosis after peritoneo-jugular (LeVeen) shunt. Surgery 100：535—540，1986

A Case of Intractable Hepatic Lymphorrhea after Gastrectomy for Gastric Cancer

Yohichi Kawahira, Kazuyasu Nakao, Masaaki Nakahara, Masayasu Hamaji,
Nobuo Ogino and Satoru Miyazaki
Department of Surgery, Osaka Police Hospital

The case of a 58-year-old woman with intractable hepatic lymphorrhea is reported. She had received distal gastrectomy for gastric cancer ($pT_2N_0M_0$) as well as liver biopsy, which showed non-active chronic hepatitis. She was readmitted with progressive retention of ascites on the 30th postoperative day. Diuretics and repeated reinfusion of ascites yielded disappointing results. Although peritoneovenous shunt was attempted, the shunt tube was obstructed with thrombus. Finally, laparotomy was performed to control the ascites. During the operation, hepatic lymphorrhea was oozing from the hepatic hilus, but we could not localize the oozing point. Therefore, we electrocauterized the hepatic hilus and layered fibrin glue to stop the lymphorrhea. Ascitic fluid retention disappeared within a few days after the operation. The postoperative course was uneventful, and she has shown no sign of recurrence of lymphorrhea or gastric cancer for more than 2 years after the first surgery.

Reprint requests: Masaaki Nakahara　Department of Surgery, Osaka Police Hospital
10-31 Kitayamacho, Tennojiku, Osaka, 543 JAPAN