日消外会誌　27（1）：121～124，1994年

腹腔鏡下に摘出した結石を伴った左側胆嚢の1例

帝京大学附属溝口病院外科
御江慎一郎　酒井　滋　石川　泰郎
加納　宣康　山川　達郎

胆嚢の先天性位置異常のうち，内臓逆位を伴わない左側胆嚢は非常にまれな奇形といわれている．最近我々は腹腔鏡下に摘出した胆嚢結石を伴う左側胆嚢の1例を経験した．

術前，ultrasonography（以下，US），endoscopic retrograde cholangio-pancreatography（以下，ERCP）およびcomputed tomography（以下，CT）を施行したところ，USでは位置異常を指摘できなかったが，ERCPおよびCT検査の所見から，胆嚢は肝左葉下面で肝鎌状間膜の左側に位置していると考えられた．腹腔鏡下胆嚢摘出術が施行され，術中所見で胆嚢は肝鎌状間膜の左側にあり，胆嚢床が肝左葉下面に認められ本症と診断した．教室では，1990年5月29日に本邦第1例目の腹腔鏡下胆嚢摘出術を施行して以来，約450例に同術式を施行してきたが，左側胆嚢と診断されたのは本症例のみである．左側胆嚢は，本邦では我々が検索した範囲では，自験例を含め33例の報告があり，かつ腹腔鏡下に摘出したのは本例のみである．本症は手術中に発見されることがほとんどであるが，術前診断には，CTあるいはUSが有用であると考えられた．

Key words：left-sided gallbladder，laparoscopic cholecystectomy，cholecystolithiasis

はじめに

胆嚢の先天性位置異常については多種多様の報告例があるが，左側胆嚢とは胆嚢が肝鎌状間膜の左側に位置し，肝左葉下面にて胆嚢床を形成するもので，内臓逆位を伴わないものをいう[1]．我々が検索した範囲では，左側胆嚢の記載はHochstetter[2]による剖検例の報告（1886）が最初で，本邦では山崎ら[3]の報告（1970）以来32例の報告を認めるにすぎない．

我々は腹腔鏡下胆嚢摘出術の適応について，術前，ultrasonography（以下，US），drip infusion cholangiography（以下，DIC），endoscopic retrograde cholangiopancreatography（以下，ERCP）およびcomputed tomography（以下，CT）を施行し検討しているが，胆道系の奇形，特に左側胆嚢等を術前に診断するのは容易ではない．まして胆嚢の位置異常が存在すれば，腹腔鏡下胆嚢摘出術を施行するにしてもアプローチの方法を慎重に検討する必要がある．

最近我々は胆嚢結石を伴う左側胆嚢を腹腔鏡下に摘出したので自験例を報告するとともに，本邦報告例を集計し，若干の文献的考察を加え報告する．

＜1993年9月8日受理＞別刷請求先：御江慎一郎
〒213　川崎市高津区溝口74　帝京大学附属溝口病院外科

症　例

患者：54歳，男性

主訴：心窩部痛，黄疸

家族歴：特記すべきことなし．

既往歴：特記すべきことなし．

現病歴：1991年5月，心窩部痛および黄疸が出現し，当院内科を受診した．胆石症および総胆管結石症の疑いで，当院内科へ入院した．

入院後経過：黄疸は自然消失したが，US，CTおよびERCPを施行したところ，左側胆嚢に合併した胆嚢結石症と診断され，手術目的にて外科転科となった．

外科転科時現症：眼瞼結膜および眼球結膜に貧血および黄疸はなかったが，右季肋部に軽度の圧痛を認めた．

画像診断所見：

1）US：胆嚢内に8mm大の胆砂様陰影が認められたが，胆嚢の位置異常は指摘しえなかった．

2）ERCP：胆嚢内に多数の透亮像が認められたが，胆嚢は正面像で総胆管と重なる位置に造影され，胆嚢の位置異常が示唆された（**Fig. 1**）．

3）CT：胆嚢は肝左葉下面で肝鎌状間膜の左側に位置し，無定形の石灰化が認められ微細な黒色石が集合しているものと思われ，いわゆる左側胆嚢に合併した

Fig. 1 ERCP shows no evidence of dilatated intra, extrabiliary ducts and common bile duct. However, it was speculated that gallbladder was in unusual position.

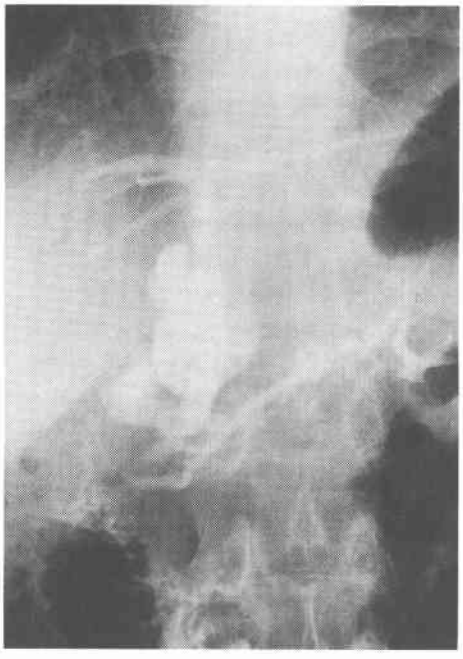

Fig. 2 Upper abdominal CT scan shows that amorphous calcification can be noted in the posterior side of left hepatic lobe. Chronic cholecystitis can be considered in the unusually positioned gallbladder. There is no evidence of biliary tree dilatation. Liver, pancreas, spleen and visible kidneys are almost unremarkable.

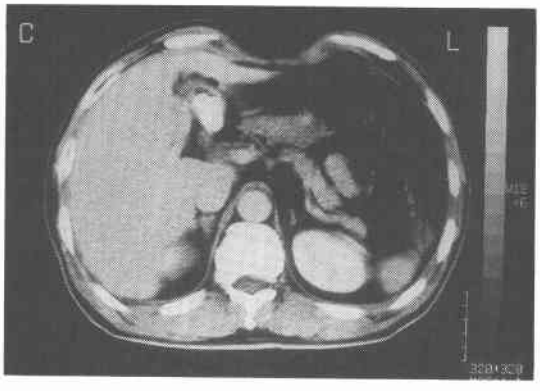

胆嚢結石症と診断された（**Fig. 2**）.

手術所見：全身麻酔下に腹腔鏡下胆嚢摘出術を施行した（**Fig. 3**）. 胆嚢は肝鎌状間膜の左側に位置し，肝左葉下面に胆嚢床を認めることより，左側胆嚢であることが確認された（**Fig. 4, 5**）. なお，その他の腹腔内臓器には位置異常は認められなかった. 胆嚢管は総胆管の右側に流入しており（**Fig. 6a, b**），胆嚢管，胆嚢動脈をそれぞれ clipping の後切離し，胆嚢を胆嚢床か

Fig. 3 Insertion site of trocars

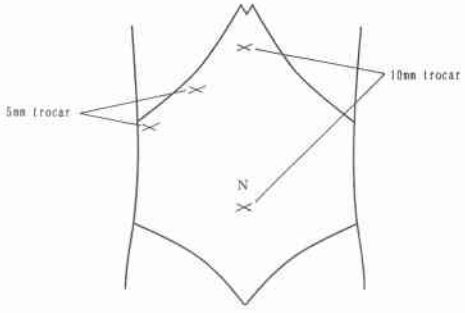

Fig. 4 Endoscopic picture showing the gallbladder on the left of the hepatic falciform ligament.

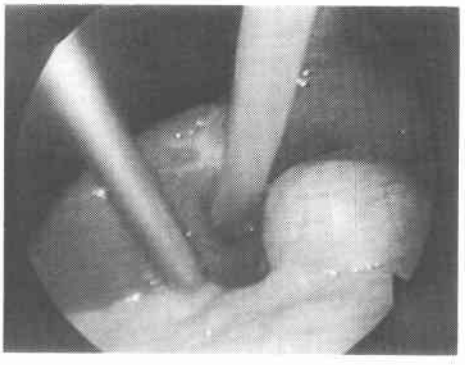

Fig. 5 Gallbladder on the gallbladder-bed of the left hepatic lobe.

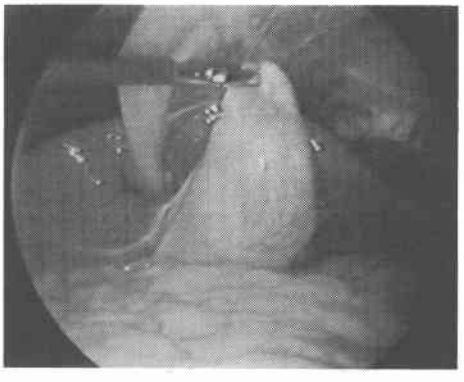

Fig. 6a The Calot's triangle with drainage site of the cystic duct on the right side of CBD.

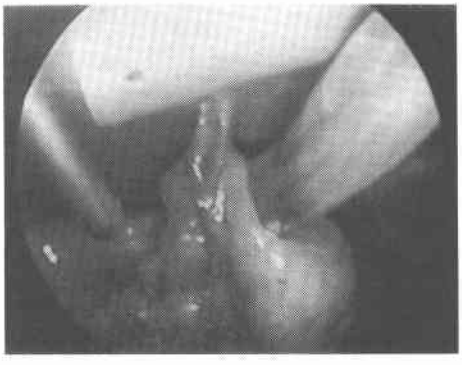

Fig. 6b Schema. A: hepatic falciform ligament. B: gallbladder. C: cystic duct. D: common bile duct.

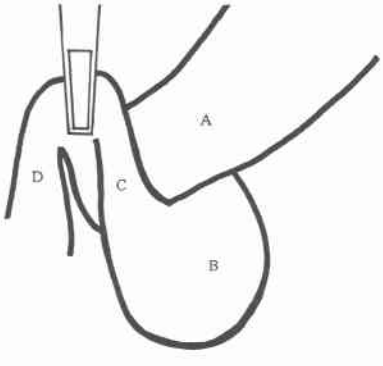

A: hepatic falciform ligament
B: gallbladder
C: cystic duct
D: common bile duct

ら剝離，摘出した．

考　察

左側胆嚢とは一般に胆嚢が肝鎌状間膜の左側に位置し，肝左葉下面にて胆嚢床を形成するもので，内臓逆位を伴わないものをいう[1]．

我々が検索した範囲では，左側胆嚢の記載はHochstetter[2]による剖検例の報告（1886）が最初で，本邦では山崎ら[3]の報告（1970）以来自験例を含めて33例の報告を認めるにすぎない．また腹腔鏡下に摘出したのは本例が第1例目と考えられる．

自験例を含めた本邦報告例を検討してみると，男女比は2：1で男性にやや多く，年齢は9歳より76歳までで平均52.8歳である（**Table 1**）．欧米報告例では剖検に際して発見されたものが多いが，本邦では開腹時に発見されたものが多い．本邦報告例中術前診断が可能であったのは4例[3)~6)]のみであったが，自験例でもCTでは診断に有用な所見が得られたが，ERCPの所見では不十分であった．また，USは胆嚢と肝鎌状間膜の位置関係を明らかにすることが可能であれば，有用であると思われた[7]．

Table 1 Reported cases of left-sided gallbladder in Japan

Number of cases	32	
Sex ratio	2：1	
Age distribution	9~76y（Ave 52.8y）	
Number of cases preoperatively diagnosed		4
Drainage site of cystic duct		
	right side of CBD	16
	left side of CBD	8
	the others	2
	unknown	6

症状に関しては，左側胆嚢を示唆する特有の症状はないものと考えられる．本邦報告例では症状として，心窩部痛や右季肋部痛などの上腹部痛が多いが，これはほとんどが胆石症などの合併症によるものと思われ，左季肋部痛を訴えた症例はわずか2例[3)8)]にすぎない．

左側胆嚢の発生機序についてはGross[9]によれば，1）胎生期に胆嚢原基が臍静脈の後面を通り肝左葉下面へ移動する，2）胎生期に左右双方に存在する胆嚢原基のうち右方胆嚢が萎縮，消失して左方だけが残ってそのまま発育する，という2つの説がある．また，森山ら[10]は，門脈発生過程で通常なら消失するはずの右臍静脈が消失せず残存し，肝鎌状間膜になったために起こるという説を報告している．今後報告例が増えるに従ってその発生機序が明らかにされるものと思われる．

左側胆嚢の本邦および欧米報告例の大部分は前述のGrossの説で理解可能である．これを反映してか，多くの症例では，胆嚢管がヘアピンカーブを描いて総胆管の右側に開口している場合が多く，我々の症例と一致していた．このように左側胆嚢症の場合，胆嚢管の総胆管への開口部や，胆嚢管の走行が正常と異なることが多いため，術中に胆道系の損傷を起こす可能性があり，操作も注意を要するものと考えられた．

我々は本症例に対し腹腔鏡下胆嚢摘出術を施行した．術中所見で左側胆嚢であったことを確認しえたの

であるが，教室の定型的手技に従い trocar を臍上部，心窩部，右前腋窩線上および右鎖骨中線上の4点より挿入したため，Calot 三角の展開には支障がなかったが，胆嚢床から胆嚢を剝離する操作が著しく困難であった．したがって，このような場合には，定型的手技にとらわれず心窩部から挿入した trocar は正中線より若干左側に挿入すべきであったと思われた．今後は術前診断がつけば trocar 挿入部位を再検討する必要があろう．腹腔鏡下胆嚢摘出術は本邦では山川らによる第1例目の報告(1990)[11]以来，急速に普及しつつあるが，本症のような胆道系の奇形が存在しても適確な手術操作により，腹腔鏡下胆嚢摘出術が可能になると考えられる．

今回は胆嚢動脈を胆嚢の近傍で処理したため，胆嚢動脈の走行については評価することができなかった．胆嚢の位置異常が明らかになれば，術前に血管造影を施行するなど，脈管系の検索を進めてみる価値はあるものと思われる．

今後は常に本症の可能性も念頭におき，他の胆道系を含む腹腔内臓器の奇形も考慮しながら診断を進め，適確な手術を行うことが大切であると考えている．

なお，本論文の内容要旨は第216回日本消化器病学会関東支部例会（1992年9月，大宮）において発表した．

文　献

1) Newcombe JF, Henley FA: Left-sided gallbladder, A review of the literature and a report of a case associated with hepatic duct carcinoma. Arch Surg 88：494—497, 1964
2) Hochstetter F: Anomalien der Pforta und der Nabelvene in Verbindung mit Defect order Linkslage der Gallerblase. Arch Anat Entwich 3：369—384, 1886
3) 山崎岐男，高橋公也：胆嚢左側偏位症．臨放線 15：841—845, 1970
4) 山田紀彦，立石博之，北村　脩：左側胆嚢症の2例．本邦報告12例の検討．外科治療　45：104—109, 1981
5) 飯塚益生，馬來忠道，木村信良：左側胆嚢の2例．日消外会誌　14：1480—1485, 1981
6) 嶋田造介，佐々木政一，藤田一郎：左側胆嚢の1例．和歌山医　38：139—143, 1987
7) 尾関　豊，鬼束惇義，林　勝知：肝内門脈分岐異常を伴った左側胆嚢の1例．日外会誌　88：1644—1650, 1987
8) 西村　理，柏原貞夫，小泉俊三：左側胆嚢の5例．日消外会誌　19：1622—1665, 1986
9) Gross RE: Congenital anomalis of the gallbladder. A review of 148 cases, with report of a double gallbladder. Arch Surg 32：131—162, 1936
10) 森山　茂，池田哲也：肝内門脈走行異常を伴った左側胆嚢の2例．日消外会誌　23：2813—2817, 1990
11) 山川達郎，酒井　滋，石川泰郎：腹腔鏡下胆嚢摘出術の手技．臨外　45：1255—1259, 1990

Left-sided Gallbladder Resected by Laparoscopic Cholecystectomy —Report of a Case and Review of the Literature in Japan—

Shinichiro Migou, Shigeru Sakai, Yasuro Ishikawa, Nobuyasu Kano and Tatsuo Yamakawa
The Department of Surgery, Teikyo University Hospital, Mizonokuchi

A 54-year-old man with a left-sided gallbladder with cholecystolithiasis is reported. Laparoscopic cholecystectomy was performed. The laparoscopic findings demonstrated that the gallbladder was located at the left side of the hepatic falciform ligament and the cystic duct connected with the right side of the common bile duct. No other abnormal findings were identified in the peritoneal cavity. These anomalies were preoperatively diagnosed by ERCP and CT. Left-sided gallbladder without situs inversus totalis is a rare condition and has a genetic predisposition. Since May 1990, we have done laparoscopic cholecystectomy in more than 450 cases. This is the only case of left-sided gallbladder without situs inversus totalis in our series. We concluded that laparoscopic cholecystectomy can be applied to this rare condition.

Reprint requests: Shinichiro Migou　The Department of Surgery, Teikyo University Hospital, Mizonokuchi
74 Mizonokuchi, Takatsu-ku, Kawasaki City, 213 JAPAN