日消外会誌　27（1）：130～134，1994年

腎細胞癌膵転移の1例

北海道大学医学部第2外科，同　泌尿器科*，同　附属病院病理部**

大坂　喜彦　加藤　紘之　中村　文隆　大久保哲之
奥芝　俊一　下沢　英二　岡安　健至　田辺　達三
小柳　知彦*　野島　孝之**　井上　和秋**

腎細胞癌は肺・肝・骨髄などに比較的高頻度に血行性転移をきたすが，膵への転移は少ない．われわれは腎摘出後2年，4年後にそれぞれ肺転移巣を摘出し，6年後に再々度の肺転移および膵転移を切除した1症例を経験した．腎細胞癌膵転移切除例の報告は少なく，自験例を含め22例にすぎない．これらの症例は何らかの臨床症状を契機に発見されたものが多く，術後経過観察中の無症候性膵転移の発見切除例は自験例を含め3例のみである．進行期腫瘍術後の経過観察は局所のみならず全身臓器の精査が必要と思われた．腎細胞癌の転移巣に対しては化学療法あるいは放射線療法は効果が小さくその予後は一般に不良である．しかし自験例のように複数回の手術を受けながら比較的良好な予後が得られる症例もあることから，他に有効な治療法のない現時点では腎細胞癌多発転移症例もまた外科治療の対象となりうると思われた．

Key words：renal cell carcinoma，metastatic pancreatic tumor

はじめに

腎細胞癌（renal cell carcinoma；以下，RCCと略記）は肺・肝・骨髄などに血行性転移をきたすが，臨床的に膵への転移は少なく0.3～2.8％と報告されており[1)~3)]，膵転移の切除症例の報告はまれである．今回我々は腎摘出2年後，4年後にそれぞれ両側肺転移巣を摘出し，6年後に再々度の左肺転移および膵転移を切除しえた1症例を経験したので報告する．

症　例

患者：79歳，男性

主訴：胸部異常陰影・膵腫瘍精査目的

既往歴・家族歴：特記すべきことなし．

現病歴：1985年1月21日右腎細胞癌の診断で右腎摘を施行され，術後化学療法およびインターフェロンの投与を受けた．1987年8月胸部異常陰影が出現，肺転移と診断し当科で右S^2，S^{10}，左S^{1+2}，S^4，S^5の部分切除を受けた．1989年4月に再度肺転移が出現，右S^1，S^2，S^9，S^{10}，左S^{1+2}，S^6，S^8の部分切除を受けた．1990年11月胸部異常陰影および腹部CT上膵腫瘍が指摘され，入院となった．

入院時現症：体格中・栄養良好，貧血・黄疸などは認めなかった．胸部に胸骨正中切開と左右の後側方切開の手術創を，腹部に右腎摘時の横切開の手術創を認めた．腹部に腫瘤は触知せず，表在リンパ節も触知しなかった．

入院時検査所見：血清アミラーゼ162IU/l，トリプシン876ng/mlと軽度上昇を認めた以外は血液・生化学検査などに異常はなかった．

胸部単純写真：左肺門付近に径2.5cmの辺縁不明瞭・内部はほぼ均一な異常陰影を認める．

胸部断層撮影：背部より11cmで左肺門に径2.5cmの辺縁不明瞭な異常陰影を認めた．

胸部CT：肺野条件で左S^{1+2}に径28mmの辺縁不明瞭な腫瘍陰影を認めた．縦隔条件では明らかなリンパ節の腫大は認められなかった．

腹部超音波：膵体尾部に径3.8cmの低エコーレベルの腫瘍陰影を認めた（**Fig. 1a**）．

腹部CT：膵体尾部に径5cmの辺縁不整で内部は不均一，造影剤による増強の著明な腫瘍を認めた（**Fig. 1b**）．

腹部MRI：膵体尾部に径7×4cmの内部均一な腫瘍像を認めた．腫瘍はT1強調画像で膵と同程度のintensity，T2強調画像でhigh intencityであった．

ERCP：膵体部で主膵管の途絶を認めた．中枢側膵管には異常を認めなかった（**Fig. 2**）．

＜1993年10月13日受理＞別刷請求先：大坂　喜彦
〒060　札幌市北区北14条西5丁目　北海道大学第2外科学教室

Fig. 1 a: Transabdominal sonography showed 3.8cm echogenic mass (m) in the legion of the tail of the pancreas. b: CT scan demonstrated an enhancing mass localized in the legion of the tail of the pancreas. (arrowhead)

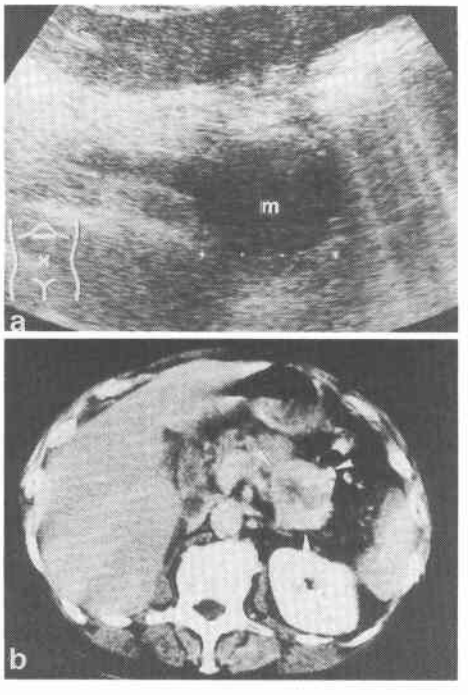

Fig. 2 ERCP showed pancreatic duct obstruction at the tail of the pancreas. (arrowhead)

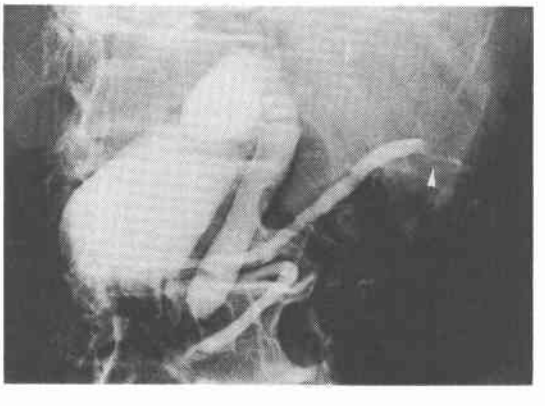

腹部血管造影：膵体尾部に膵背動脈から栄養される腫瘍濃染像を認めた．上腸間膜動脈・門脈に異常は認められなかった（**Fig. 3**）．

以上より肺腫瘍はRCCの肺転移，膵腫瘍はRCCの

Fig. 3 Celiac arteriogram showed hypervascural mass in the tail of the pancreas. (arrowhead)

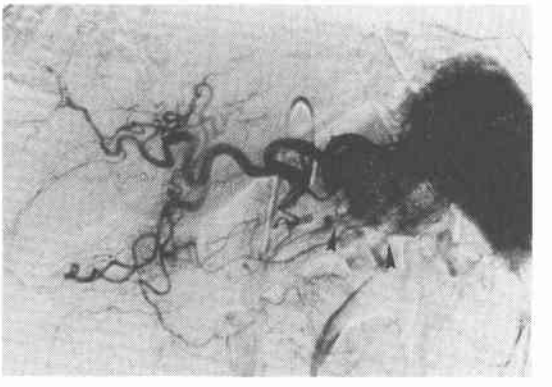

Fig. 4 Gross apperance of excised specimen showes solitary lesion at the tail of the pancreas.

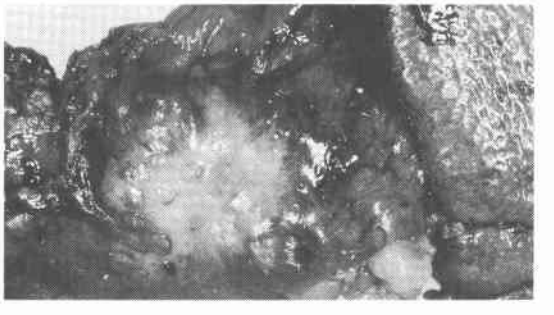

膵転移，膵島細胞腫瘍あるいは嚢胞腺癌など比較的まれな腫瘍と考えられた．

手術所見：膵腫瘍および肺転移巣に対して，2期的に手術を施行した．腹水・腹膜播種は認めなかった．膵腫瘍は膵体尾部に弾性軟で一部嚢胞性の腫瘤として認め，周囲臓器および後腹膜への浸潤やリンパ節腫張は認めなかった．膵体尾部切除および脾合併切除術を施行した．また開胸すると前2回の手術による胸膜癒着が高度に認められたが，胸水・胸膜播種などは認めなかった．腫瘍は左上葉肺門前面，左肺動脈本幹と上肺静脈の間に位置していた．境界明瞭な被膜を有し，周囲への浸潤傾向はなく，腫瘍を核出した．

切除標本肉眼所見：膵体部から尾部にかけ径5.0×4.5×3.0cmの被膜を有する境界明瞭な腫瘍を認めた．内部に出血と壊死を伴い主膵管の拡張を認めた（**Fig. 4**）．肺腫瘍は径3.0cmの被膜を有する境界明瞭な腫瘍であった．

病理組織所見：膵腫瘍・肺腫瘍とも同一の組織所見

Fig. 5 Microscopic graph of the pancreatic tumor, metastatic clear cell adenocarcinoma was diagnosed.

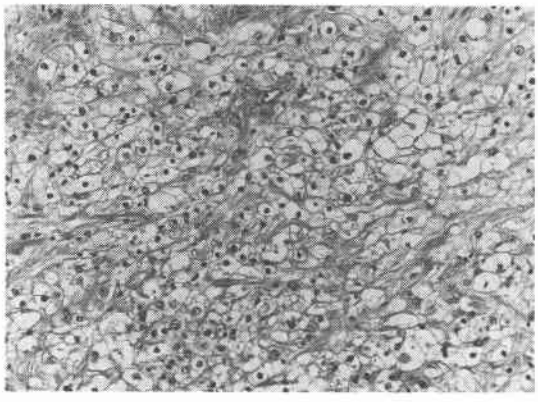

であった．細胞の胞体は比較的大きく淡明で，塊状から一部紡錘状の配列を示す．胞体にはPAS陽性，ジアスターゼ消化性グリコーゲン顆粒が含まれ，clear cell typeの腎細胞癌の転移巣と診断された（**Fig. 5**）．

経過：膵転移巣切除後10か月の無病期間ののち，多発性肺転移が再発し術後14か月後に呼吸不全のため死亡した．

考　察

腎細胞癌は容易に血行性転移をきたすとされ，肺・肝・骨髄などへの転移が高頻度である．しかし膵への転移は比較的少なく剖検例ではSaitohら[1]は14%，Abramsら[2]は6%と，臨床例ではKlugoら[3]は2.8%，Coxら[4]は1.4%，さらに里見[5]は0.3%と報告している．膵転移の切除例の報告は少なく，Marquandら[6]の報告以降自験例を含めて22例[7~26]にすぎない（**Table 1**）．年齢は39歳から79歳（平均61歳）で自験例が最高齢である．男性11例，女性11例で性差はない．原発巣は右腎11例，左腎8例，両腎3例で，転移部位は膵頭部8例，体尾部11例，膵全体2例で，膵頭部と尾部の2か所に転移を認めた症例が1例である．原発巣と転移部位との間には有意の関係は認められない．転移巣に対する術式は膵体尾部切除9例，膵頭十二指腸切除8例，膵全摘4例，膵部分切除1例である．検索しえた症例はリンパ節転移はなく，原発腫瘍の組織はclear cell typeである．

報告例をみると黄疸などの臨床症状を契機に発見されたものが多く，無症候性の膵転移を発見し切除した

Table 1 Reported cases of metastatic renal cell carcinoma to the pancreas

	Auther	Year	Age	Sex	Chief complaint	Operation	L/N meta.
1	Marquand	1971	50	M	jaundice	P.D.	−
2	Guttmann	1972	66	M	weight loss	T.P.	?
3	Hermanutz	1977	60	M	abdominal pain	P.D.	?
4	Saxon	1980	43	F	abdominal tumor	P.D.	−
5	Yazaki	1981	76	M	fever up	P.D.	−
6	Weerdenburg	1984	58	F	jaundice	T.P.	?
7	Skaarup	1984	55	M	general fatigue	T.P.	?
8	Kishimoto	1985	72	M	jaundice	T.P.	−
9	Audisio	1985	66	F	weight loss	P.D.	?
10	Carini	1988	66	F	abdominal pain	P.D.	−
11	Hirano	1988	66	F	appetite loss	D.P.	−
12	Amamiya	1988	71	F	meteorism	P.D.	?
13	Sharma	1988	60	F	back pain	D.P.	?
14	Iwanami	1989	49	M	none	D.P.	?
15	Simpson	1989	53	F	anemia	D.P.	?
16	Temellini	1989	70	F	abdominal pain	P.D.	?
17	Simon	1989	39	M	none	P.P.	?
18	Terashima	1990	66	F	back pain	D.P.	−
19	Yoneda	1990	54	M	abdominal pain	D.P.	−
20	Tahata	1991	58	M	general fatigue	D.P.	−
21	Yamamoto	1991	66	F	nausea	D.P.	?
22	Author	1993	79	M	none	D.P.	−

P.D.; pancreatoduodenectomy, T.P.; total pancreatectomy
D.P.; distal pancreatectomy, P.P.; partial pancreatectomy

のはYazakiら[10]の報告以降自験例を含め6例にすぎない[17)19)22)24)]．6例中3例は腎摘出前の精査中に膵転移が発見されており，術後経過観察中の無症候性膵転移の発見切除例は岩波ら[19]およびSimonら[22]の報告と自験例の3例である．肺転移や皮膚転移の切除後経過観察中に無症候性膵転移を発見しており，遠隔転移術後の経過観察は局所のみならず全身臓器の精査が必要と思われる．

膵転移の診断は原発巣と同時性の場合には比較的容易であるが，腎摘出後経過観察中の場合は原発性膵腫瘍との鑑別が必要である．報告例および自験例では，血管造影で腫瘍濃染像として認められ，超音波検査上境界明瞭な低エコー像として描出される症例が多く，膵癌との鑑別に有用な所見と考えられる．しかしその他は本症に特有の所見はなく，膵島細胞腫瘍あるいは嚢胞腺癌などの比較的稀な腫瘍との鑑別は困難であると思われる．

腎細胞癌の転移巣に対する化学療法や放射線療法は効果が期待できず，転移症例の予後は一般に不良である．Saxonら[9]によると孤立性転移切除後の5年生存率は29～35%とされている．Toliaら[27]，Freed[28]やO'deaら[29]は腎細胞癌の転移巣に対する治療として孤立性転移であれば切除により予後の改善が期待できると報告している．本邦では松本[30]が原発腫瘍の分化度の高い症例では手術により予後が向上するとしており，他に有効な治療法のない現時点では腎細胞癌孤立性膵転移症例に対しては積極的な外科治療を施行するべきとの意見が多い．多発転移を認めた症例の手術については報告が極めて少なく，明確に適応が定まっていないのが現状である．自験例のように肺転移巣に対する複数回の手術を受けながら比較的良好な予後が得られる症例もあることから，腎細胞癌多発転移症例もまた積極的な外科治療の対象となりうると思われた．

文　献

1) Klugo RC, Detmers M, Stiles RE et al: Agressive versus concervative management of stage IV renal cell carcinoma. J Urol 118: 244—246, 1977
2) Cox CE, Lacy SS, Montogomery WG et al: Renal adenocarcinoma; 28-years review, with amphasis on rationale and feasibility of preoperative radiotherapy. J Urol 104: 53—61, 1970
3) 里見佳昭：腎癌の肺転移．癌の臨　29：555—560, 1983
4) Saitoh H, Nakayama M, Nakamura K et al: Distant metastasis of renal adenocarcinoma in nephrectomized cases. J Urol 127: 1092—1095, 1982
5) Abrams HL, Spiro R, Goldstein N: Metastases in carcinoma; analysis of 1000 autopsied cases. Cancer 3: 74—58, 1950
6) Marquand J, Giraud B, Maliakas S: Wetastase pancreatique revelatrice d'un cancer du rein. J Urol Nephrol 77: 595—601, 1977
7) Guttman FM, Lachance C: Pancreatic metastasis of renal cell carcinoma treated by total pancreatectomy. Arch Surg 105: 782—784, 1972
8) Hermanutz Von KD, Sonnenberg GE: Spatmentastasierung eins hypernephroiden Nierenkarzinoms in das Pankreas mit Tumoreinbruch in das Duodenum. Forscher Rontgenstr 127: 595—597, 1977
9) Saxon A, Gottesman J, Doolas A: Bilateral hypernephroma with solitary pancreatic metastasis. J Surg Oncol 13: 317—322, 1980
10) Yazaki T, Ishikawa S, Ogawa Y et al: Silent pancreatic metastasis from renal cell carcinoma diagnosed at arteriography. Acta Urol Jpn 27: 1517—1521, 1981
11) Weerdenburg JPN, Jurgens PJ: Late metastases of hypernephroma to the thyroid and the pancreas. Diagn Imag Clin Med 53: 269—272, 1984
12) Skaarp P, Jorgensen T, Larsen S: Asynchronous metastrasizing renal cell carcinoma associated with progressive immune complex glomerulonephritis and proteinuria. Scand J Urol Nephrol 18: 351—356, 1984
13) 岸本秀雄，二村雄次，岡本勝司ほか：膵全体に転移した腎細胞癌の一切除例．癌の臨　31：91—96, 1985
14) Audisio RA, Monica GL: Solitary pancreatic metastasis occuring 20 years after nephrectomy for carcinoma of the kidny. Tumori 71: 197—200, 1985
15) Carini M, Selli C, Barbanti G et al: Pancreatic late recurrence of bilateral renal cell carcinoma after concervative surgery. Eur Urol 14: 258—260, 1988.
16) 平野　誠，道伝研司，中沼安二ほか：10年後に膵転移をきたした腎細胞癌の1例．胆と膵　9：233—237, 1988
17) 雨宮　裕，飯泉達夫，矢崎恒忠ほか：膵転移を伴った腎癌の1例．泌外　2：167—170, 1988
18) Sharma SK, Kumar A, Madhusoodnan P et al: Solitary pancreatic metastasis from renal cell

carcinoma a rare metastatic site. Indian J Cancer 25：29—32, 1988
19) 岩波正英, 仲吉昭夫, 八木秀文ほか：腎原発, 無症候性膵転移癌の手術治療例. 膵臓　4：100—106, 1989
20) Simpson NS, Mulholland CK, Lioe TF et al: Late, solitar metastatic renal cell carcinoma in the pancreas. Ulster Med J 58：198—199, 1989
21) Temellini F, Bavosi M, Lamarra M et al: Pancreatic metastasis 25 years after nephrectomy for renal cancer. Tumori 75：503—504, 1989
22) Simon PS: Pancreatic metastases of renal cell carcinoma. Gastrointest Radiol 14：123—126, 1989
23) 寺島雅典, 安部彦満, 斉藤和好ほか：膵転移, 胆嚢転移を認めた腎癌の2例. 日消外会誌　23：1952—1956, 1990
24) 米田尚生, 藤本佳則, 磯貝和俊ほか：術前に膵, 副腎転移を診断しえた腎癌の1例. 泌外　9：765—768, 1990
25) 田畑知己, 黒田　和, 斉藤洋一ほか：腎細胞癌の膵転移の1切除例. 膵臓　6：39—44, 1991
26) 山本　聡, 飛永晃二, 芦塚修一ほか：腎摘後17年目に膵転移をきたした腎細胞癌の1手術例. 日臨外医会誌　52：3006—3011, 1991
27) Tolia BM, Whitemore WF: Solitaly metastasis from renal cell carcinoma. J Urol 117：386—383, 1975
28) Freed SZ: Nephrectomy for renal cell carcinoma with metastasis. Urology 9：613—616, 1977
29) O'dea MJ, Zincke H, Utz DC et al: The treatment of renal cell carcinoma with solitaly metastasis. J Urol 136：801—804, 1986
30) 松本恵一：腎細胞癌の手術療法(遠隔転移)町田豊平, 園田孝夫 編. 腎細胞癌治療の実際. 医薬ジャーナル社, 東京, 1988, p100—107

Solitaly Pancreatic Metastasis from Renal Cell Carcinoma

Yoshihiko Osaka, Hiroyuki Kato, Fumitaka Nakamura, Tetsuyuki Okubo, Shunichi Okushiba, Eiji Shimozawa, Takeshi Okayasu, Tatsuzo Tanabe and Tomohiko Koyanagi*
Department of Surgery II, Department of Urology*, Hokkaido University School of Medicine
Takayuki Nozawa and Kazuaki Inoue
Department of Pathology, Hokkaido University Hospital

Metastases from renal cell carcinoma (RCC) to the lungs, liver and bone are commonly recognized, but the pancreas is an uncommon site. We experienced a patient who underwent right radical nephrectomy for renal cell carcinoma. Two and 4 years later the patient underwent surgery for bilateral metastatic lung tumor. Six years later metastases to the left lung and pancreas from RCC were found, and removed. Only 22 cases of resection of metastases from RCC have been reported in the literature. Most of the reported cases showed some symptoms, while only 3 cases, including this one, had no symptoms. Evaluation of the whole body is important while following patients with advanced cancer. Chemotherapy and the radiation therapy are not effective for the metastases to the pancreas from RCC. Therefore, metastatic nodules should be resected aggressively

Reprint requests: Yoshihiko Osaka　Department of Surgery II, Hokkaido University School of Medicine
Kita 14-Nishi 5, Kitaku, Sapporo, 060 JAPAN