日消外会誌　27（1）：135～139，1994年

成人T細胞性白血病腫瘤により腸重積を併発した1例

岩手医科大学第1外科[1]，岩手県立宮古病院外科[2]，岩手医科大学第2病理[3]
目黒　英二[1]　鈴木　克[2]　菊地　充[2]　亀井　真理[2]
及川　和彦[2]　富田　幸男[2]　葛西　敏史[3]　斎藤　和好[1]

成人T細胞性白血病（adult T-cell leukemia：以下，ATLと略記）は通常全身リンパ節腫脹などの症状を示し，リンパ節以外への影響はまれである．我々はATLによる腫瘤が空腸に生じ腸重積を併発し，外科的治療を要した症例を経験した．症例は家族歴・既往歴に危険因子のない48歳の男性，急な心窩部痛を主訴に来院．腹部X線単純撮影にて鏡面形成を認め腸閉塞が疑われ，腹部computed tomography（以下，CTと略記）では拡張した小腸とその内腔への隆起性病変を認めた．末梢血検査にて核に切れ込みを有する異型リンパ球の出現を認め，ATLの診断がついた．入院後イレウス管を挿入し腸管内減圧を試みたが，一時期症状改善するも症状再発し，22日目に手術を施行した．開腹所見では腸重積を2か所認め，部分切除端々吻合および徒手整復にて修復した．末梢血および摘出標本組織におけるT細胞抗原と遺伝子プローブ検索により同型のATLの診断が得られ，腸重積を引き起こした腫瘤が明かにATLによるものと確診した．

Key words：adult T-cell leukemia，tumor-forming leukemia，intussusception

はじめに

化学療法の発達に伴い生存期間の延長が期待出来るようになり，腫瘤形成性白血病の報告例は散見されるようになったが，白血病腫瘤が腸管へ形成される頻度は全体の2.4%にすぎない[1]．白血病腫瘤が腸管内腔に発育し腸重積症状を併発した観血的治療をほどこした症例の報告は極めてまれであり，同症例は本邦では3例が報告されているのみである[2)~4)]．

成人T細胞性白血病（adult T-cell leukemia：以下，ATLと略記）では消化管浸潤の報告例はまれではないが[5)~7)]，ATL腫瘤が腸重積を来した報告は文献上なかった．われわれはATL腫瘤が腸管内に形成し腸重積を併発し観血的治療を行った症例を経験したので報告する．

症　例

患者：48歳，男性

主訴：心窩部痛

既往歴：特記事項なし．

家族歴：特記事項なし．

職業：会社員

現病歴：平成2年8月中旬頃より，軽度の腹部膨満感が出現，9月上旬より腹痛，嘔気が時々みられるようになり嘔吐も出現したため，近医に入院．絶食，経鼻胃管による腸管内減圧が行われたが症状の改善が得られず，10月3日当院紹介，精査目的にて入院となった．

入院時現症：体格中等度の壮年男子で軽度の皮膚の乾燥がみられるが，貧血，黄疸はみられなかった．胸部に異常な理学的所見はなく，腹部では肝臓，脾臓，その他の腫瘤を触知せず，上腹部に軽度の圧痛を認めた．頸部をはじめ表在リンパ節の腫大および皮疹は認めなかった．

入院時検査：血液一般検査では白血球数が$2.3\times10^4/mm^3$と増加しており，その分画をみると46%が異型リンパ細胞で占められ，末梢血像にて小型～中型のリンパ球で核に小さな切れ込みを有するATL様異型リンパ球の出現を認めた．生化学検査では，serum lactic dehydrogenase（以下，LDHと略記）および尿素窒素の軽度上昇がみられた他には異常所見は認められず，腫瘍マーカーも正常範囲内であった（**Table 1**）．骨髄穿刺検査（胸骨）ではリンパ球の軽度減少と後骨髄球の軽度上昇がみられた．また末梢血中のHTLV-I陽性，各種モノクロナール抗体を用い免疫蛍光法（FACS420にて測定）により行ったリンパ球表面マーカーの検索では，CD2（＋），CD3（＋），CD4（＋），

＜1993年10月13日受理＞別刷請求先：目黒　英二
〒020　盛岡市内丸19－1　岩手医科大学第1外科

Table 1

Laboratory data on admission

RBC	471×10^4 /μl	TP	7.0 g/dl
Hb.	14.2 g/dl	GOT	20 IU/l
Ht.	42.5 %	GPT	24 IU/l
Plt.	57.4×10^4 /μl	LDH	439 IU/l
WBC	23,100	Na	138 mEq/l
stab	0 %	K	4.2 mEq/l
seg	31 %	Cl	88 mEq/l
eosino	0 %	BUN	32 mg/dl
mono	5 %	CRNN	0.9 mg/dl
lymph	6 %	AMY	304 IU/l
abn.-ly	46 %	CRP	1.38
T-Bil	0.39 mg/dl	CEA	0.6 ng/dl
Alp	5.1 KA-U	AFP	2 ng/dl
Fe	16 μg/dl	CA19-9	17 IU/l
		DUPAN-2	<50 U/ml

Bone marrow

Myeloblast	1.0%	
Promyelo.	3.4%	
	N	E
myelo.	8.6%	1.0%
metamyelo.	13.6%	0.4%
stab.	32.4%	−%
seg.	21.0%	−%
Mono.	1.6%	
Plasma	0.6%	
Lymph.	3.0%	
Baso.	1.8%	
Poly.	7.8%	
Ortho.	3.8%	
ME ratio 6：1		

CD8（−），CD19（−），CD20（−），CD-Ia（−），IL2R（＋）[8]と末梢T細胞型を示しATLの診断された．

腹部単純X線撮影では明かな鏡面形成を認め，腸閉塞が疑われ(**Fig. 1**)，腹部CT検査では拡張した小腸とその内腔への突出する腫瘤状陰影が認められた(**Fig. 2**)．

上部消化管内視鏡検査で十二指腸下行脚にBorrmann-III型の小隆起性病変を認め，組織生検では核胞体比が高く，明瞭で大型の核小体を有する核に切れ込み像をみる比較的大型のリンパ球様細胞の結節性増生がみられた．同細胞はleukocyto common antigen（以下，LCAと略記）陽性であり，follicular maligmant lymphoma large cell typeと診断された(**Fig. 3**)．以上より本症はATL，またその小腸における腫瘤形成に基く腸閉塞が疑われた．

Fig. 1　A plane abdominal rentogenogram shows small intesinal gas and niveau formation at admission.

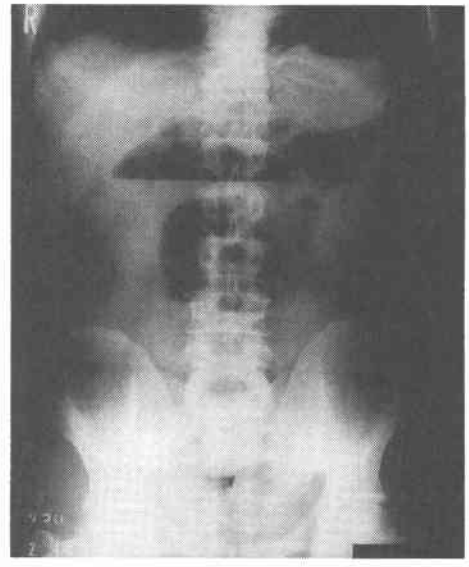

Fig. 2　CT scan shows a large tumor in the dilated small intestine.

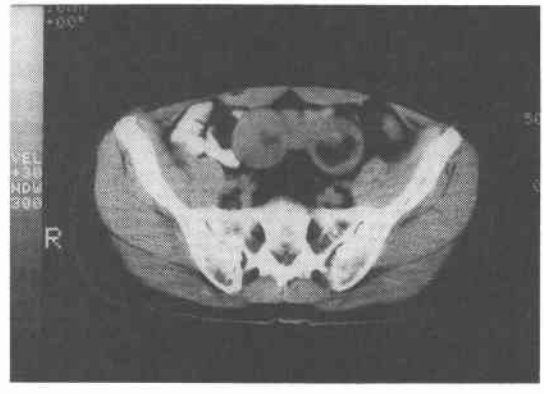

臨床経過：入院直後より経鼻イレウス管を挿入し，持続吸引による腸管内の減圧を試みた．保存的療法にて一時的に症状改善するも入院20日目頃よりイレウス症状再燃し，10月25日にイレウス解除目的に手術を施行した．

手術所見：下腹部正中切開にて開腹．Treitz靱帯より肛門側160cmと320cmの2か所の空腸に腸重積を認め，一方は腸管部分切除・端々吻合とし他方は徒手整復を行った(**Fig. 4**)．その他，腸管壁漿膜側に8個の小腫瘤を認めた．腸重積を引き起こし部分切除した

Fig. 3 Biopsy node of the leukemic cell in the duodenum. Hematoxylin-eosin stain, ×400.

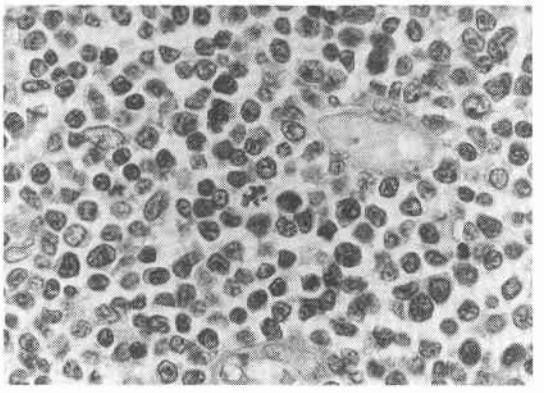

Fig. 4 Operative findings show the apex of the intussuscepted bowel (arrow).

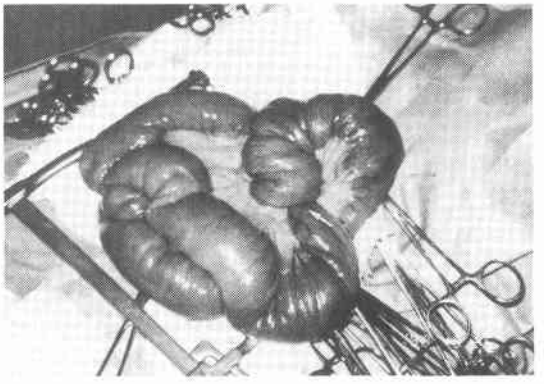

腸管内に腫瘤を2個認め，口側は約2/3周(4.7×2.3×3.0cm)の腫瘤で，肛門側は全周性(7.2×4.3×5.4cm)の腫瘤であった（**Fig. 5**）.

摘出新鮮標本におけるリンパ球表面マーカーのT細胞抗原に対する主な抗体を検索したところ，CD2(+)，CD3(+)，CD4(+)，CD8(−)，CD19(−)，CD20 (−)，CD-Ia (−)，IL2R (+) であり，腫瘤はT細胞に由来していることが判明した．さらに，末梢血と標本組織の遺伝子組織診断検査においても，Cβ1 Probe (0.8kbPst I fragment) を用いSouthern blottiongによりTCR (T-cell receptor)-β鎖遺伝子 (EcoR I, HindIII) とTCR-γ鎖遺伝子 (EcoR I, HindIII) にて同型のDNAが検出され(**Fig. 6**)，腫瘤はATLを原因とするものと確診された[9].

術後経過：術後，7病日より経口摂取可能になり13病日に化学療法目的にて内科転科となり，vincristine, cyclophosphamide, prednisolone, adriamycin(以下，VEPAと略記)療法施行したが胸膜炎，胸水貯留がみられ全身状態が悪化し術後20病日に呼吸不全にて死亡した.

Fig. 5 Macroscopic findings of the resected specimen show two large tumor. (arrow : oral side, arrow head : anal side)

Fig. 6 The mode of the heredity (Tβ, Tγ) in blood (6-a) and tumor tissue (6-b) show the same type.
C: Control (plasenta), P: Patient, G: Germine, < : rearranged band

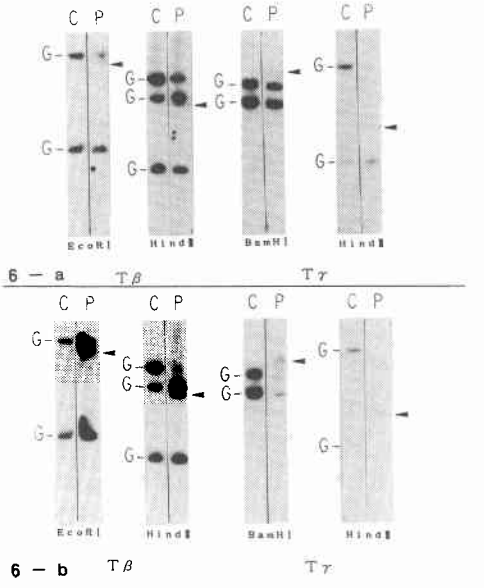

考　察

白血病細胞の腸管への影響は各種白血病において少なからずみられ[10]，白血病細胞の浸潤程度と臨床症状とは必ずしも相関はせず，まれには腸管浸潤が症状の中心となり[11]診断に困難を来すとの報告もあ

る[11)~13)].

ATLはHuman T-cell leukemial lymphoma virus type I（以下，HTLV-Iと略記）によって引き起される特異的な悪性リンパ腫で，本邦西南部とくに九州・沖縄で多くみられる．初発症状としては，リンパ節腫大，肝臓・脾臓の腫大，皮疹などの頻度が高い．ATLは地域集簇性[8)]やC type virusとの関連[14)]で注目されているが，その臨床像も特徴的である[8)15)~18)]．ATLの初発症状は，表在リンパ節腫脹93.1%，肝腫37.9%，皮疹31.0%，脾腫17.2%，意識障害8.6%，腹水8.6%，肺病変5.2%，胸水5.2%，骨病変5.2%などでありATLでは腫瘤形成自体があまり多くみられない[19)]．しかし，ATLにおける消化管浸潤は数例の報告があり，仲宗根ら[5)]の報告によると1977年～1988年に21例みられ，その内訳は舌2例，食道1例，胃13例，十二指腸1例，小腸9例，大腸8例，直腸2例であり，佐藤ら[20)]はATL剖検例中胃に29.2%，腸管に25.0%の浸潤があったことを報告した．また免疫学的検索による腫瘍細胞の表面マーカーと消化管浸潤の関連についての報告[21)22)]もみられた．

急性白血病の腫瘤形成の頻度は，1982年の栗田の報告[1)]によると，縦隔，皮膚，骨，睾丸，乳房，腎，卵巣，眼窩，脊髄，脳の順で，腸は少なく，全体の2.4%にすぎない．腸管に白血病腫瘤（悪性リンパ腫）を形成し腸重積を起こし観血的治療をほどこした症例の報告は極めてまれで，同様の報告は文献上検索しえた限り本邦では3例が報告されている．1例目は28歳男性で[2)]，2例目は26歳男性[3)]，3例目は73歳の男性[4)]で3例とも回腸一結腸型の腸重積であり，いずれも摘出標本より回腸悪性リンパ腫による腸重積と診断された．他に悪性リンパ腫が腸管に生じ腸管穿孔を起こし緊急手術を行った報告もみられる[23)~25)]．

消化管悪性リンパ腫の治療の中心は外科的切除であるが，化学療法および放射線療法に対する感受性が高い疾患でもある．松本ら[26)]は，消化管悪性リンパ腫を，①原発性早期群，②原発性進行群に分類し，原発性進行群や続発性のものに対しては化学療法，放射線療法を中心とし，過重な手術侵襲は避けるべきで，原発性早期群に対しては，根治性を念頭に積極的に原発巣の切除および十分なリンパ節郭清を提唱している．

本症例は術前より血液疾患（ATL）の診断を得，それに起因する腫瘤により腸重積が生じ，保存的療法にて改善せず観血的療法を施行した．このような症例報告はきわめてまれで，摘出標本においてもT細胞抗原に対する抗体検索と遺伝子組織診断の結果，術前の末梢血中の型と同型の結果が得られ腫瘤は明かにT細胞由来と確診した．治療面では術前の諸検査において腸重積およびATLの診断が得られたが，腹部症状が強く保存的療法に対し反応が乏しく外科的に腸重積解除を先行させ，その後に化学療法を施行した．結果的に本症例を失ったわけだが，化学療法に関してその時期およびATLに起因する腸管腫瘤のVEPA療法の効果に対する評価，たとえば腫瘍細胞感受性試験を行うなど術前に十分に検討し，化学療法または放射線療法先行の治療なども考慮すべきであった．

稿を終えるにあたり，本症の血液診断につき御教示を賜りました岩手県立宮古病院内科の福原　修先生に深謝いたします．

文　献

1) 栗田宗次：腫瘤形成性白血病について．臨血 23：433—440，1982
2) 河内康博，衛藤　泉，山下勝之ほか：腸重積症を来した回腸悪性リンパ腫の1例．臨外 47：991—994，1989
3) 中川国利，桃野　哲：腸重積症を来した回腸悪性リンパ腫の1例．日臨外医会誌 51：2708—2711，1990
4) 木村厚雄，奥道恒夫，渡辺浩志ほか：腸重積を起こした回腸悪性リンパ腫の1例．日臨外医会誌 54：711—715，1993
5) 仲宗根正，増田昌人，新垣　均ほか：著明な消化管浸潤による大量下血を来したATLの1症例．臨血 30：1848—1852，1989
6) 平岡　諦，池岡清光，高　義雄ほか：下痢を主症状とし著明な腸管浸潤のみられた成人T細胞性白血病の1例．臨血 23：1778—1782，1982
7) 河野通史，宮田　亮，松山隆治：著明な低ガンマグロブリン血症をともない，小腸浸潤による大量消化管出血をきたした成人T細胞性白血病の1剖検例．臨血 29：39—43，1987
8) 高月　清：T細胞，B細胞の臨床—とくにその腫瘍化について—．臨血 17：416—421，1976
9) 飛内賢正，下山正徳：Tリンパ腫の特性．臨血 31：564—568，1990
10) John NL: Acute lymphocytic leukemia Clinical Hematology. 9th Wintrobe MM Ed. Lea & Febiger, Philadelphia, 1976, p1894—1896
11) Wintbobe MM: Atypical manifestation of leukemia. Q J Med 9：67—90，1940
12) Boikan WS: Leukemic changes of the gastrointestinal tract. Arth Int Med 47：42—57，1931
13) Prolla JC, Kirsner JB: The gastrointestinal lesion and complications of the leukemias. Ann

Int Med 61：1084—1103, 1964
14) Hinuma Y, Nagata K, Hanaoka M et al: Adult T-cell leukemia: Antigen in an ATL cell line and detection of antibodies to the antigen in human sera. Proc Natl Acad Sci USA 78：6476—6480, 1981
15) Uchiyama T, Yodoi J, Sagawa K et al: Adult T-cell leukemia: Clinical and hematologic features of 16 cases. Blood 50：481—492, 1977
16) Takatsuki K, Uchiyama T, Ueshima Y et al: Adult T-cell leukemia: Further clinical observations and cytogenetic and functional studies of leukemic cells. Jpn J Clin Oncol 9(Suppl)：317—324, 1979
17) 高月 清, 内山 卓, 佐川公矯ほか：リンパ球系腫瘍のT, B細胞分類—特に成人T細胞白血病—. 日臨 34：886—899, 1976
18) Hanaoka M, Sasaki M, Matsumoto H et al: Adult T-cell leukemia histological classification and characteristics. Acta Pathol Jpn 29：723—738, 1979
19) 柚木一雄, 松元 実：臨床像-診断のコツ. 豊島久真男編. 図説臨床「癌」シリーズ9. ATL. メジカルビュー社, 東京, 1986, p17—24
20) Sato E, Hasui K, Tokunaga M et al: Autopsy findings of adult T cell lymphoma-leukemia. Gann Monogr Cancer Res 28：51—64, 1982
21) 松永和彦, 森下 浩, 三浦 彰ほか：経過中臓器浸潤が興味ある変遷を示し, 著明な低ガンマグロブリン血症を伴ったATLの剖検例. 臨血 26：1785—1791, 1985
22) 池田 洋, 伊藤 元, 山内 真ほか：染色体異常ならびにOKT4, OKT8陽性を示し, 消化管浸潤を伴ったadult T cell leukemiaの1剖検例. 臨血 27：43—49, 1986
23) 中村隆二, 土谷正彦, 大津友見ほか：急性腹症として発症した原発性小腸悪性リンパ腫の2例. 日消外会誌 20：1821—1824, 1987
24) 神代正道, 江里口直文, 大津直之ほか：穿孔性腹膜炎を初発症状とする小腸悪性リンパ腫. 癌の臨 27：171—174, 1981
25) 笠井 潔, 神谷博文, 平塚博義ほか：穿孔を来した小腸悪性リンパ腫の2例—その腫瘍細胞表面抗原の検索—. 癌の臨 28：366—370, 1982
26) 松本修一, 水野敏彦, 本発俊伯ほか：胃腸管の悪性リンパ腫. 外科 43：7—13, 1981

A Case of Intussusception due to Tumor of the Adult T-cell Leukemia

Eiji Meguro[1], Katsu Suzuki[2], Mitsuru Kikuchi[2], Mari Kamei[2], Kazuhiko Oikawa[2], Yukio Tomita[2], Toshifumi Kasai[3] and Kazuyoshi Saito[1]
1) Department of Surgery I, Iwata Medical University, School of Medicine
2) Department of Surgery, Miyako Prefectual Hospital
3) Department of Pathology II, Iwate Medical University, School of Medicine

Adult T-cell leukemia (ATL) usually presents systemic lymph node involvement, and extranodal presentation is rare. We experienced a patient in whom small bowel involvement necessitated surgical intervention. Sudden epigastraliga occurred in a 48-year-old man, who then visited Miyako Prefectural Hospital. Typical findings in the abdominal roentgenogram on admission suggested small bowel obstruction. Abdominal computed tomography showed a large tumor in the dilated intestine. Hematology on admission showed adult T-cell leukemia. Continuous nasal suction tube in insertion was done to decompress the small bowel dilation and alleviate symptoms. However, on the 20th day the patient's condition took a sudden turn for the worse, and laparotomy was done 22 days after admission. Small bowel intussusception was found about 160 cm and 320 cm from the ligament of Treitz, and the involved intestine was resected. A large tumor was found at the apex of the intussuscepted bowel. The mode of heredity and T-cell antigen-antibody reaction of the tumor were precisely in accordance with those of increased lymphocytes in peripheral blood.

Reprint requests: Eiji Meguro Department of Surgery I, Iwate Medical University, School of Medicine
19-1 Uchimaru, Morioka, 020 JAPAN