日消外会誌　27（1）：140～144，1994年

若年性多発大腸癌の1例
—癌関連遺伝子の発現と癌組織発生との関係—

東北大学医学部第1外科，同　第2病理*，秋田大学医学部第1病理**
三浦　康　椎葉　健一　松野　正紀
増田　高行*　斉藤　昌宏**

症例は21歳の女性．虫垂切除術後9日目に麻痺性イレウスの診断で待期手術を施行，横行結腸癌と左卵巣転移を認めて右半結腸切除術および左卵巣摘出術を施行した．また術後9か月目にS状結腸癌・直腸癌・多発ポリープが診断され，大腸全摘術を施行した．これらの癌巣はmod，muc，wellなど異なった組織型を呈した．各癌組織についてK-ras gene codon 12の点突然変異および変異型p53遺伝子産物の免疫組織化学的発現とDNA塩基配列の異常を検索した．結果はmod（2型，ss）は変異型p53発現（＋），K-ras変異（＋），muc（3型，ss）はp53（－）K-ras（＋），mod（type IIc，m）はp53（－）K-ras（－）などであり，modのp53変異はcodon273でCGT→TGT（Arg→Cys）であった．以上より各癌組織の異なった病理像・癌関連遺伝子発現が確認され，多彩な発癌様式の併存が推測された．

Key words：sporadic multiple colon cancers，p53 gene，K-ras gene

はじめに

近年診断技術の進歩に伴い，多発大腸癌は多く経験されるようになっている[1)2)]．また分子生物学の発展に伴い，発癌における遺伝子レベルでの変化が相次いで解明されつつある．今回我々は大腸癌発生に家族的背景を有さず，病理組織型の異なる3つの進行癌・1つの早期癌と癌化ポリープの併存する若年者大腸癌症例を経験した．それらの発生様式の検討を目的として，癌遺伝子であるK-ras遺伝子codon 12の点突然変異および癌抑制遺伝子であるp53遺伝子の変異型の発現を各癌組織について解析したので，その結果を報告する．

症　例

患者：21歳，女性

家族歴：叔母が子宮癌にて死亡．他は3親等以内の親族に特記すべきことなし．

現病歴：1991年4月19日近医にて虫垂切除術を施行したが，術後経過中に麻痺性イレウスとなり25日当科に転院した．イレウスチューブ持続吸引による保存的治療にて症状は改善せず，術後イレウスの診断のもとに4月28日待期手術を施行した．体重減少なし．術前CEA値は測定せず．

手術所見および術後経過：下腹部正中切開にて開腹するに横行結腸癌および左卵巣転移を認めた．大腸癌取扱い規約[3)]に準じた肉眼的進行度は，circ，Borrmann type 2，6×3.5cm，S_2，P_2（卵巣），H_0，N_3（＋），M（－），Stage Vであった．この所見にもとづき，右半結腸切除術および左卵巣切除術（R_3，相対非治癒切除）を施行した．また病理診断はmod，depth：ss，n_3（＋），ly_3，v_2，卵巣転移であった（**Fig. 1**，以下腫瘍①）．

退院後約5か月目の検査で，S状結腸癌（circ，Borrmann type 3，6×5cm，S_2）・直腸癌（1/3周，Borrmann type 2，2.5×2.3cm，S_0）と多発ポリープなどを認めて，91年12月5日大腸全摘術を施行（P_0，H_0，N_2（＋），M（－），Stage IV，R_3），切除標本に5つの癌巣を認めた（**Fig. 2**，以下腫瘍②～⑥）．病理組織学的に確認された6つの悪性腫瘍組織①～⑥のうち，進行癌①③⑥はそれぞれ中分化腺癌，粘液癌，高分化腺癌と異なった組織型であった．また②⑤のIV型ポリープにはcancer in adenomaを，IIc型の④には中分化腺癌を認めた．これらのうち①～⑤についてK-ras癌遺伝子codon 12の点突然変異および変異型p53遺伝子発現を

＜1993年10月13日受理＞別刷請求先：三浦　康
〒980　仙台市青葉区星陵町1－1　東北大学医学部第1外科

Fig. 1 Macroscopic findings of the resected specimens of the colorectal region. At the first operation right hemicolectomy was done.
① T, Borrmann type2 : mod, ss

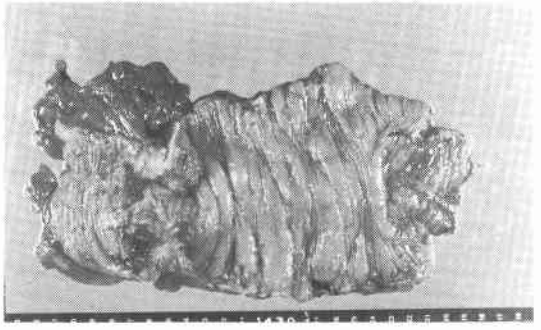

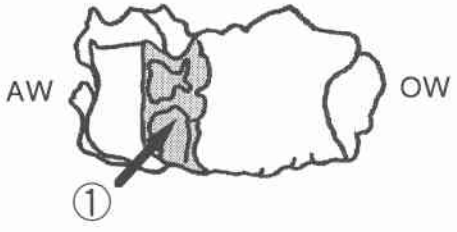

Fig. 2 Macroscopic findings of the resected specimens of the colorectal region. At the second operation the residual total colorectal region was resected.
② D, type IV polyp : cancer in adenoma, m
③ S, Borrmann type 3 : muc, ss
④ S, type IIc : mod, m
⑤ S, type IV polyp : cancer in adenoma, m
⑥ Ra, Borrmann type 2 : well, pm



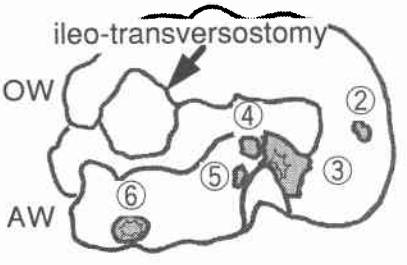

検索した．

K-ras gene codon 12における点突然変異：K-ras変異検索の材料を得るために，まずパラフィン包埋標本より厚さ8μmの組織切片を作成し，HE染色標本と照らし合わせてその腫瘍部を削り取った．これをマイクロチューブ内で脱パラフィンしたのち，proteinaseK（MERCK社）溶液でWrightらの方法[4]にてDNAを抽出した．これにHaliassosらの方法[5]に準じてPolymerase Chain Reaction（以下PCR）法を施行したあと，制限酵素MspIの処理を行って点突然変異の有無を検討した．すなわちPCR法にて増幅・合成された100bpの産物が正常型codon 12を持つ場合は，制限酵素MspIで切断されて79bPと21bpに切断されるのに対して，点突然変異の起こった変異型codon 12を持つ場合は切断されず，異常な100bpのままのバンドが形成される．このことを利用してcodon 12の点突然変異をアガロースゲルの電気泳動上の異常バンドとして検出した（**Fig. 3**）．その結果，K-ras gene codon 12における点突然変異は，腫瘍①③⑤において確認された（**Fig. 4**）．なお腫瘍③⑤では79bpの正常バンドも同時に認められており，組織採取時の正常な間質細胞などの混入と考えられる．これら点突然変異のあった腫瘍のうち，③の病理組織型は粘液癌であった（**Fig. 5**）．

変異型p53の発現およびDNA塩基配列：p53遺伝子産物に対するモノクロナール抗体DO7（Novocastra）を用いてABC法免疫染色法で変異型p53の発現を確認した．その結果，①中分化腺癌のみで染色陽性であり，他はいずれも陰性であった（**Fig. 6**）．①について，パラフィン切片からPCR法にてp53変異の好発するExon5, 7, 8を増幅した．Dye Deoxy Terminator法を用いてModel 373A DNA sequencer（Applied Biosystem）でdirect sequenceを行い，塩基配列の異常を検索した結果，Exon 8のcodon 273でCGT→TGT（Arg→Cys）に変異していた（**Fig. 7**）．

以上の結果をまとめると，① mod（Borrmann type 2, ss）は変異型p53発現（+），K-ras変異（+），③ muc（Borrmann type3, ss）はp53（−）K-ras（+），④ mod（type IIc, m）はp53（−）K-ras（−）など各癌組織で異なった組織型，癌関連遺伝子の発現形式

Fig. 3 Schematic explanation of Haliassos' modified PCR technique for the detection of the point mutation of K-ras codon 12.

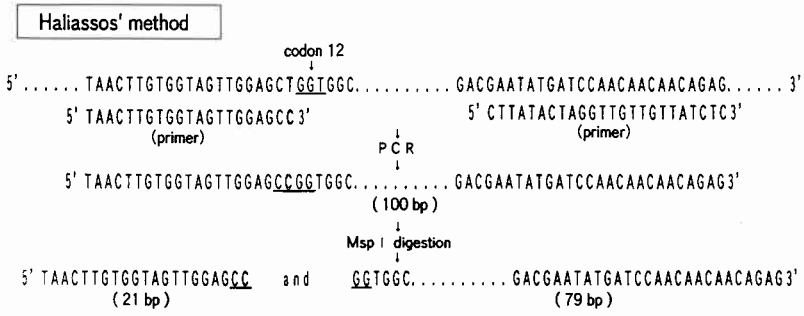

Fig. 4 MSP I digestion for K-ras mutation at codon 12. Abnormal 100bp band was detected on ①, ③, ⑤.

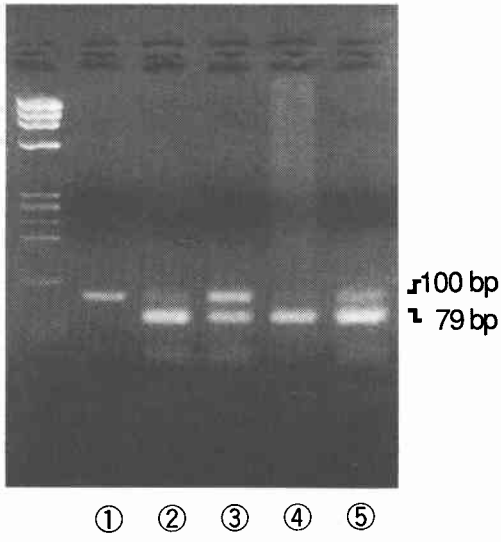

が認められた（**Fig. 8**）.

考　察

Fearon, Vogelstein らによる大腸癌の多段階発癌モデルによれば，大腸癌の発癌には単一の遺伝子変化だけではなく，癌遺伝子，癌抑制遺伝子を含む複数の遺伝子変化の蓄積が必要であると考えられている[6]．多型性 DNA プローブによる解析で西庄・中村らによって癌抑制遺伝子である APC 遺伝子の染色体5q21領域への局在が[7]，また Vogelstein らによって p53，DCC 遺伝子の17p，18q 領域への局在[8)9)]が明らかにされた．大腸癌の発癌過程におけるこれらの遺伝子の役割が今日解明されつつある．また宮木らによれば K-ras 遺伝子 codon 12の点突然変異が中等度異型腺腫，高度異型

Fig. 5 The histological finding of the sigmoid colon cancer (mucinous carcinoma, H.E. stain), which has the point mutation of the K-ras gene at codon 12.

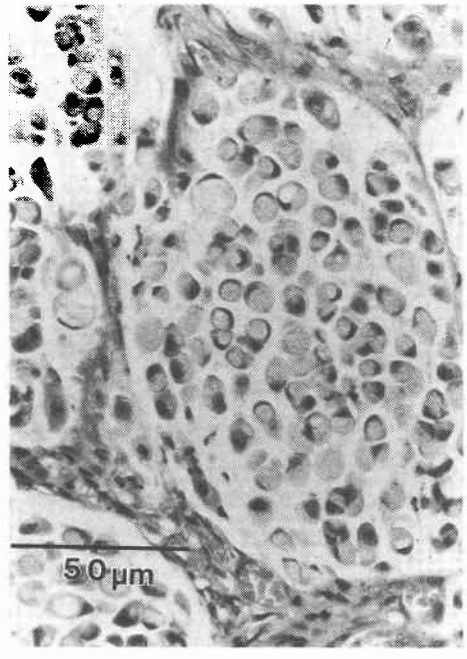

腺腫，進行癌の順に高率となっており，癌遺伝子として腫瘍増殖能を高める働きに関与しているものと考えられている[10]．その他，c-myc，c-fos など多くの癌関連遺伝子の大腸癌への関与が報告されている．

K-ras 遺伝子点突然変異の好発部位は codon 12, 13, 61であるが，codon 12の異常が高率に検出されており，膵の ductal cell carcinoma では90%に及ぶとの報告がある[11]．また正常型 p53遺伝子は細胞増殖の抑制作用をもつ癌抑制遺伝子であり，それが欠失および

Fig. 6 Histological finding of moderately differentiated adenocarcinoma. By the immunohistochemical staining, p53 protein is detected in the nuclei of the cancer cells.

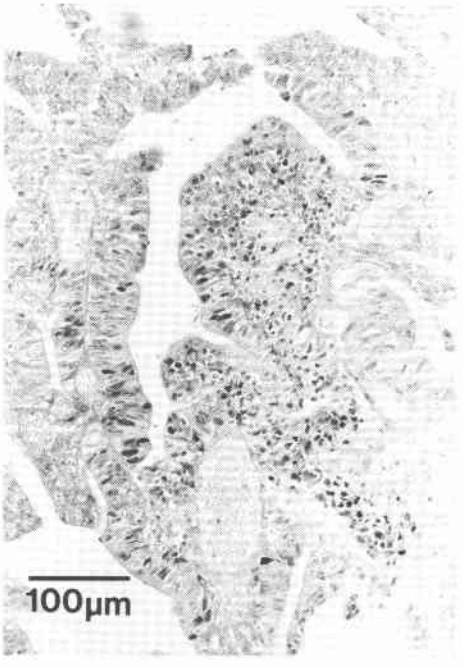

Fig. 7 By Dye Deoxy Terminator method, p53 point mutation was found on codon 273 of exon 8 〔CGT → TGT (Arg → Cys)〕.

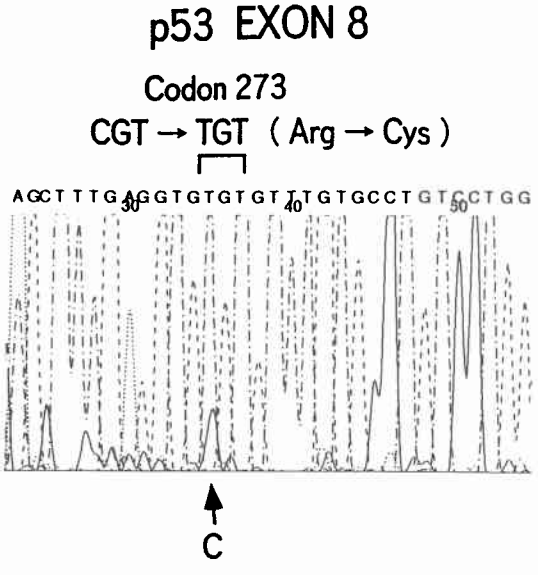

Fig. 8 A summary which shows the location, macroscopic and histological findings and genetic changes of each colorectal cancers.

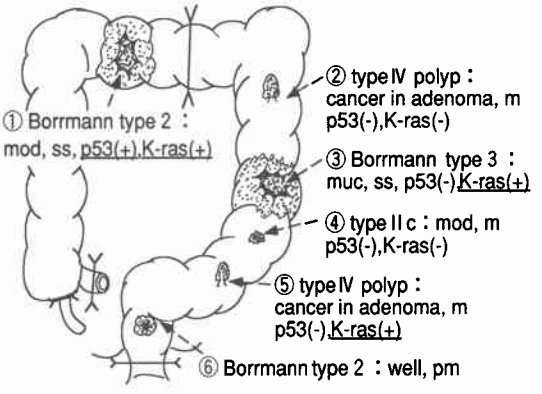

点突然変異を起こした変異型p53が癌化に関わることが知られている[12]．変異型p53蛋白は正常型とくらべて半減期が長く細胞核内に蓄積するため，これを免疫染色の濃染像としてパラフィン切片で容易に確認することができ，このことが変異型p53遺伝子発現を知る手掛かりとなる．

今回我々が経験した症例ではK-ras変異，変異型p53の重複は必ずしも認められなかった．大腸癌の発生には複数の遺伝子変化の蓄積が必要であるとされているが[6]，発癌にいたる経路そのものが同一個体内においても多様であることが推測された．遺伝子異常の重複および発癌にいたる経路を解析するのに，同一症例内の多発癌の検索は大いに役立つであろう．また若年者癌という問題に着目すると，21歳で多発癌の発生をみた本症例が，後天的に体細胞レベルでの遺伝子異常を獲得したと考えるよりは，多段階発癌のうちの幾つかの段階の異常を先天的に胚細胞レベルで既に獲得していたと考えるのが妥当ではなかろうか．本症例では家族内大腸癌発生を認めていないことから，胚細胞レベルでの突然変異の関与が推測される．この問題を明らかにするためには，親族をさかのぼって遺伝子解析を進めることと，本症例の正常組織での異常が確認されないかをさらに調べる必要がある．また当然のことながら，いまだ解明されていない発癌における多段階のレベルでの遺伝子異常の実態が今後解明されていかなければ，根本的な問題解決にはならない．

今後大腸癌の発癌・転移に関わる遺伝子変化の解明が進むものと思われるが，本症例のような切除標本を用いた発癌解析の重要性がさらに高まるものと考えら

れる.

文　献

1) 橋爪　正, 森田隆幸, 山中祐治ほか：大腸多発癌と重複癌症例の検討. 日消外会誌　22：1102—1107, 1989
2) 高島茂樹, 桐山正人, 冨田冨士夫ほか：大腸多発癌の臨床病理学的検討. 外科診療　25：193—199, 1983
3) 大腸癌研究会編：臨床・病理. 大腸癌取扱い規約. 改訂第4版. 金原出版, 東京, 1985
4) Wright KD, Manos MM: Protocols PCR: A guide to methods and applications. Academic Press. Inc., Sandiego, 1990, p153—158
5) Haliassos A, Chomel JC, Grandjouan S et al: Detection of minority point mutations by modified PCR technique: a new approach for sensitive diagnosis of tumor-progression markers. Nucl Acids Res 17：8093—9099, 1989
6) Fearon ER, Vogelstein B: A genetic model for colorectal tumorigenesis. Cell 61：759—767, 1990
7) Nishisho I, Nakamura Y, Miyoshi Y et al: Mutations of chromosome 5q21 genes in FAP and colorectal cancer patients. Science 253：665—669, 1991
8) Baker SJ, Fearon ER, Nigro JM et al: Chromosome 17 deletions and p53 gene mutations in colorectal carcinomas. Science 244：217—221, 1989
9) Fearon ER, Cho KR, Nigro JM et al: Identification of a chromosome 18q gene that is altered in colorectal cancers. Science 247：49—56, 1990
10) Miyaki M, Seki M, Ikamoto M et al: Genetic changes and histopathological types in colorectal tumor from patients with familial adenomatous polyposis. Cancer Res 50：7166—7173, 1990
11) Almoguera C, Shibata D, Forrester K et al: Most human carcinomas of exocrine pancreas contain mutant c-K-ras genes. Cell 53：549—554, 1988
12) Levine AJ, Momand J: Tumor suppressor genes: the p53 and retinoblastoma sesnsitivity genes and gene products. Biochem Biophys Acta 1032：119—136, 1990

Analysis of Carcinogenesis by Identification of Abnormalities of Oncogene and Suppressor Oncogene and Pathological Features —A Case of Juvenile Multiple Colon Cancers—

Koh Miura, Kenichi Shiiba, Seiki Matsuno, Takayuki Masuda* and Masahiro Saito**
The First Department of Surgery and the Second Department of Pathology*,
Tohoku University School of Medicine
The First Department of Pathology, Akita University**

A 21-year-old woman was admitted because of ileus after appendectomy, and an emergency operation was performed. Laparotomy revealed transverese colon cancer and metastasis to the left ovary, and right hemicolectomy and left oophorectomy was carried out. After 9 months, rectal cancer, sigmoid cancer and cancer polyps were diagnosed, and total colectomy was performed. The pathological features included moderately and well differentiated adenocarcinomas, and mucinous carcinoma. The immunohistochemical staining of p53 protein and the point mutation of K-ras oncogene codon 12 and exons 5, 7, 8 of p53 suppressor oncogene were detected in the tumors. The results showed that there were various patterns of abnormal genetic changes. From these results, we consider this patient to have several patterns of carcinogenesis. The detection of changes in the genetic patterns of the surgical specimens will become more important for the analysis of the carcinogenesis including cancers of the digestive systems.

Reprint requests: Koh Miura　First Department of Surgery, Tohoku University School of Medicine
1-1 Seiryo-machi, Aoba-ku, Sendai, 980 JAPAN