日消外会誌　27（1）：145～148，1994年

特発性門脈圧亢進症に合併した人工肛門静脈瘤，食道静脈瘤の1治験例

市立泉佐野病院外科
黄　泰平　中川　公彦　小西　裕之
高橋由美子　青野　豊一　森友　猛

門脈圧亢進症により人工肛門に静脈瘤が発生したという本邦の報告は，検索の限り1991年の1例を認めるのみであった．最近，われわれは特発性門脈圧亢進症に人工肛門静脈瘤，食道静脈瘤が合併した1症例を経験したので報告する．

症例は40歳の男性で1988年10月，直腸癌に対してマイルズ手術が施行されていた．1989年12月頃より人工肛門よりの噴出性の出血を認めるようになった．1990年7月に人工肛門再造設術を行った．その後，特発性門脈圧亢進症に合併した人工肛門静脈瘤，食道静脈瘤と判明し，1991年5月に食道離断，脾静脈左腎静脈吻合を施行し良好な結果をえた．人工肛門静脈瘤の治療方針として，肝機能不良例では硬化療法やmucocutaneous disconnectionなどの局所治療が第1選択だが，肝機能良好な症例ではportasystemic shuntingがきわめて有効であると報告されている．

Key words: stomal varices, idiopathic portal hypertension, portasystemic shunting

1. はじめに

門脈圧亢進症にともない人工肛門に静脈瘤が発生したという欧米の報告は70数例[1]認めるが，本邦の報告は検索の限り，1991年の1例[2]を認めるのみであった．治療法としては硬化療法[3)~6)]やmucocutaneous disconnection[7)8)]などの局所治療やportasystemic shunting[9)10)]が行われている．最近，われわれは特発性門脈圧亢進症に合併した人工肛門静脈瘤，食道静脈瘤の1症例に対して食道離断，脾摘，脾静脈左腎静脈吻合術を施行し良好な結果がえられたので，文献的考察を加え報告する．

2. 症　例

患者：40歳，男性

主訴：人工肛門よりの噴出性の出血．

既往歴：当科にて1988年10月に直腸癌に対してマイルズ手術が施行された．絶対的治癒切除であった．術前のcomputed tomography（以下，CTと略記）では脾腫を認めたが，血液検査所見では肝機能，白血球数，血小板数に異常は認めなかった．

現病歴：1989年12月頃より，人工肛門のうっ血，噴出性の出血が認められた．圧迫により容易に止血されていた．出血が反復して認められ，ショックを呈するほどの大出血を生じ，人工肛門再造設術目的にて1990年7月9日入院となった．

入院時現症：体格中等度，栄養状態良好，眼瞼結膜軽度貧血，眼球結膜黄染なし．心，肺異常認めず．肝は触知せず．脾を3横指触知した．人工肛門にはうっ血を認め，caput medusae様の側副血行を人工肛門の周囲に認めた（**Fig. 1**）．

入院時血液検査所見：血小板数（$13.3\times10^4/\mu l$），白血球数（$2,500/\mu l$）の減少を認めたが，肝機能に異常所見を認めなかった（**Table 1**）．

腹部造影CTでは軽度の肝腫大および高度の脾腫を認めた（**Fig. 2**）．CT上は側副血行を指摘できなかった．大腸内視鏡検査では人工肛門粘膜以外の大腸粘膜には異常を認めなかった．

1990年7月24日，人工肛門を切除し，横行結腸に人工肛門を再造設した．術中所見では人工肛門周囲に著明に拡張した血管を認め，中結腸静脈も拡張していた．肝は腫大していたが，肉眼的には肝硬変の所見は認めなかった．切除した人工肛門の組織像では粘膜下に著明な血管拡張像を認めた（**Fig. 3**）．

人工肛門の粘膜下の血管拡張像，高度の脾腫は，欧

＜1993年10月13日受理＞別刷請求先：中川　公彦
〒598　泉佐野市市場西3－2－1　市立泉佐野病院外科

Fig. 1 Picture (A) and schema (B) of stomal varices. A : Arrows showing the varices at the mucocutaneous junction.

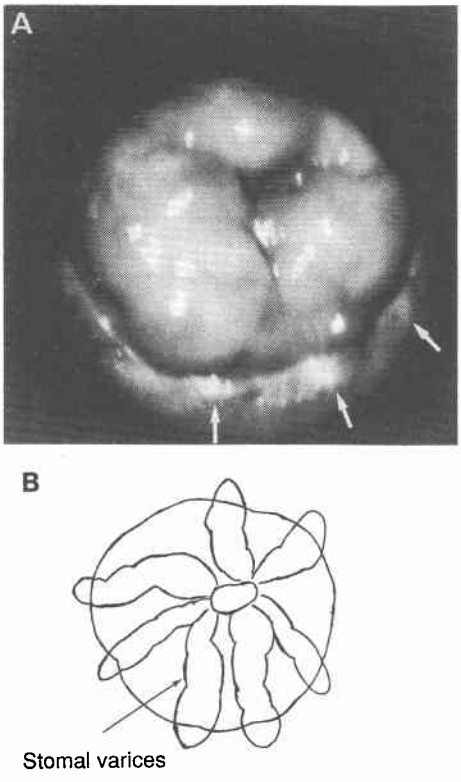

Table 1 Laboratory data on admission

WBC	2,500 /μl	T.B.	0.7 mg/dl
RBC	380×10⁴ /μl	D.B.	0.4 mg/dl
Hb	10.2 g/dl	GOT	21 IU/l
Ht	29.9 %	GPT	18 IU/l
Plt	13.3×10⁴ /μl	LDH	245 IU/l
PT	100 %	ALP	113 IU/l
HPT	85 %	γ-GTP	23 IU/l
HBs Ag	(−)	Ch-E	270 IU/l
HCV Ab	(−)	ZTT	12 U
CEA	2.3 ng/ml	TTT	2.4 U
AFP	3.0 ng/ml	T.P.	7.7 g/dl
Na	136 mEq/l	Alb	5.0 g/dl
K	3.7 mEq/l	T-Cho	155 mg/dl
Cl	109 mEq/l	BUN	16 mg/dl
		Crn	0.7 mg/dl

米文献に報告のある人工肛門静脈瘤の所見に一致するものと思われた．食道内視鏡検査では F_2，C_B，RC (+)[11]の食道静脈瘤を認めた(**Fig. 4**)．血液検査所見で脾機能亢進による白血球，血小板の減少を認めたが，

Fig. 2 Abdominal enhanced CT scan showing splenomegaly.

Fig. 3 Microscopic findings of the stoma showing the dilated vessels at the submucosal layer (H.E. stain, ×20).

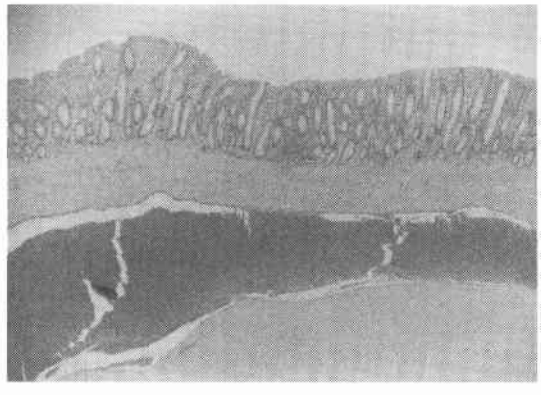

Fig. 4 Endoscopic examination showing esophageal varices with Red color sign (↑).

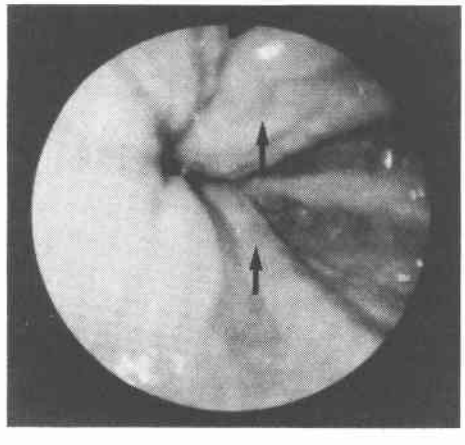

Fig. 5 Microscopic findings of the liver biopsy specimen showing slight fibrosis, fatty change and absence of cirrhosis (H.E. stain, ×40).

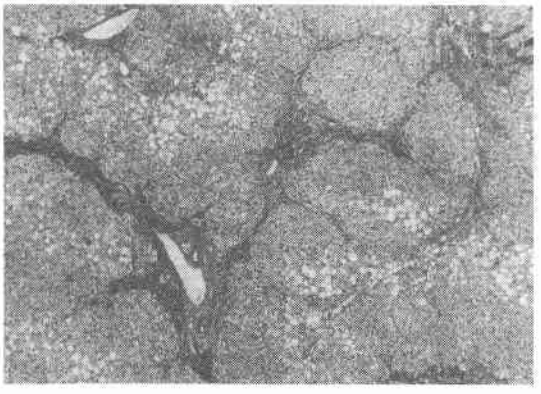

ウイルス性肝炎，アルコール性肝炎の所見を認めないこと，肝臓が軽度の腫大は認めるが肉眼的に肝硬変を認めないこと，腹部血管造影検査では門脈域の側副血行を認めたが，肝内外の門脈の閉塞は認めないことなどの所見より，特発性門脈圧亢進症（いわゆるBanti症候群）であると診断した．以上より特発性門脈圧亢進症に人工肛門静脈瘤，食道静脈瘤が合併したと診断した．

直腸癌の再発徴候もなく，肝機能も良好なことより，食道静脈瘤に対して食道離断術，脾摘，再発の可能性がある人工肛門静脈瘤に対して門脈系の減圧を目的に脾静脈左腎静脈吻合を行うことにした．

1991年5月28日手術を施行した．術中門脈圧を測定したところ32cmH_2Oと高値であった．脾臓を摘出し，血行郭清を行い，自動吻合器（径31mm）を使用し食道離断を行った．幽門形成を行った後に，脾静脈を膵後面より十分に剝離し，左腎静脈と端側吻合した．吻合後の門脈圧は25cmH_2Oに低下した．

生検した肝組織像には軽度の脂肪変性および門脈域の線維増生を認め，特発性門脈圧亢進症に一致した像であった（**Fig. 5**）．

術後，一過性に血中アンモニア値が196μg/dlと上昇を認めたが，ラクチロースの投与で低下した．現在，血小板凝集抑制剤（パナルジン）のみの投与で術後2年を経過し人工肛門および食道に静脈瘤の再発を認めていない．

3. 考　察

肝硬変や肝腫瘍などによる門脈圧亢進症にともない結腸または回腸の人工肛門に静脈瘤が発生したという欧米の報告は70数例[1]認めるが，本邦の報告は検索の限りでは1991年の1例[2]を認めるのみであった．

Table 2 Therapy of the stomal varices

Local procedure (palliative)	
	1. Sclerotherapy
	2. Mucocutaneous disconnection
	3. Reconstruction of the stoma
Systemic procedure (radical)	
	Portasystemic shunting

人工肛門静脈瘤の特徴的な所見として，人工肛門粘膜下および人工肛門周囲皮下よりの側副血管を認める．人工肛門よりの噴出性の出血が主症状であり，一般には圧迫により容易に止血しうる．しかし，時には止血しえず大出血にいたることもある．腹腔内の大腸粘膜に異常が認められないにもかかわらず人工肛門に静脈瘤が発生しやすいのは，腹腔内には陽圧がかかっているためではないかと推察する．

治療に関しては，基礎疾患となる肝硬変などの状態によって異なる（**Table 2**）．肝機能不良例や基礎疾患の予後の不良な症例では姑息的な治療が行われている．局所治療としてはさまざまな硬化療法が有効であったと報告[3)~6)]されている．また，局所麻酔でも可能な皮下の側副血行を離断するmucocutaneus disconnectionが有効であると報告[7)8)]されている．そのほかに，人工肛門再造設術などが報告されているが，姑息的であるにもかかわらず術中出血量が多く，手術侵襲が大きいので好ましくないと思われた．しかし，これらの局所治療のみでは再発率が50%と高く[12)]，局所治療は肝機能不良例や基礎疾患不良例の第1選択とされるべきであろう．われわれの症例のように肝機能の良好な症例では門脈圧下降術であるportasystemic shunting[9)10)]が根治的であり極めて有効であるとされている．われわれは脾静脈左腎静脈吻合術を行い，術後2年の現在まったく再発徴候を認めていない．

慢性肝疾患による門脈圧亢進症例において人工肛門を造設した患者における人工肛門静脈瘤の発生頻度は27%とされており[13)]，その発生には留意する必要がある．しかし，本邦では1例の報告[2)]を認めるのみである．われわれも，当初特発性門脈圧亢進症というまれな疾患に人工肛門静脈瘤が合併したということを診断できず，人工肛門再造設術を行った．人工肛門再造設術は，脾静脈左腎静脈吻合を行えば，不要であったと思われ反省させられた．以上より，本疾患の存在を認

識することが肝要であると考えられた．

文　献

1) Conte JV, Arcomano TA, Naficy MA et al: Treatment of bleeding stomal varices: report of a case and review of the literature. Dis Colon Rectum 33: 308—314, 1990
2) 舟山裕士，佐々木巌，内藤広郎ほか：硬化療法を施行した旁ストーマ静脈瘤の1例．日本大腸肛門病会誌　44：1075—1078, 1991
3) Morgan TR, Feldshon SD, Tripp MR: Recurrent stomal variceal bleeding: successful treatment using injection sclerotherapy. Dis Colon Rectum 29: 269—270, 1986
4) Hesterberg R, Stahlknecht CD, Röher HD: Sclerotherapy for massive enterostomy bleeding resulting from portal hypertension. Dis Colon Rectum 29: 275—277, 1986
5) Mosquera DA, Walker SJ, McFarland JB: Bleeding stomal varices treated by sclerotherapy. J Coll Surg Edinb 33: 337, 1988
6) Wolfsen HC, Kozarek RA, Bredfeldt JE et al: The role of endoscopic injection sclerotherapy in the management of bleeding peristomal varices. Gastrointest Endosc 36: 472—474, 1990
7) Beck DE, Fazio VW, Grundfest-Broniatowski S: Surgical management of bleeding stomal varices. Dis Colon Rectum 31: 343—346, 1988
8) Grundfest-Broniatowski S, Fazio VW: Conservative treatment of bleeding stomal varices. Arch Surg 118: 981—985, 1983
9) Ackerman NB, Graeber GM, Frey J: Enterostomal varices secondary to portal hypertension. Arch Surg 115: 1454—1455, 1980
10) Stansby G, Meyrick-Thomas J, Lewis AAM: Pericolostomy varices. J Coll Surg Edinb 35: 109—110, 1990
11) 日本門脈圧亢進症研究会編：食道静脈瘤内視鏡所見記載基準．肝臓　21：779—783, 1980
12) Robert PL, Martin FM, Schoetz DJ Jr et al: Bleeding stomal varices: the role of local treatment. Dis Colon Rectum 33: 547—549, 1990
13) Fucini C, Wolff BG, Dozois RR: Bleeding from peristomal varices: perspective on prevention and treatment. Dis Colon Rectum 34: 1073—1078, 1991

A Case of Stomal Varices and Esophageal Varices Associated with Idiopathic Portal Hypertension

Taihei Koh, Kimihiko Nakagawa, Hiroyuki Konishi, Yumiko Takahashi,
Toyokazu Aono and Takeshi Moritomo
The Department of Surgery, Izumisano Hospital

Stomal varices are very rare, with only one case having been reported in Japan. We report herein a case of stomal varices and esophageal varices associated with idiopathic portal hypertension. The patient, a 40-year-old man, who underwent Miles' operation because of rectal cancer in October 1988, had complained of stomal bleeding since December 1989. Because we could not diagnose his condition as stomal varices and idiopathic portal hypertension, we reconstructed a new stoma in July 1990. We then recognized that this case was similar to the cases of stomal varices reported in the English literature. We therefore diagnosed this case as stomal varices and esophageal varices associated with idiopathic portal hypertension. We performed esophageal transection and spleno-renal shunt in May 1991. In cases of poor hepatic function, local procedures like sclerotherapy or mucocutaneous disconnection should be considered first. But in cases of good hepatic function, portasystemic shunting is more effective and should be chosen.

Reprint requests: Kimihiko Nakagawa　The Department Surgery, Izumisano Hospital
3-2-1 Ichibanishi, Izumisano, 598 JAPAN