日消外会誌　27（1）：149～152，1994年

卒後教育セミナー1

食道・胃静脈瘤に対する選択的シャント手術

北海道大学医学部第2外科
加　藤　紘　之

食道・胃静脈瘤に対するシャント手術の改良が重ねられ，今日ではDSRS with SPGDとして術式の確立をみた．この手術を施行した60例の5年および8年累積生存率はともに78％と良好で肝癌死，他病死が死因の大多数を占めた．再出血は4例にみられたが，硬化療法などで対処可能であった．術後のQOLをみると社会復帰率は83.3％であり，P.S，0～1に属する例が97％であった．

このような良好な予後の得られた要因としては術式の改良によって再出血率が低下し，門脈肝血流量が長期的に維持されていることがあげられるとともに硬化療法を適時組み合わせた臨機応変の治療法の選択によるものと思われた．

肝予備機能比較的良好例で活動的社会生活を望む症例にはシャント手術が強く勧められるし，各種治療法の選択にあたっては第3者的コントローラーの必要性が痛感される．

Key words: selective shunt operation, esophagogastric varices, disal spenorenal shunt with sprenopancreatic and gastric disconnection

はじめに

門脈圧亢進症に対する治療法はこの10年間を振り返るだけでも大きな変遷をとげている．とくにわが国では消化器外科に通ずる外科医の多くが直達手術を第1選択とし，一方では内視鏡に精通する内科医，外科医が硬化療法を治療法の根本におきつつある．このようななかでシャント手術は門脈―下大静脈吻合術が早くから放棄され，もっぱら選択的シャント手術が行われてきた．選択的シャント手術は止血効果に優れた治療法であり，現在でも米国における主治療法であることに変わりはないが，わが国においては血管手術手技にやや不慣れな消化器外科医が多いためかその普及率は高くない．一方，選択的シャント手術に要求される門脈肝血流量の長期保持という点でなお問題点を有していることが判明しつつあり，それに対する改良術式も提唱されている．本稿ではこれらの点につきその歴史的背景を振り返りつつ手術成績を述べる．

I．選択的シャント手術の歴史と問題点

選択的シャント手術をめざしていくつかの試みと工夫がなされてきた．1975年Stoneら[1]は，左腎静脈を中枢側で離断し脾静脈へ吻合した．後腹膜からのアプローチで安全な手術といえるが，腎静脈―脾静脈のend to side吻合であり選択的シャント手術とはいえない．膵内に埋もれる脾静脈の剝離が困難と考えての工夫であるが，吻合部中枢側脾静脈の閉鎖が必要である．これに対しWarrenら[2]は1967年選択的シャント手術として遠位脾腎静脈吻合術を発表した．それまで手技的に困難とされた脾静脈の剝離を断行し，脾静脈中枢を閉鎖したうえで遠位部脾静脈を左腎静脈へend to sideに吻合するものである．これによって食道・胃の選択的減圧がなされ永久的止血効果と門脈圧を下げない，すなわち門脈肝血流量が長期的に確保される画期的手術として注目を集めた．この手術では左腎静脈を結紮するにとどめ，胃周囲および胃壁を介する術後の門脈血行については大きな関心は示されていない．1978年，1982年と相次いでその治療成績が発表されたが，それらのいずれもが従来の門脈―下大静脈吻合術との比較であった[3)4)]．わが国においても井口[5)6)]は選択的シャント手術を目指して調節的脾腎静脈吻合術を工夫し，さらに1969年には左胃静脈―下大静脈吻合術によって合理的なシャント手術を完成させた．この方法はWarrenが脾臓を介して短胃静脈系ルートからのシャントを考えたのに対し，著明に拡張した左胃静脈を介するシャントのほうがより選択性が得られるだろ

＊第23回・食道静脈瘤の治療

＜1993年11月1日受理＞別刷請求先：加藤　紘之
〒060　札幌市北区北15条西7丁目　北海道大学医学部第2外科

うとの発想から生み出された．しかし本来の口径が細く，また静脈硬化を起こし，蛇行した左胃静脈を下大静脈に吻合する技術は容易ではない．加えて大伏在静脈を間置せざるをえず，ときには尾状葉の部分切除を要し，また血管吻合器，顕微鏡下手術を要する手術は広く普及するに至らなかった．

その後，欧米ではWarren手術の追跡結果が相次いで報告された．1976年Vangら[7]はWarren手術の早期死亡例が多いこと，また腹水コントロールが困難な例が多いことから左胃静脈を食道・胃接合部で結紮するにとどめるか，それを温存して食道周囲の血管結紮にとどめた．これによって胃小彎を介する減圧がなされ，上記の合併症が防げるであろうと考えたわけである．しかし彼らの術後血管造影所見からみると1か月後にはすでに門脈口径は縮小し，門脈肝血流の著明な減少をきたしている．1975年Nabsethら[8]は脾腎静脈吻合術前後の血行動態を調べた結果，目標とした門脈肝血流量の長期的維持は得られておらず，シャントの選択性は多くの例で喪失していることを明らかにした．さらにWarrenらのグループでも1978年Zeppaら[9]，1983年Hendersonら[10]がアルコール性肝硬変患者では従来の門脈―下大静脈吻合術と比較して格別良好な術後成績が得られなかったことを報告した．Hendersonらはその原因をアルコール性肝硬変例では肝障害度が強く，門脈血流量が減少するためであるとしている．1984年Warrenら[11]はそれまでに行った選択的シャント手術とその変法，たとえば下腸間膜静脈―腎静脈吻合術，胃大網静脈―腎静脈吻合術などを加えて経験例の多くが，理念としたシャントの長期選択性を失っていることを知ったと述べ，その主たる原因は膵を介する側副血行路の形成，すなわちpancreatic siphonによるものであると指摘している．著者ら[12]も1969年以来遠位脾腎静脈吻合術を行ってきたが，1982年以後，Warrenと同様にシャントの選択性喪失に対処するため種々の工夫を加えてきた．1985年には膵体尾部を完全に遊離脱転し，さらに胃大小彎側の血管郭清に加え，青木に準じた胃漿膜筋層の切離再縫合を行い，選択的遠位脾腎静脈吻合術を完成させ発表した[13)14]．同様に井口は1984年，従来のWarren手術の欠点すなわちmalcirculationを除くために脾を脱転し，脾門部脾静脈と左腎静脈の間に大伏在静脈を間置してシャントを形成し，さらに脾静脈の門脈流入部を結紮するflush ligationを行う方法を発表した[15]．この発想はWarrenと同様であるが，脾静脈結紮の意義については疑問がもたれる．1986年にはWarrenによる改良術式すなわち膵と脾静脈の分離を伴う選択的シャント術式（distal spenorenal shunt with splenopancreatic disconnection：DSRS＋SPD）が発表された．左胃静脈は門脈流入部で切離されている．この手術から1年以上経過した11例に血管造影を行った結果も同じ論文[11]に掲載されているが，それによると11例中9例では門脈肝血流は維持されている．しかし11例中2例では肝内門脈枝は造影されず，依然として選択性の喪失する例があった．しかしこれまで良好な結果の得られなかったアルコール性肝硬変患者にもこの方法を行うことで，非アルコール性肝硬変患者と同様の門脈肝血流量および肝代謝が期待できるとしている．

II　手術術式の改良

著者らはWarrenの報告を得て1969年以来一貫してDSRSを主術式として門脈圧亢進症に取り組んできたが，57例のstandard DSRSを経験した時点でシャントの選択性の長期的維持に疑問をもった．選択性喪失の原因を剖検例，血管造影によって検討した結果，膵静脈枝を介する著明な遠肝側副路の形成に気づき種々の工夫を加えた（**Fig. 1**）．その後，1983年にはWarrenと同様に膵体尾部を脾静脈より完全分離する方法を確立した[13)14]．以後，手術の結果を評価する方法として，少なくとも1年以上経過してから血管造影を行うこととした．初期の症例を検討した結果では胃小彎に側副血行路が形成されている例が多く，うち1例に再吐血をみた．内視鏡的硬化療法によってその後の

Fig. 1　Portal phase of superior mesenteric arteriography of standard DSRS. Loss of the selectivity of shunt is shown.

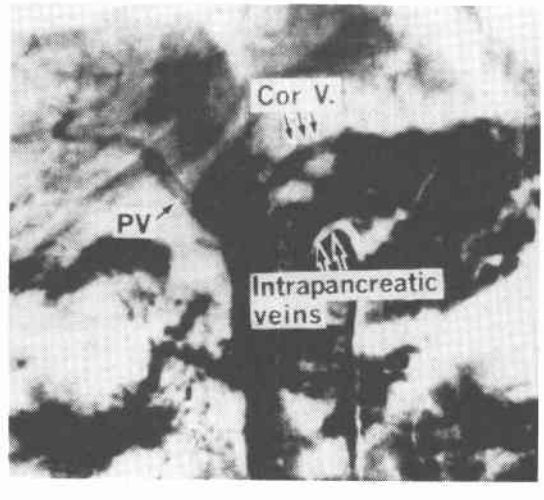

Fig. 2 Schema of DSRS with SPGD

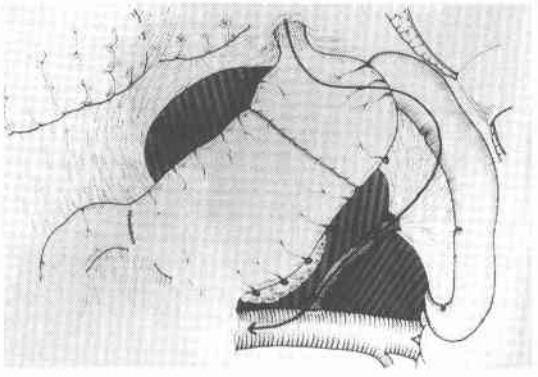

経過は順調であるが，これらの初期症例では胃小彎側の血管郭清が左胃動静脈を結紮するにとどまっていたのである．胃壁静脈圧はシャント形成によって低圧領域化されており，胃小彎および胃壁を介する側副血行路の形成は容易に予想されるところであった．このことに気づいた1984年以後は胃小彎側の徹底した血管郭清に加え，胃上部漿膜筋層切離，再縫合を行う術式へと改良を加えた[13)14)]．これはWarrenによるDSRS with SPDにさらにgastric disconnectionを加えてシャントの選択性を長期的に維持せんとするものであり，distal splenorenal shunt with splenopancreatic and gastric disconnection（DSRS with SPGD）と呼称している[16)]（**Fig. 2**）．前項で紹介したHenderson, Warrenの報告[17)]をみると胃壁および後腹膜を介するシャントの選択性喪失が当面の大きな課題であると述べており，著者らがすでに8年前に指摘し施行してきた手法が理論的にも，また実際の臨床結果からも評価しえるものであることが明らかになった．

III 改良術式の成績

著者の経験した122例を振り返ってみると，1982年以前の症例62例ではその5年生存率は46%，10年では25%に低下した．この期間には硬化療法は普及しておらず肝予備機能不良例が含まれていたことも予後不良の要因ではあるが，肝不全死が死因の半数以上を占めていた．またシャント手術の理念から発生率は少ないことが予想された肝性脳症が62例中9例（14.5%）に認められた．その後の術式の改良と時を同じくして硬化療法が普及しはじめた結果，手術症例の大多数がChild A, Bに属し緊急手術例が減少したことも加わって著明な予後の改善が得られた．1982年以前のstandard DSRSとその後の改良術式DSRS with SPGDの

Fig. 3 Cummulative survival curve after standard DSRS and DSRS with SPGD.（Kaplan-Meier method）

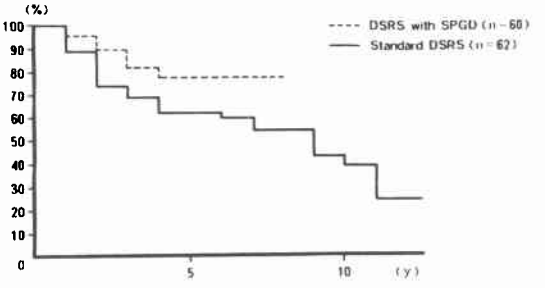

Table 1 Results after shunt operation

Operative mortality	1/60(1.7%)
Rebleeding	4/60(6.7%)
Hepatic encephalopathy	1/60(1.7%)

Table 2 QOL after shunt operation

Social rehabilitation rate	50/60(83.3%)
Performance status	
0	34/60(57.0%)
1	24/60(40.0%)
2	2/60(3.0%)
3	0/60(0%)
4	0/60(0%)

累積生存曲線を比較して**Fig. 3**に示した．後者では5年および8年累積生存率78%でその死因は肝癌死3例，泥酔死1例，胃幽門側出血を契機とする肝不全死1例である．なお手術死は1例（1.7%），再出血は4例（6.7%）であり，術後の肝性脳症は多量飲酒を続けた1例（泥酔死）のみであった（**Table 1**）．また術後のQOLをみると社会復帰率は60例中50例（83.3%）と良好でP.S. 0ないし1が全体の97%を占めた（**Table 2**）．これには改良術式DSRS with SPGDが門脈血行動態の基盤に立ち，合理的な術後病態を長期間維持していることによるところが大きいが，硬化療法の普及に伴い比較的肝機能良好な症例が選択されていること，また緊急手術が回避されていることも大きな要因となっている．さらに成績を向上させている要因に肝癌対策があげられる．出血の懸念なく肝癌治療を積極的に行いえる点でもシャント手術の有用性が認識される[18)~22)]．

文　献

1) Stoney RJ, Mehijan JT, Olcott IVC: Retroper-

itioneal approach for portasystemic decompression. Arch Surg 110：1347—1350, 1975
2) Warren WD, Zeppa R, Fomon JJ: Selective trans-splenic decompression of gastroesophageal varices by distal splenorenal shunt. Ann Surg 166：437—455, 1967
3) Rikkers LF, Rudman D, Galambos JT: A randomized, controlled trial of the distal splenorenal shunt. Ann Surg 188：271—282, 1978
4) Warren WD, Millikan WJ, Henderson JM: Ten years of portal hypertensive surgery at Emory: Results and new perspectives. Ann Surg 195：530—542, 1982
5) Inokuchi K, Kobayashi M, Ogawa Y: Controlled splenorenal shunt for esophageal varices with the long t$rm clinical observation. Jpn J Surg 1：99—106, 1971
6) Inokuchi K, Kobayashi M, Kusaba A et al: New selective decompression of esophageal varices by a left gastric venous caval shunt. Arch Surg 100：157—163, 1970
7) Vang J, Simert JA, Hansson A: Results of a modified distal splenorenal shunt for portal hypertension. Ann Surf 185：224—228, 1977
8) Nabseth WC, Widrich WD, O'Hara ET et al: Flow pressure characteristics of portal system before and after splenorenal shunt. Surgery 78：739—745, 1975
9) Zeppa R, Hensley GT, Levi JU et al: Factors influencing survival ajter distal splenorenal shunt. Ann Surg 187：510—542, 1978
10) Henderson JM, Millikan WJ Jr, Wright-Bacon L: Hemodynamic differences between alcoholic and nonalcholic cirrhotics following distal splenorenal shunt: Effect on survival? Ann Surg 198：325—334, 1983
11) Warren WD, Millikan WJ Jr, Henderson JM: Selective variceal decompression after splenectomy or splenic vein thrombosis with a note on splenopancreatic disconnection. Ann Surg 199：694—702, 1984
12) 加藤紘之, 早坂真一, 秋山三郎ほか：食道静脈瘤に対する選択的シャント手術と遠隔成績；遠位脾腎静脈吻合術の遠隔成績と術式の改良. 肝・胆・膵 5：99—106, 1982
13) 加藤紘之, 阿部一九夫, 下沢英二ほか：門脈圧亢進症に対する超選択的遠位脾腎静脈吻合術—北大第二外科法—. 消外 8：246—256, 1985
14) 田辺達三, 加藤紘之：門脈圧亢進症に対する超選択的遠位脾腎静脈吻合術. 外科治療 56：570—578, 1987
15) Inokuchi K, Beppu K, Koyanagi N: Exclusion of nonisolated isolated splenic vein in distal splenorenal shunt for prevention of portal malcirculation. Ann Surg 200：711—717, 1984
16) Katoh H, Tanabe T: Long-term results of superselective distal splenorenal shunt. Edited by Idezuki Y. Treatment of esophageal varices. Excerpta Medica, International congress series 794. Elsevier Science Publishers B.V, Amsterdam, 1988, p299—302
17) Henderson J, Warren WD, Millikan WJ: Distal splenorenal shunt with splenopancreatic disconnection: A4 years assessment. Ann Surg 210：332—339, 1989
18) Katoh H, Simozawa E, Kojima T et al: Modified splenorenal shunt with splenopancreatic disconnection. Surgery 106：920—924, 1989
19) 加藤紘之：食道静脈瘤に対するシャント手術. 北島正樹, 中村紀夫 編. 標準外科管理学. 蟹書房, 東京, 1990, p79—86
20) 加藤紘之, 田辺達三：選択的シャント手術の問題点. 出月康夫 編. 消化器病セミナー38, 食道静脈瘤：治療法の進歩. へるす出版, 東京, 1990, p82—93
21) 加藤紘之, 金谷聡一郎, 中島公博ほか：再発静脈瘤の病態と治療. 臨外 46：711—720, 1992
22) 加藤紘之, 金谷聡一郎, 奥芝俊一ほか：食道静脈瘤に対する治療法の選択. 手術 45：1883—1889, 1991

Selective Shunt Operation for Esophagogastric Varices

Hiroyuki Katoh
Second Department of Surgery, Hokkaido University School of Medicine

Distal splenorenal shunt with splenopancreatic and gastric disconnection for esophagogastric varices has been carried out in 60 patients since 1984. The 8-year survival rate of this procedure compares favorably with the standard method (78% [n=60[: 37% [n=57]). It is believed that this improved survival is the result of long-term maintenance of portal perfusion. Combination therapy with another method (EIS, EVL) is the best choice of treatment for esophagogastric varices.

Reprint requests: Hiroyuki Katoh Second Department of Surgery, Hokkaido University School of Medicine
Kita-15, Nishi-7, Kita-ku, Sapporo, 060 JAPAN