日消外会誌　27（1）：163～166，1994年

卒後教育セミナー4

経皮的門脈管肝内門脈静脈短絡術の初期経験

和歌山県立医科大学放射線医学教室
山　田　　龍　作

門脈圧亢進症に対する新しい治療法として，“経皮的肝内門脈静脈短絡術”（transjugular intrahepatic portosystemic shunt：TIPS）が出現した．著者らは1992年2月より，23例の門脈圧亢進症患者にTIPSを試み20例に成功したので，これらの初期経験を基にして，本法の臨床的有効性や問題点について述べる．23例はすべて肝硬変Child A 5例，B 4例，C 14例の23例で，この内20例がTIPSに成功した．初期成功率は86％である．TIPS後，全例に門脈圧の減少，内視鏡所見の改善をみた．また，10例に術前から腹水の貯溜を認めたが，TIPS後8例に腹水の消失と減少をみた．一方，合併症として，軽症（grade I）の肝性脳症を20例中5例に（この内，3例は術前より脳症があった）認めたが，いずれも一過性で内科的治療により改善した．また，TIPS不成功3例（中止例）の中，1例にARDSを1例に軽微な肺炎，1例に肝不全死を認めた．これらの症例はいずれも極めて高度の肝硬変患者であった．TIPSは門脈圧亢進症に対する有効な治療法となると考えられた．

Key words：Transjugrar intrahepatic portosystemic shunt，portal hypertension，esophageal varices

はじめに

門脈圧亢進症に対する新しい治療法，経皮的肝内門脈静脈短絡術（transjugular intrahepatic portosystemic shunt：TIPS）について述べる．TIPSの考えは，すでに1969年Josef Rösch ら[1]が，その可能性を動物実験で示し提唱したものであるが，当初は肝実質に作製した瘻孔を長期開存維持することが出来なかった．1970年代後半から1980年代前半にかけて，経皮的血管形成術に用いる，いわゆる，angioplastic balloonカテーテルの開発，導入により，肝実質に作製した瘻孔を，このballoonカテーテルで繰り返し拡張することによって長期開存を得られるようになった．さらに，1980年代半ばにはPalmazらによるexpandable metallic stentの応用により，瘻孔を長期開存維持することが出来るようになり，臨床応用が可能となった．

本法の特徴・利点として次のようなものがあげられる．

1．経皮的に行いえるため，侵襲が少ない．

2．瘻孔が肝内に設けられるため，門脈血流は肝臓に向かって流れ，生理的に近い状態である．

3．内視鏡的硬化術では治療困難であった胃静脈瘤の治療が可能である．

4．門脈系へエタノールなどの薬剤注入が不要のため，肝機能への影響が少ない．

5．手技がすべて経皮的に血管内を通じて行われるので，失血の危険性が少なく，腹水貯留例や出血傾向のある患者に対しても，比較的安全に施行出来る．

適　応

我々の考えているTIPSの適応を以下に示す．

1．硬化療法で止血出来ない，または外科的手術に耐えられない食道・胃静脈瘤出血

2．内視鏡で食道・胃静脈瘤破裂の危険性のあるred color sign（特にcherry red spot）陽性例

3．食道・胃静脈瘤の慢性的出血または難治性腹水患者

4．Budd-chiari syndromeにおける門脈減圧

この他，Ringは肝移植待機の患者における食道・胃静脈瘤出血にも適応があると報告している．

対象と方法

対象は食道あるいは胃静脈瘤合併肝硬変患者23名で，男性15名，女性8名であった．平均年齢は58歳で，肝硬変の程度はchild's A 4例，B 5例，C 14例であった．これらの症例はいずれも門脈圧亢進症を伴い，内視鏡でRed-color sign（＋），あるいは内視鏡的硬化療

＊第23回・食道静脈瘤の治療

＜1993年11月1日受理＞別刷請求先：山田　龍作
〒640　和歌山市七番丁27　和歌山県立医科大学放射線医学

Fig. 1　Procedures of TIPS
I : Puncture is made from rt. hepatic vein to main portal branch through liver parenchyma.
II : A stiff guide wire is inserted into portal vein via the needle canal.
III : The canal in the liver parenchyma is dilated by angioplastic balloon catheter to make a shunt tract.
IV : A self expandable metallic stent is placed in the tract.

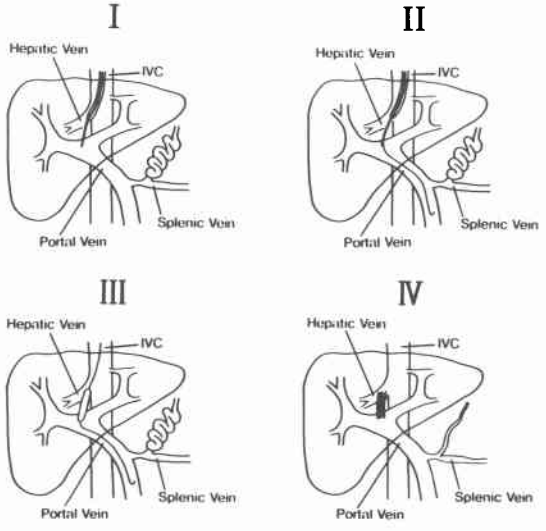

法後再発を繰り返しているか，切迫出血の状態にある例であった．また，この内3例では肝性脳症の既往があり，10例には腹水の貯留が認められた．また，これらの症例はいずれも術前十分な informed consent を得た上で実施された．

器具は Rösch-Uchida の Transjugular liver access set を使用し，方法は Seldinger 法により12F の outer sheath を，右頸静脈から上大静脈，右心房，下大静脈を経て右肝静脈内に挿入し，この sheath を通じ，金属製のカニューラ針を挿入して，右肝静脈から肝実質に刺入，右門脈枝に到達させ，次いで肝実質の穿刺孔をバルーンカテーテルで拡張し，肝静脈と門脈をつなぐ瘻孔を形成する．さらに，この瘻孔内には Rösch modified Z-stent を留置し，shunt を完成する．同時に，shunt を通じて catheter を胃冠状静脈に挿入し，金属コイルを用いてこれに連なる静脈瘤の塞栓も行う（**Fig. 1**）．

結　果

23例中20例87%において TIPS に成功した．門脈圧は TIPS 前の平均29.2±8.6mmHg(n=20)から TIPS 直後20.1±8.0mmgHg (n=20) に下り，TIPS 2週間後では14.8±5.2mmHg (n=17) に下降した（**Table 1**）．内視鏡所見は静脈瘤の消失20例中4例（20%），Red-color sign の消失8例（40%），Red-color sign の減少6例（30%）にみられ，90%の症例で所見の明らかな改善が認められた（**Table 2**）．腹水の TIPS 前貯留例は10例で，TIPS 後消失5例（50%），減少3例（30%），無変化2例（20%）であった（**Table 3**）．合併症は成功例20例中5例に一過性の Grade I の肝性脳症を来たし，不成功例3例中1例に軽微な肺炎様症例を1例に ARDS を1例で30日以内の肝不全死を認めた．

Table 1　Changes in portal pressure

	(mmHg)
Pre-TIPS	29.2±8.6(n=20)
Post-TIPS	20.1±8.0(n=20)
2 Weeks Later	14.8±5.2(n=17)

Table 2　Changes in endoscopic findings

	(n=20)
Disappearance of varices	4
Disappearances of Red-Color sign	8
Improvement in Red-Color sign	6

Table 3　Changes in ascites

	(n=10)
Disappeared	5
Decreased	3
Unchanged	2

症　例

症例は34歳の男性で，HCV 感染による Child C の肝硬変を有し，計6回の内視鏡的硬化療法を繰り返したにもかかわらず，食道静脈瘤からの出血を繰り返したものである．TIPS により，門脈圧の減少と，胃食道静脈瘤の腹水の改善，消失をみた（**Fig. 2A, 2B**）．

考　察

本法はすでに1969年に Josef Rösch ら[1]がその可能性を動物実験で示し，提唱したものであるが，最初は肝実質に作製した瘻孔を維持出来なかったため，臨床化されなかった．しかし近年になり，血管拡張用 balloon catheter の改良が進み，expandable metallic stent が開発されたことでこれらの問題点が克服され，臨床応用が可能となった[2]．本法の特徴は，経皮的に行

Fig. 2A Portogram before TIPS reveals a marked dilatation of gastr-coronary vein.

Fig. 2B Portogram after TIPS shows brisk blood flow in the shunt

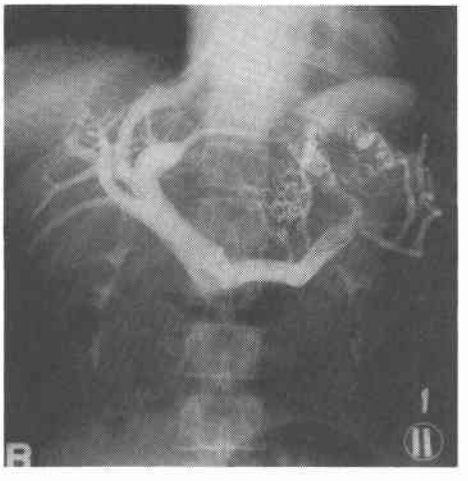

いえるため侵襲が少なく，shunt が肝内に設けられるため門脈の血流は生理的な方向に流れることである．これまで内視鏡的硬化術では治療困難であった胃静脈瘤の治療も可能である．肝内門脈への硬化剤の流入の恐れもない．手技はすべて経皮的に行われるため，出血の危険性は少なく，腹水貯留や出血傾向があっても比較的安全に施行出来る．TIPS は食道胃静脈瘤の切迫破裂例，内視鏡的硬化術の治療抵抗例に適応があると考えられる[3]．特に，従来外科的切除以外に治療法のなかった胃静脈瘤の治療にも有用である．自験例には合併症の発生は認められなかったが，予想せられるものとして，術中の血管損傷，穿刺針の肝外穿通などが考えられるが，いずれも肝内，血管内での操作であるので，重篤な合併症は起こり難いと考えられた[4]．また術後の合併症として最も懸念されるのは肝性脳症の発生であるが，少なくとも本報告の2例では血中アンモニア値の一過性上昇を認めた以外はいずれも正常範囲内であった．本法では Eck 瘻などの外科的 portosystemic shunt 術に比べると，shunt が肝内に設けられるため，門脈血流はより生理的に近い方向に流れ，肝性脳症発生の可能性はより低いものと考えられる[5]．

文　献

1) Rösch J, Hanafee WN, Snow H: Transjugular portal wenography and rediologic portocaval systemic shunt: An experimental study. Radiology 92: 1112—1114, 1969
2) Richter GM, Noeldge G, Palmaz JC et al: Transjugular imtrahepatic portocaval stent shunt: Preliminary clinical results. Radiology 174: 1027—1030, 1990
3) Zemel G, Katzen BT, Becker GJ et al: Percutaneous transjugular portosystemic shunt. JAMA 266: 390—393, 1991
4) 山田龍作，佐藤守男，岸　和史ほか：経皮的肝内門脈静脈短絡術（TIPS）の経験．日医放線会誌　52：1328—1330, 1992
5) 山田龍作，佐藤守男，岸　和史ほか：経頸静脈肝内門脈静脈短絡術（TIPS）の経験．肝臓　33：957—960, 1992

Transjugular Intrahepatic Portosystemic Shunt

Ryusaku Yamada
Department of Radiology, Wakayama Medical College

The transjugular intrahepatic portosystemic shunt (TIPS) is a new interventional treatment for portal hypertension in which a portosystemic shunt is made by means of a percutaneous catheterization technique. We have tried the procedure in 23 patients with portal hypertension and esophago-gastric varices due to severe liver cirrhosis, and had success in 20 of them. The portal pressure decreased from 29.2 ± 8.6 mmHg (n=20) to 20.1 ± 8.0

mmHg (n=20) immediately after TIPS and to 14.8 ± 5.2 mmHg (n=17) 2 weeks later. Endoscopic findings of esophageal varices were also much improved, and ascites decreased markedly in volume after TIPS. We encountered mild and transient encephalopathy in 5 patients. however, all of whom were well controlled by medical treatment. Therefore, it is considered that the procedure can be an effective means of treatment for portal hypertension and gastroesophageal varices.

Reprint requests: Ryusaku Yamada Department of Radiology, Wakayama Medical College
27 Shichibancho, Wakayama, 640 JAPAN