日消外会誌　27（3）：768～774，1994年

胆汁性腹膜炎による切除肝再生障害に関する実験的検討
―脂質過酸化の関与―

東北大学第1外科
福原　賢治　　大内　清昭　　松野　正紀

肝切除後の胆汁性腹膜炎による肝再生障害について，ラットを用い実験的に検討した．70%肝切除術に総胆管切開による胆汁性腹膜炎を付加すると，残存肝のDNA合成の発現は有意に遅延し低下したが，活性酸素スカベンジャーの反復投与は，胆汁性腹膜炎による肝再生障害を有意に改善した．残存肝の脂質過酸化は肝切除のみでは亢進せず，胆汁性腹膜炎で術後早期より有意の亢進がみられたが，スカベンジャーの投与により約1/2に抑制された．残存肝エネルギーチャージの低下は胆汁性腹膜炎でより大きく，回復も遅れる傾向にあった．胆汁性腹膜炎では血中エンドトキシンの上昇がみられ，これが活性酸素の生成を促し残存肝における脂質過酸化反応亢進の一部を担っているが，胆汁成分の直接的なミトコンドリア膜障害によるエネルギー代謝障害が肝再生障害を引き起こすものと考えられた．

Key words: bile peritonitis, hepatic regeneration, hepatectomy, lipid peroxidation, scavenger

はじめに

現在，原発性肝癌，転移性肝癌や肝門部胆管癌の治療に肝切除が積極的に行われ治療成績の向上がみられている．しかし一方では感染や出血を契機に術後肝不全に陥る症例もみられる．術後の腹腔内感染症の原因としては肝切離面や胆管空腸吻合部の縫合不全から漏出した胆汁の腹腔内貯留が最も多いとされており，感染を契機にエンドトキシン（以下，Etと略記）血症となり術後黄疸が遷延して肝不全に至る[1)2)]．しかし70%肝切除ラットにおいて切除残存肝のDNA合成は術後2～3日でピークを迎え[3)4)]，mitosisは7日でほぼ消失する[5)]ことを考えると，DNA合成に代表される早期の肝再生に対しては2次的な感染を伴わない胆汁の腹腔内貯留による局所的なchemical peritonitisが何らかの悪影響を及ぼしている可能性が十分に考えられる．

胆汁性腹膜炎が肝切除後の肝再生にどのような障害をもたらしているのかを検討した報告はみられないが，肝切除後には残存肝の脂質過酸化反応が亢進する傾向にあり[6)]，この傾向が強いものほど高度の肝機能障害を引き起こしてくるとの報告もある[7)]．そこでラットに70%肝切除を行い，総胆管切開による胆汁性腹膜炎モデルを作製し，術後早期の肝再生に及ぼす胆汁性腹膜炎の影響とその病態を解明する一助として，残存肝の脂質過酸化に注目し検討した．

対象および方法

（1）実験動物

体重250～300gのSprague-Dawley系雄性ラット（船橋農場）を術当日早朝より絶食にして用いた．

（2）手術方法

エーテル麻酔下にHiggins-Anderson法[8)]にて70%肝切除を行い対照群（Hx群）とした．一方，胆汁性腹膜炎モデル（Hx＋P群）は70%肝切除後，遊離した総胆管を遠位側で結紮し肝側に切開を加え作製した．活性酸素スカベンジャー投与群（S群）はHx＋P群に対し，カタラーゼ（Sigma社）50,000単位/kgおよびrecombinant human superoxide dismutase（以下，SODと略記，旭化成より提供）90,000単位/kgを，術直前と，術後48時間までは12時間ごとに，48時間以降は24時間ごとに皮下投与した．術後は水および固形飼料を自由摂取させた．

（3）測定項目および測定方法

実験1：Hx群，Hx＋P群を用い，肝再生に及ぼす胆汁性腹膜炎の影響を検討した．エーテル麻酔下に術後12，24，36，48時間に以下の検体を求め測定した．

＜1993年11月1日受理＞別刷請求先：福原　賢治
〒980　仙台市青葉区星陵町1－1　東北大学医学部第1外科

a）腹水培養：chemical peritonitis であることを確認するため，無菌的に5ml の生理食塩水を右下腹部より注入，腹腔内を十分洗浄した後に1ml を吸引し嫌気ポーターにて5日間培養した．

b）肝機能および肝組織所見：血清総ビリルビン値（以下，T. Bil と略記）は Evelyn-Mallory 法，GPT 値は UV 法にて測定した．また再生肝はホルマリン固定後にヘマトキシリン・エオジン（以下，HE と略記）染色し検索した．

c）labelling index（以下，LI と略記）：肝再生の指標として Cell proliferation kit（Amersham 社製）にて DNA 合成能を求めた．陰茎静脈より屠殺1時間前に labelling reagent（5-bromo-2'-deoxyuridine and 5-fluoro-2'-deoxyuridine，以下，BrdU と略記）を1ml/100g 体重（BrdU 30mg/kg 体重）投与し，再生肝を摘出してホルマリン固定後にパラフィン切片を作製した．脱パラフィン後，0.3%H_2O_2含メタノールにて内因性ペルオキシダーゼを阻止し，1次抗体として抗 BrdU 抗体（DNA denaturation のためヌクレアーゼを含む5-bromo-2'-deoxyuridine に対するモノクローナル抗体）を用いて60分間反応させた．2次抗体には Peroxidase anti-mouse Ig を用い30分間反応させた．DAB（diaminobenzidine）と Substrate/intensifier を 0.01M PBS にて溶解し，この溶液内で発色状態を確認し，HE 後染色にて肝細胞1,000個中における BrdU 標識 S 期細胞数の割合にて LI とした．

d）肝過酸化脂質（lipoperoxide；以下 LPO と略記）：真杉ら[9]による thiobarbituric acid（TBA）法に従い，摘出後凍結保存した再生肝約0.3g をリン酸緩衝液にてホモジナイズし，7%SDS（sodium dodecyl-sulphate），0.1M HCl，10%リンタングステン酸，0.5% TBA を順次加え，95℃で45分間煮沸し発色させた．n-butylalcohol を加えよく撹拌した後遠心し，butylalcohol 層に抽出された TBA 色素の532nm における吸光度より算出した．

e）肝総グルタチオン濃度（以下，GSH と略記），肝グルタチオンペルオキシダーゼ（以下，GSH-Px と略記）：摘出後凍結保存した再生肝を用い，GSH は GSH reductase 存在下に NADPH 酵素還元法[10]により生成する TNB（5-thio-2-nitro-benzoate）の412nm における吸光度を測定し算出した．GSH-Px も酵素法[11]にて，NADPH の340nm における吸光度の変化から求めた．

f）肝エネルギーチャージ（以下，EC と略記）：HPLC（high performance liquid chromatography, LKB，ファルマシア株式会社）を用い，カラムには Hibar LiChrosorb NH_2（5μm，関東化学）を，緩衝液にはアセテートを使用した．凍結保存肝を過塩素酸処理後，炭酸カリウムにて中和した検体を注入して得られたピーク積分値と，ATP, ADP, AMP 標準液のピーク積分値との比例計算にてアデニンヌクレオチド量を算出した．EC は下記の Atkinson の式[12]にて計算した．

EC＝（ATP＋1/2ADP）/（ATP＋ADP＋AMP）

g）末梢血中 Et 濃度：定量は発色合成基質によるリムルス法（toxicolor test，生化学工業社）にて行った．無菌的に心穿刺にて採血し，遠心して得た多血小板血漿に過塩素酸を加え，水酸化ナトリウムで中和し処理検体とした．これに合成基質およびライセートを加え反応させ，亜硝酸ナトリウムにて反応を停止させた後，ジアゾ化反応を行い，直ちに545nm で吸光度を測定した．基準 Et には E. coli 0111：B4から Westphal 法により抽出した Lipopolysaccharide（以下，LPS と略記，Difco 社）を用い，検量線から検体の Et 濃度を算出した．またガラス器具は Et フリーにするため250℃で1昼夜乾熱滅菌した．

h）肝組織血流量（hepatic blood flow；以下，HBF と略記）：レーザードップラー血流計（ADVANCE LASER FLOWMETER, ALF2100）にて測定した．3mW 632.8nm の He-Ne レーザーを残存肝の右外側葉に当て，反射光を光検出器で電気信号に変換し，5分間安定した値をもって HBF（ml/min/100g liver）とした．

実験2．胆汁性腹膜炎の肝再生障害に対する活性酸素スカベンジャー投与の意義を検討するため，Hx＋P 群，S 群に対し，術後24，48時間に LI および LPO を測定し，Hx 群を加えた3群間で生存率を比較した．

なお，腹水培養，採血，LI，HBF に用いたラットは検体採取時に犠牲死させ，採肝は freeze tong で EC 用検体をまず採取し，残りを LPO, GSH, GSH-Px の測定に用いた．

（4）統計学的処理

得られたデータは mean±SD で示し，肝切除前値および Hx, Hx-P 群，S 群間の比較は Student's t-test にて，生存率の比較は χ^2検定にて行い，$p<0.05$を有意差ありとした．

結　果

実験1．a）腹水培養：Hx 群，Hx＋P 群とも術後48

時間まで細菌培養の結果は陰性であった．Hx＋P群では術後12時間より多量の胆汁および腹水の貯留があり，経時的に増加する傾向がみられた．切開した総胆管周囲には十二指腸および大網の癒着を認めたが，早期から肝門部の癒着がおこり胆汁の貯留が極端に少ないものや，肝門部に膿瘍形成が認められたものは測定の対象から除外した．また術後72時間にはEnterococcus faecalisおよびEscherichia coliが検出された．一方Hx群では術後腹水の貯留はないか，あってもごく少量であり，肝切離面からの胆汁の漏出はなかった．

b）肝機能および肝組織所見：T. BilはHx群で経過中上昇せず1mg/dl以下を推移したが，Hx＋P群では術後漸増し48時間には7.2±1.8mg/dlに達した．GPTは両群間に差はなく，12時間で500IU/l前後のピークを迎え，以後漸減し，48時間にはほぼ術前値に復した．また組織学的にHx＋P群に胆汁うっ滞の所見はなかった（**Fig. 1**）．

c）LI：Hx群の術後12，24，36，48時間におけるLIは，2.5±2.9，22.4±2.8，11.0±1.5，7.5±2.9%で，12時間より上昇し，24時間でピークを迎え漸減した．一方，Hx＋P群のLIは0.5±0.5，4.4±0.7，14.4±2.1，8.8±2.4%であり，抗BrdU抗体で標識されるS期細胞の発現がおよそ12時間遅延し，しかも標識率の著明な低下が認められた（**Fig. 2**）．

d）肝LPO：Hx群では経過中上昇を認めなかったが，Hx＋P群では術直後および術後12，24，36，48時間に173±83，374±127，1,201±234，1,093±213，608±234n mol/g liverと，術後12時間以降で，術前値およびHx群に比べ有意の上昇を示した（**Fig. 3**）．

Fig. 1 Microscopic finding of the rat liver 48 hours after induction of hepatectomy and bile peritonitis. Proliferations of hepatocyte and bile duct epithelial cell were seen around the Glisson's capsule without bile stasis (HE, ×1,000).

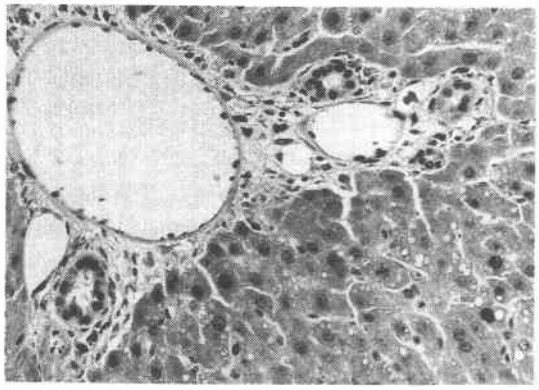

Fig. 2 Labelling index (LI) after hepatectomy with or without induction of bile peritonitis. LI of the Hx group at 24 hours after hepatectomy was significantly higher than that of the Hx+P group.

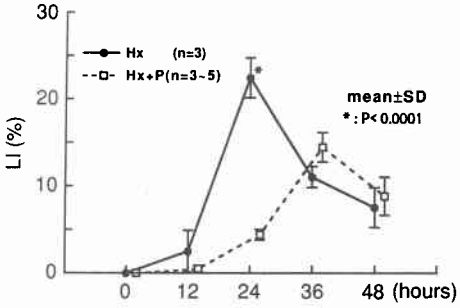

Fig. 3 Changes in hepatic lipoperoxide (LPO) after hepatectomy. LPO of the Hx+P group presented significant and continuous increases after hepatectomy compared with that of the Hx group.

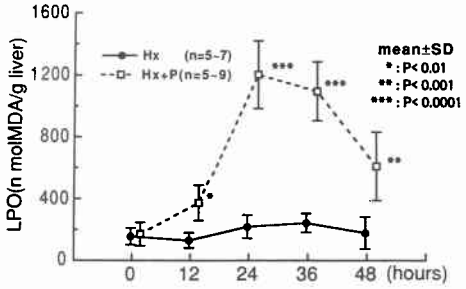

e）肝GSH，肝GSH-Px：肝GSHはHx群で低下せず，Hx＋P群で術後12時間に1.90±0.35μmol/g liverと，Hx群（2.65±0.31μmol/g liver）および前値（2.67±0.28μmol/g liver）に比べ有意に低下し（$p<0.01$），24時間においても2.14±0.41μmol/g liverと低下傾向を認めた（**Fig. 4**）．これに対し肝GSH-Pxは，Hx群，Hx＋P群とも経過中有意の低下を認めなかった（**Fig. 5**）．

f）肝EC：Hx群，Hx＋P群とも術後12時間に最低値0.819±0.016，0.780±0.032をとり，以後改善して36時間には術前値に復したが，Hx＋P群で術後12時間の低下が有意に（$p<0.05$）大きく，術前値への回復も遅れる傾向がみられた（**Fig. 6**）．

g）末梢血Et：Hx群では経過中5pg/ml前後を推移

Fig. 4 Changes in hepatic total glutathiones after hepatectomy. GSH of the Hx+P group was significantly decreased at 12 hours after hepatectomy.

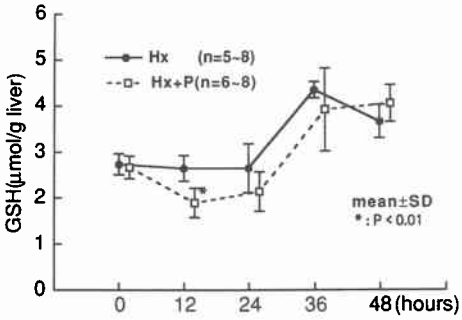

Fig. 5 Changes in hepatic gluthatione peroxidase activity after hepatectomy. No significant changes were observed throughout the experiments in two groups.

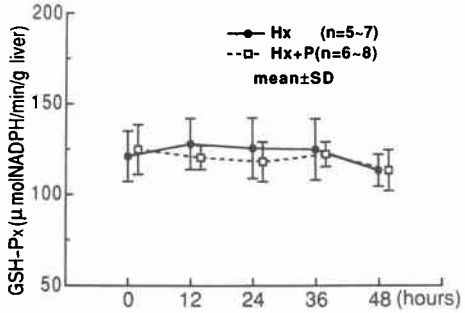

Fig. 6 Changes in hepatic energy charge (EC) after hepatectomy. Two groups showed similar changes in EC values, but EC at 12 hours after hepatectomy in the Hx+P group was significantly lower than that in the Hx group.

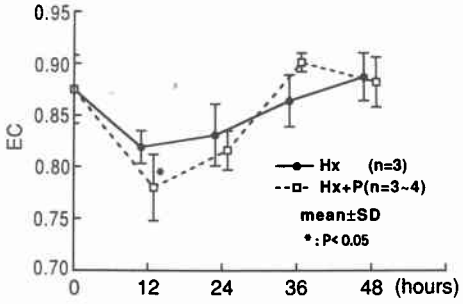

した．これに対し Hx+P 群では術後12時間に11.2±7.9pg/ml と上昇し，24，36時間でいったん低下したもの，48時間には13.6±10.4pg/ml と再び有意に($p<0.05$) 上昇した（**Table 1**）．

Table 1 Systemic endotoxin levels after hepatectomy (pg/ml). Level of endotoxin in the Hx+P group was significantly higher than that in the Hx group at 48 hours after hepatectomy.

Operation \ Time after operations (hours)	0	12	24	36	48
Hx	6.4±3.5 (n=5)	6.8±4.3 (n=7)	4.1±3.3 (n=6)	1.8±2.0 (n=5)	5.1±3.2 (n=8)
Hx+P	4.3±3.2 (n=5)	11.2±7.9 (n=6)	7.7±4.5 (n=5)	5.1±3.2 (n=7)	13.6±10.4* (n=7)

(mean±SD)
(*: p<0.05)

Fig. 7 LI at 24, 48 hours after hepatectomy. LI of the scavanger group was significantly higher than that of the Hx+P group at 48 hours after hepatectomy.

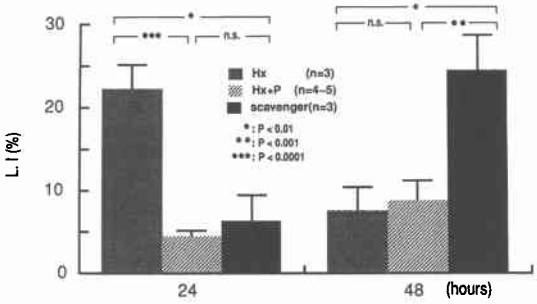

h) HBF： 経過中40ml/min/g liver 前後を推移し両群間および各時間に有意差を認めなかった．

実験 2．術後24，48時間における S 群の LI は6.4±3.0，24.5±4.1%で，Hx+P 群同様 DNA 合成の発現の遅延を認めたが，特に48時間後において Hx+P 群の肝再生障害に比較して有意の改善を認めた（**Fig. 7**）．また S 群での肝 LPO は869±351，339±125n mol/g liver と術前値および Hx 群に比較し有意の増加はみられるものの，Hx+P 群のおよそ 2 分の 1 に抑制された（**Fig. 8**）．また Hx+P 群の術後12時間にみられた肝 GSH の有意の低下は，S 群には認められなかった．Hx 群では経過中死亡例はなく，生存率は Hx+P 群で術後48時間に57.1%と有意に低下し，7 日以降の生存を認めなかった．一方，S 群では術後 5 日まで全例が生存し，術後 7 日においても57.1%が生存した．術

Fig. 8　LPO after hepatectomy. LPO of the scavenger group was significantly higher than that of the Hx group, but significantly lower than that of the Hx+P group at 24 and 48 hours after hepatectomy.

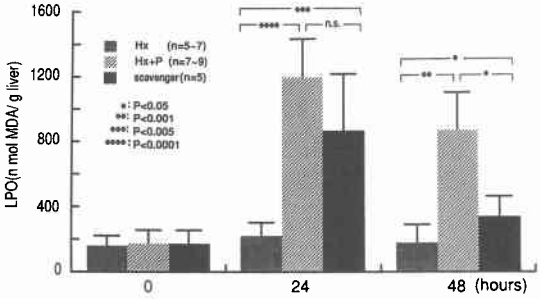

Fig. 9　Survival rates after hepatectomy. Survival rates of the Hx+P group steeply decreased after hepatectomy, but that of the scavenger group showed an improvement.

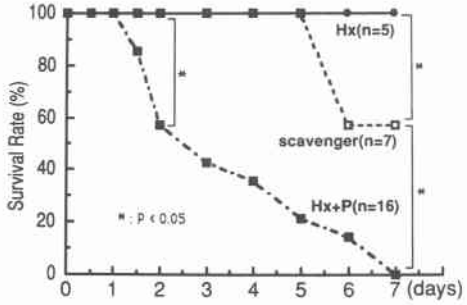

後7日の生存率は3群間に有意差を認めた(**Fig. 9**).

考　察

術前診断能の向上や術中出血量の低下に伴い広範肝切除は現在安定した術式となった．しかし，術後の腹腔内感染を契機に黄疸の遷延やEt血症から肝不全に陥る症例も時として認められる．術後の腹腔内感染は肝切離面および胆道系の縫合不全から漏出する胆汁の腹腔内貯留が原因となることが多い[1)2)]が，DNA合成に代表される早期の肝再生はおよそ1週間で終了するといわれており[3)4)]，早期の肝再生には2次的な感染症を伴う以前の胆汁の腹腔内貯留がより強い影響を及ぼしていることが考えられる．

今回作製したラットの胆汁性腹膜炎モデルは術後48時間まで腹腔内感染を認めず，72時間で初めてEnterococcus faecalisおよびEscherichia coliが検出された．また，70%肝切除のみの対照群において，LIで示される肝DNA合成は術後24時間にピークとなり48時間には著明に低下したことから，胆汁によるchemical peritonitisと術後早期の肝再生との関連を検討するうえで極めて有用なモデルであると考えられる．胆汁性腹膜炎モデルでみられた直線的な血清総ビリルビン値の上昇は，切開した総胆管から漏出した胆汁が持続的に腹膜から吸収された結果であり，組織像にて肝内胆汁うっ滞の所見はなく，経過中残存肝では胆汁が持続的に生成され，腹腔内に漏出していたものと思われた．一方，血清GPT値は肝切除群，胆汁性腹膜炎群間に有意差を認めず，肝細胞障害の程度に差はなかったものと考えられた．

胆汁の肝に対する直接作用は，遊離胆汁酸のmicrosome膜に対するdetergent作用で説明されており，小山ら[13)]はミトコンドリア(以下，Mtと略記)呼吸能に対する障害はchenodeoxycholic acid (CDCA)が最も強く，抱合によって障害は低下するがmicrosome画分，ATPなどの機能低下があると間接的にMt呼吸能低下を惹起すると述べている．胆汁性腹膜炎で腹膜より吸収され血中に増加した胆汁酸が肝のMt膜を直接障害して呼吸能を低下させ，エネルギー代謝障害を引き起こしたことは容易に推測できる．

エネルギー代謝に注目すると，肝切除後の肝再生にはDNAおよび蛋白合成の亢進を伴い，多量のATPを必要とする．肝内のATPプールは小さいので，ATPの消費に対して速やかに生成が亢進しないと細胞はenergy crisisに陥る[3)]．肝におけるエネルギー代謝の指標としてAtkinson[12)]により提唱されたECがあるが，この値は主としてアデニレートキナーゼにより正常では0.85付近に強固に保たれており，その低下はATP生成の低下または消費の亢進を意味する．今回の実験で，肝切除後の残存肝ECは術後12時間に最低となるが，以後速やかに改善し36時間には術前値に復し，肝はenergy crisisに陥ることなく全例が生存した．これに対し胆汁性腹膜炎ではECの低下がより大きく，また術前値への回復も遅れる傾向を認め，エネルギー代謝の面からも肝再生において不利な状態にあるものと考えられた．事実，このECの低下がDNA合成の低下につながり，LIの低下に反映したものと推察された．

一方，肝切除後の脂質過酸化反応について上田ら[6)]は，ラットにおいて約6時間から肝LPOの増加を認め18～24時間後に術前値の約7倍となり，その後次第に低下して5日後にほぼ術前値に復したと報告し，再

生初期の肝では脂質過酸化物が産生されやすい状態にあるとしている．またGavinoら[14]は，術前長期にわたって活性酸素スカベンジャーを投与した正常ラットでは，肝切除後の脂質過酸化反応は抑制され肝再生の促進を認めたと報告している．LPOの変動からみると，肝切除のみでは脂質過酸化反応の亢進を認めなかったが，胆汁性腹膜炎では術後12時間よりLPOは有意に上昇し，24時間以降も高値を持続した．これに対しカタラーゼとSODの術直前および術後反復投与は，胆汁性腹膜炎によるLPOの生成を約1/2に抑制し，また肝再生発現の遅延は残るものの，その再生抑制と生存率の低下を有意に改善させた．カタラーゼとSODはそれぞれH_2O_2とスーパーオキシド（O_2^-）を消去するが，カタラーゼはO_2^-に，SODはH_2O_2により不活化されるため[15]，両者の併用はスカベンジャーの活性維持のために意義のある投与法と考えられる．また吉川ら[16]によると，ラットの場合静脈投与したヒトSODの血中半減期は約6～9分で，速やかに腎から排泄されるが，皮下投与では血中SOD活性の上昇は小さいものの投与後2.5時間まで血中濃度は上昇し，半減期は4時間であったとしている．したがって脂質過酸化が持続する胆汁性腹膜炎において，スカベンジャーの皮下投与はラジカルの消去に有効な投与経路であると考えられる．カタラーゼとSODの反復皮下投与は，互いに不活化されることなく持続的に活性酸素の生成を強力に抑制したものと考えられた．これは胆汁性腹膜炎における肝GSHの有意の低下がカタラーゼとSODの投与により抑制されたことによっても証明される．還元型GSHはH_2O_2のスカベンジャーであり，親水性過酸化脂質の消去剤でもあるGSH-Pxの基質であることから両者の変動を併せて検討する必要がある[17]が，胆汁性腹膜炎におけるGSHの低下は産生された活性酸素を消去するため動員され減少したのであり，カタラーゼとSODの反復投与はGSHの消費を抑制するものと思われた．またGSH-Pxが経過中有意の低下をみなかったのは，GSH-Pxを不活化するO_2^-が内因性のSODにより速やかに消去されたためと考えられた．胆汁性腹膜炎においては，活性酸素の生成が消去系を上回って生ずる脂質過酸化反応の亢進により肝Mt膜が障害を受け，エネルギー代謝障害が惹起された可能性が強く示唆された．すなわち，肝切除後の胆汁性腹膜炎においてDNA合成の発現の遅延と低下を認めた原因の1つとして，肝における脂質過酸化反応の亢進が考えられた．

肝切除後の残存肝においては，網内系機能の量的低下によりEtの処理能が低下し，血中Etが増加することはよく知られている[4]が，肝切除のみでEt血症は招来されなかった．胆汁性腹膜炎モデルで肝切除後12時間より軽度の末梢血中Etの上昇が認められ，48時間後には有意の増加が認められたが，正常上限である10 pg/mlをわずかに越えているにすぎなかった．この血中Etの上昇は活性酸素の生成を促し，肝における脂質過酸化反応亢進の一因をなすものと考えられるが，LPOの著明な増加のすべてをこれにより説明することは困難であり，また肝組織血流量は良好に維持されていたことから虚血の関与は少ないものと考えられた．胆汁性腹膜炎における肝再生の抑制，脂質過酸化の亢進には，CDCAなどの胆汁成分の関与が大なるものと考え，今後CDCAの腹腔内投与などによる検討が必要と思われる．

文　献

1) 嶋田　紘，松葉　明，新本脩一ほか：肝切除後の臓器不全—特に肝不全の発生機序と病態—．日外会誌　90：566—572，1989
2) 野口　孝，東口高志，横井　一ほか：肝障害例における術後肝不全およびmultiple organ failureの病態と対策．日消外会誌　22：1039—1042，1989
3) Ozawa K: Hepatic function and liver resection. J Gastroenterol Hepatol 5：296—309，1990
4) 中川国利，大和田康夫，大内清昭ほか：広範肝切除における網内系賦活の意義に関する実験的研究．肝臓　29：347—352，1988
5) 吉武正男，鐘　翠平，谷川久一：再生肝細胞の形態と機能—実験的研究—．肝・胆・膵　17：783—790，1987
6) 上田興太郎：ラット再生肝における過酸化脂質の研究．日外会誌　82：262—270，1981
7) 野口　孝，吉峰修時，水本龍二：脂質過酸化（free radical）と肝障害—特に肝広範切除後の肝細胞障害の発生機序における脂質過酸化の関係について—．肝・胆・膵　19：207—215，1989
8) Higgins GM, Anderson RM: Experimental pathology of the liver. Arch Pathol 12：186—202，1931
9) 真杉文紀，中村哲也：Sodium dodecyl-sulphate可溶化による肝チオバルビタール酸値とビタミンE，薬物によるその変動．ビタミン　51：21—29，1977
10) Akerboom TPM, Sies H: Assay of glutathione, glutathione disulfide, and glutathione mixed disulfides in biological samples. Methods Enzymol 77：373—382，1981
11) Demus-Oole A, Swierczewski E: Gluthatione

peroxidase in rat liver during development. Biol Neonal 14：211—218, 1969
12) Atkinson DE：The energy charge of adenylate pool as a regulatory parameter. Interaction with feedback modifiers. Biochemisty 7：4030—4034, 1968
13) 小山研二, 高木　靖, 大内清昭ほか：胆汁酸による肝ミトコンドリア呼吸阻害について. 肝臓　19：75, 1978
14) Gavino VC, Dillard CJ, Tappel AL：Effect of dietary vitamin E and Santoquin on regenerative rat liver. Life Sci 36：1771—1777, 1985
15) 河野泰久：生体内フリーラジカル, 活性酸素の消去系：分布と作用機序. フリーラジカルの基礎と臨床. 日臨　46：20—27, 1988
16) 吉川敏一, 谷川　徹, 近藤元治：スーパーオキシドディスムターゼ（SOD）. J Jpn Soc Hosp Pharm 25：867—871, 1989
17) 大柳善彦：活性酸素生成と消去酵素の測定法, フリーラジカルの基礎と臨床. 日臨　46：32—38, 1988

An Experimental Study on Damage of Hepatic Regeneration due to Bile Peritonitis after Partial Hepatectomy —Lipid Peroxidation of Liver Remnant—

Kenji Fukuhara, Kiyoaki Ouchi and Seiki Matsuno
The First Department of Surgery, Tohoku University School of Medicine

Experimental studies were performed to clarify why bile peritonitis after partial hepatectomy inhibits hepatic regeneration. Rats underwent 70% hepatectomy (Hx group), bile peritonitis after Hx (Hx + P group), and Hx + P with administration of catalase and recombinant human SOD (S group). The labelling indexes at 24 and 48 hours after hepatectomy were 22.4% and 7.5% in the Hx group, 4.4 and 8.8% in the Hx + P group, and 6.4 and 24.5% in the S group, respectively. An initiation of DNA synthesis delayed and a peak level of it diminished in the Hx + P group, but the former improved in the S group. Lipoperoxide (LPO) of the liver remnant did not increase in the Hx group throughout 48 hours after hepatectomy. In contrast, LPO in the Hx + P group showed significant, continuous elevation from 12 hours after hepatectomy. In the S group, however, LPO was reduced to almost half that in the Hx + P group. The energy charge of the liver remnant in the Hx + P group was significantly lower than that in the Hx group, and systemic endotoxin levels were high only in the Hx + P group. In conclusion, bile peritonitis after partial hepatectomy induced delayed initiation and a diminished peak level of DNA synthesis. Although an elevated level of endotoxin may play a partial role in increased lipid peroxidation, accumulated bile components may cause acceleration of lipid peroxidation and inhibited hepatic regeneration because of mitochondrial membrane damage.

Reprint requests: Kenji Fukuhara　The First Department of Surgery, Tohoku University School of Medicine
1-1 Seiryou-machi, Aoba-ku, Sendai, 980 JAPAN