日消外会誌　27（3）：775～780，1994年

画像診断所見に基づく腹腔鏡下胆嚢摘出術適応に関する検討

市立札幌病院外科[1]，北海道大学医学部第1外科教室[2]
脇坂　好孝[1)2)]　佐野　秀一[1)]　中西　昌美[1)]　小池　能宣[1)2)]
尾崎　進[1)]　岩永　力三[1)]　内野　純一[2)]

1991年3月末より腹腔鏡下胆嚢摘出術（以下，LCと略記）を実施した症例の中で腹部超音波検査，endoscopic retrograde cholangiopancreatography（以下，ERCPと略記），腹部CT検査の3種すべてを術前に行いえた82例について手術適応波定における画像診断の有用性について検討した．特にLC中に開腹に移行した例や逆にLC可能だったと後になって思われた開腹胆嚢摘出術（以下，OCと略記）例を中心に分析した．1）以前LC困難と考えられていた重篤な急性胆嚢炎の既往を有する例は画像上胆嚢壁肥厚や胆嚢造影陰性の所見がなければLC可能である，2）超音波検査とCT検査とは胆嚢壁や内部胆汁の性状，周囲との位置関係の把握に有用で特にERCPにおける胆嚢管描出や途絶様式は適応決定上最も有用な所見であった．これらはLCの適応条件が経験の蓄積と技術の向上のために変化し流動的となっている現在において重要な結論と考えられた．

Key words: laparoscopic cholecystectomy, operative indication, ERCP, abdominal echogram, acute cholecystitis

緒　言

1987年3月にフランスのリオンにおいてPhillippe MouretがLCに初めて成功して以来[1)2)]，欧米では1988年から，またわが国では1990年から[3)4)]この手術が盛んになりわずか2～3年のうちに全世界において広く行われるようになった．一方，1882年にドイツのLangenbuch[5)]が始めたOCはこれに代わって実施の機会が激減し一部の困難症例に対してのみ選択されるように定着しつつある．このような急速な普及の背景には，1）切開創が小さくコスメチックに美しい，2）侵襲が少なく疼痛などの患者が訴える苦痛も小さい，3）回復が早く早期離床・社会復帰が容易である，4)3)に伴い医療費が従来の開腹手術に比べて安価である，などの利点の存在が挙げられている[6)~11)]．当初は，急性胆嚢炎の既往，病的肥満，開腹手術の既往などを一般にLCの禁忌条件として開始されたこの手術も各施設における経験の蓄積と技術の向上によって適応条件の内容が短期間のうちに大きく変容してしまいかなり流動的なものとなってきた．

そこで，当科においてLC実施上問題を多く残した困難症例の画像診断所見を中心に検討を加えこの手従適応決定における有効性や限界について詳しく分析・検討してみることとした．

＜1993年11月1日受理＞別刷請求先：脇坂　好孝
〒060　札幌市北区北15条西7丁目　北海道大学医学部第1外科

対　象

1991年3月末より当科ではLCを実施している．当科におけるLCの非適応条件は以下の通りである[12)13)]．

1）急性胆嚢炎の既往（腹痛，38℃以上の発熱，著明な白血球増加など）

2）開腹手術の既往（特に上腹部）

3）その他，全身麻酔に耐えられない状態，腹膜炎，妊娠，出血傾向，急性膵炎，病的肥満などの合併[12)]．

当科におけるLC開始当初は1)や2)を絶対的非適応としていたが，その後経験の蓄積と手技の向上に伴いこれらを有するものであっても本法を施行し成功した症例を幾つか経験し現在の禁忌・非適応条件は実際上かなり縮小している．したがって，現在は1)2)を中心に3)に挙げた全身的状態の合併の有無や程度によって総合的に判断する場合が多く，非適応条件の内容やその絶対的・相対的の区別はかなり不定で流動的なものになってきているのが現状である[6)~8)]．

これらの適応基準に合致しLCを実施しえた全患者の中で，術前画像診断として腹部超音波検査，ERCP，腹部CT検査の最低3つすべてを実施しえた82例を今回の研究対象とした．また，これと同時期に最初から

OCを実施した．18例も比較のために対照に加えることとした．

方　法

術前は入院時の一般検査と画像診断として腹部超音波検査，ERCP，腹部CT検査の最低3つを全例に実施した．これら3つの検査ではそれぞれ主に以下の事項に重点をおいた．

1）腹部超音波検査：胆嚢壁に肥厚の有無．特に今回は5mmを境にこれ以上に肥厚している症例とこれ以下の肥厚していない症例の2つに分けた．

2）ERCP：まず，胆嚢造影陽性か陰性かについてみた．その後，造影陰性例については，特に胆嚢管の情報を中心に検討した．総胆管からの起こり方が逆U型でラセン状の構造が残っており圧迫撮影で可動性・伸展性に富む正常に近い所見と，胆嚢管が非造影～不整な形状となり圧迫撮影でも不動で伸展性に乏しい明らかな異常所見の大きく2つに分類した．

3）腹部CT検査：上記2つで精査しえない胆嚢，胆嚢管，総胆管などと周囲他臓器との位置関係，特に腸管などの胆嚢への高度癒着を疑わせる所見の有無などについて検討した．

手術方法は臍下部に気腹針を挿入して二酸化炭素ガスで気腹し腹腔内圧上限10mmHgを自動気腹装置によって維持した．トロッカーは基本的には臍下部，正中やや右よりの剣状突起下約5cmの点，右季肋部鎖骨中線上，右外側前腋窩線上の4か所に刺入した．胆嚢管と胆嚢動脈とをそれぞれクリッピングして切離した後，電気メスにて胆嚢頸部から底部に向かって胆嚢床を剝離した．その後，局所を洗浄して止血を確認した後臍下部或いは剣状突起下のトロッカー孔より胆嚢を体外に摘出した[14)~20)]．

なお，我々は術前画像検査を十分に行っているため胆嚢管カニュレーションによる術中胆道造影[21)]は実施しなかった．

結　果

1）対象症例

対象としたLC　82例の内訳は表のようになった（**Table 1**）．およそ9割に相当する74例が胆嚢結石症でその他残りの8例を胆嚢ポリープ6例，胆嚢・総胆管結石症1例，無石胆嚢炎1例が占めていた．男女比は23：59，すなわち男性1に対して女性2.6と女性が多く，平均年齢は53.5歳であった．1例の手術に要した時間は最短で28分，最長で155分間で平均73.3分間であった．術後平均在院日数は2～17日間，平均6.5日間で多くが1週間以内に退院可能であった．また，40例（48.8%）に虫垂切除，帝王切開，結腸切除術などの腹部手術の既往が存在した．さらに，23例（28.0%）に高血圧，糖尿病，心不全，膠原病などの合併症を術前より有していた．

Table 1　Summary of clinical features in 82 cases who received laparoscopic cholecystectomy

Original gallbladder disease	Number of cases
gallstone	74
polyps of gallbladder	6
choledocholithiasis	1
silent stones	1
Total	82

Male : Female＝23 : 59 (1 : 2.6)
Age : 24～79 (mean age : 53.5)
operative time : 28～155 minutes (mean : 73.3 minutes)
duration of hospitalization ; 2～17 days (mean : 6.5 days)

また，OC 18例の内訳は胆嚢結石症15例，胆嚢ポリープ1例，総胆管結石症2例であった．

2）開腹移行例

対象としたLC 82例中5例が結果的に術中LC不可能と判断され途中より開腹手術に移行した．症例1は67歳の胆嚢結石症の男性のものである．ERCPで胆嚢陰性で胆嚢管の途絶様式は不整，エコーで胆嚢壁は5mm以上の厚さを呈していた．当初LCを行ったが途中より開腹手術に移行した（**Fig. 1**）．

3）術後LC可能と考えられたOC症例

これらLCと同時期に実施したOC例の中でretrospectiveにLC可能であったと判断されたものは5例であった．症例2はERCP上胆嚢陰性であったが胆嚢管の途絶様式は逆U字型で正常のラセン状構造が残っていた．また，エコーで胆嚢壁の厚さは正常の5mm以下であった（**Fig. 2**）．

4）急性胆嚢炎の既往とERCP所見に基づく適応の検討

対象としたLC 82例中胆嚢ポリープを除く76例とOC 18例中胆嚢ポリープと総胆管結石症を除く15例を対象として，症状と画像診断所見との関係についてretrospectiveに分析してみた．症状として急性胆嚢炎の既往を有するものと疝痛，鈍痛を有したり，無症状のものの2つに分類した．また，ERCP上胆嚢陽性例と陰性例の2つにもこれらを分類してみた（**Fig. 3**）．

Fig. 1A 67 year old male patient who had cholecystolithiais. Initially, he was considered about the indication for LC, but it was immposible to remove his gallbladder with LC and we performed cholecystectomy with the open laparotomy.

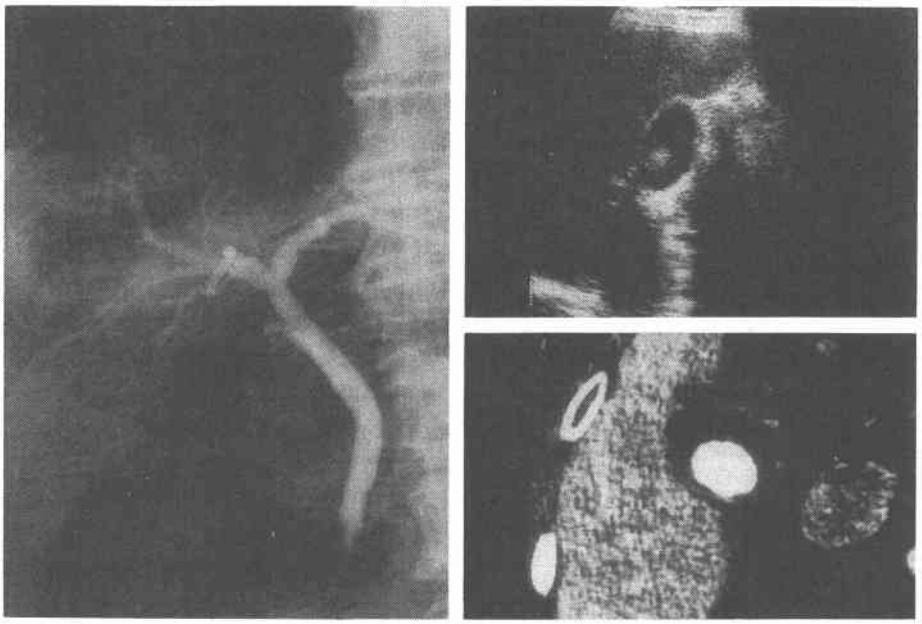

Fig. 2 A female patient who was initially considered about the indication for OC and whose gallbladder was removed with OC. But we retrospectically thought that her gallbladder could have been removed with LC easily.

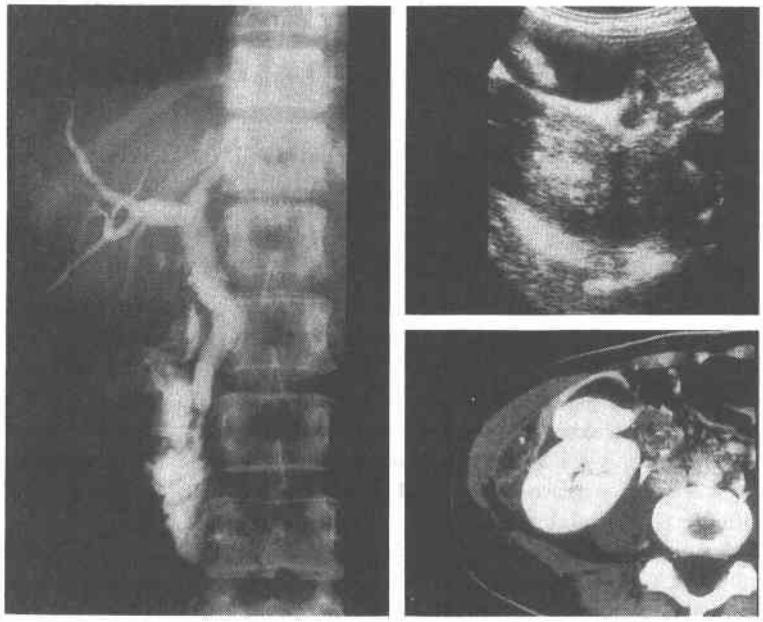

Fig. 3 Indication for laparoscopic cholecystectomy in the view of patient's symptoms and image finding of ERCP

ERCP	gallbladder positive	gallbladder negative
Acute cholecystitis	●● ○○	▲▲▲▲▲▲▲▲
colickey pain, asympton right hypochondralgia	○○○○○○○○○○○ ○○○○○○○○○○○ ○○○○○○○○○○○ ○○○○○○○○○○○ ○○○○○○○○○○○ ○○○○○○○○○○○ ○○○ △▲	●●▲ ○○○○○○○ △△△△

○● cases who were considered about the indication of LC. ○—cases whose gallbladder was removed with LC, ●—cases whose gallbladder was removed with open lapalaparotomy
△▲ cases who were considered about the indication of OC. △—cases whose gallbladder coald have been removed with LC, ▲—cases whose gallbladder conld not have been removed with LC

図中○は術前LCの適応と判断したもののうち実際にこれが可能であった症例を示している．●は適応と判断し手術したが実際には不可能で開腹手術に移行した症例である．一方，△は術前検査の結果最初からOCを行ったものの中で，retrospectiveにはLC可能だったと判断されたものであり，▲はやはり不可能でOCの実施が適当だったと考えられた症例である．急性胆嚢炎の既往を有する群では，図中右上のERCP上胆嚢陰性症例8例がすべてLC不可能で開腹手術の適応と判断された．これに対して，胆嚢陽性の症例4例中50%の2例にLC適応症例が存在していた．

さらに，急性胆嚢炎の既往のないものでは，ERCP胆嚢陽性群65例で1例を除く64例(98%)がretrospectiveにLC可能と判断された．しかし，胆嚢陰性群14例では11例がLC可能で残り3例は不可能と判断された．つまり，症状では急性胆嚢炎の既往を有するもの12例では83%の10例もがLC不可能であったが，既往を有さない者79例では3%の2例が不可能であったにすぎなかった．さらにERCP所見では胆嚢陽性例69例中4%の3例のみがLC不可能であったのに対して，胆嚢陰性例22例では50%の11例が不可能であった．特にこのうち急性胆嚢炎の既往を有するものでは100%と極めて高い確率でLC不可能であったが，既往のないものは21%が不可能であった．そこで，胆嚢陰性例中急性胆嚢炎の既往を有していないものの適応についてはさらに詳しく分析した．

5) 胆嚢陰性例のERCP所見と腹部超音波検査所見に基づく適応の検討

Fig. 3の右下のワク内にある14例について，ERCPにおける胆嚢管の途絶様式・可動性と，エコーでの胆嚢壁の厚さの2つに関して比較検討した(**Fig. 4**).

胆嚢壁の厚さが5mm未満の正常な厚さの症例では6例中1例を除く5例がLCの適応であったのに対して，5mm以上の肥厚例では8例中63%の5例と低下した．これに対して，ERCPで途絶断端の形状が逆U字型となり胆嚢管の正常螺旋構造が保持されているものでは8例中88%に相当する7例がLC可能であったのに対して，胆嚢管非造影例や不整造影例では6例中

Fig. 4 Study on the patients without the history of acute cholecystitis whose gallbladder showed negative finding on ERCP

Findings of cystic duct on ERCP	movability	well movable, elastic easily elongated,	poorly movable, fixed, solid, shortened
	manner of abluption	Revers U-shape	negative or irrgular finding
Wall-thickness of gallbladder on ultrasonograph	5mm>	○○○△△	●
	5mm≦	▲○△	●▲○○○

○● cases who were considered about the indication of LC. ○—cases whose gallbladder was removed with LC, ●—cases whose gallbladder was removed with open lapalaparotomy
△▲ cases who were considered about the indication of OC. △—cases whose gallbladder could have been removed whth LC, ▲—cases whose gallbladder could not have been removed with LC

50%の3例が適応であったにすぎなかった.

6) 腹部CT検査の有用性に関する検討

術前画像検査として腹部超音波検査とERCP以外に腹部CT検査も行ったが，胆嚢，胆嚢管，総胆管などと周囲臓器との位置関係などを術前に把握するためには有用で術中操作の助けにはなったものの，LC適応決定における単独での価値は前2者に比べて小さいものだった．つまり，腹部CT検査所見はいずれもLC完遂率との間に有意な相関性を有していなかった．

考　察

LCの手術適応については，本法がわが国に導入された時点では急性胆嚢炎，上腹部手術の既往，妊娠，巨大結石，総胆管結石や肝炎の合併などを禁忌と考えていた．しかし，わずか数年の間に上記の状態に対して腹腔鏡下胆嚢摘出術を施行しえたという報告が相次いでなされ[22)~26)]，現在ではこれらすべてがすでに絶対的禁忌ではなくなっている．つまり，適応は術者の経験と技術によって決定されるものでその内容は流動的なものになっている．このように既往や症状に基づく適応決定に一定の基準が成立しない状態では，術中検索が重要である[27)]と同時に術前の検査所見が重要な役割を果たすこととなる．そこで，こういった意味で今回我々は，術前の画像検査に焦点を当て特に重要な3種類の画像所見を中心に検討を行った．

以前は急性胆嚢炎の既往を有するものは，当科においても絶対非適応と考えたが，現在は重篤な急性胆嚢炎の既往を有する症例でも，画像上胆嚢壁の肥厚または胆嚢造影陰性の所見が存在しなければLCは比較的容易に行われている．また，胆嚢非造影例における適応決定ではERCPでの胆嚢管の途絶様式とエコーでの胆嚢壁肥厚の有無が重要であった．すなわち，エコーで胆嚢壁の厚さが5mm以上の肥厚やERCPで胆嚢管の途絶様式に不整所見がみられる場合にはLCは困難な確率が高くなった．また，腹部CT検査をこれら2つ検査に加えて検討手段に用いたものの，この画像所見と完遂率との間の相関性は小さく術前の適応を決定する上での有用性は単独では小さかった．つまり，CT検査は術中操作のための解剖学的位置関係を把握する有効な手段とはなりえても，術前の手術適応決定のためにはあくまでエコーやERCPに対する補助的手段としての意味しか有さないと考えられた．

今後LCの適応を考える際には，「～があるから可能」あるいは「不可能」というのではなく，術前画像診断を含めたさまざまな要素を総合的に判断したうえで決定し，術中検索を入念に行うことが肝要であろう．この意味で術前の画像診断所見による一応の目安を定めることは高い価値を持っている．

こうして，急性胆嚢炎の既往や上腹部開腹手術の既往が存在するだけで禁忌と判断していた頃にはほとんど不要であった画像診断上の適応基準設定が大きな意味を持ってくるのである．近い将来には手技の向上，機器の改良によってさらに困難な例にまで適応は拡大してゆくことが予想される．この場合各種画像診断に設定された限界も当然より高度の異常を示唆する内容のものへと変化してゆくことであろう．今回の我々の行った画像診断所見による適応決定の目安も，こういった技術の進歩が引き起こす変化に応じて，信頼性の高いものへと適切に変えてゆくことが必要となるであろう．

文　献

1) Reddick EJ, Olsen DO, Daniell JF et al: Laparoscopic laser cholecystectomy. Laser Med Surg News Adv 7: 38—40, 1989
2) Perissat D, Collet DR, Belliard R: Gallstones: Laparoscopic treatment, intracorporial lithotripsy followed by cholecystostomy or cholecystectomy—A persona tecnique. Endoscopy 21: 373—374, 1989
3) 山川達郎, 酒井　滋, 石川泰郎ほか：腹腔鏡的胆嚢摘出術の手技．臨外　45: 1225—1259, 1990
4) 大上正裕, 深川裕明, 有沢淑人ほか：腹腔鏡下胆嚢摘出術におけるわれわれの工夫—胆嚢結石症に対する新しい治療法—．消内視鏡　2: 1473—1482, 1990
5) Langenbruch C: Ein Fall von exstirpation der Gallenblase wegen chronischer cholelithiasis. Berlin Klin Wochensch 19: 725—728, 1882
6) 木村　健, 井戸健一, 川本智章ほか：腹腔鏡的胆嚢摘出術（Laparoscopic Cholecystectomy）．消内視鏡　3: 593—599, 1991
7) 吉田和彦, 河野修三, 松田　実ほか：腹腔鏡下胆嚢摘出術の適応．臨外　46: 935—942, 1991
8) Frazee RC, Roberts JW, Symmonds R et al: What are the contraindications for laparoscopic cholecystectomy? Am J Surg 164: 491—495, 1992
9) 鈴木克彦，小林寛治：腹腔鏡下胆嚢摘出術の適応と問題点．腹部救急診療の進歩　11: 457—462, 1991
10) Smith EB: Laparoscopic cholecystectomy (Letter). J Natl Med Assoc 83: 582, 1991
11) Gilchrist BF, Vlessis AA, Kay GA et al: Open versus laparoscopic cholecystectomy: an initial

analysis. J Laparoendosc Surg 1：193—196, 1991
12) Moosa AR: Random thoughts on laparoscopic cholecystectomy: is it an advance or a gimmick? Ann Surg 215：540—543, 1991
13) Smith EB: Laparoscopic cholecystectomy (Letter). J Nat Med Assoc 83：605, 1991
14) 山本 学, Stiegmann GV, Mansour A ほか：Minimal access cholecystectomy (MAC)（腹腔鏡下胆嚢摘出術）. 消内視鏡 3：617—624, 1991
15) 井戸健一, 木村 健, 川本智章ほか：腹腔鏡的胆嚢摘出術の臨床的検討—初期70例の報告—. 日消病会誌 89：1436—1441, 1991
16) Bailey RW, Zucker KA, Flowers JL et al: Laparoscopic cholecystectomy: Experience with 375 consecutive patients. Ann Surg 214：531—541, 1991
17) Strasberg SM, Clavien PA, Sanabria JR: Laparoscopic cholecystectomy. Semin Roentgenol 3：232—238, 1991
18) 掛川暉夫, 山下裕一監訳：腹腔鏡下胆嚢摘出術. メディカル・サイエンス・インターナショナル社, 東京, 1992, p47—77
19) 山川達郎：腹腔鏡下外科手術. 診断と治療社, 東京, 1992, p95—103
20) 山下裕一監訳：腹腔鏡下胆嚢摘出術ハンドブック. メディカル・サイエンス・インターナショナル社, 東京, 1992, p41—78
21) Pietrafitta JJ, Schultz LS, Graber JN et al: Cholecystcholangiography during laparoscopic cholecystectomy: Cholecystcholangiography or cystic duct cholangiography. J Laparoendosc Surg 1：197—206, 1991
22) Cooperman AM: Laparoscopic Cholecystectomy for severe acute, embeded, and gangrenous cholecystitis. J Laparosc Surg 1：37—40, 1990
23) Peters JH, Ellison EC, Innes JT et al: Safety and efficacy of laparoscopic cholecystectomy —A prospective analysis of 100 initial patients. Ann Surg 213：3—12, 1991
24) Reddick EJ, Olsen DO, Spaw A et al: Safe performance of difficult laparoscopic cholecystectomies. Am J Surg 161：377—381, 1991
25) Flowers JL, Bailey RW, Scovill WA et al: The Baltimore experience with laparoscopic management of acute cholecystitis. Am J Surg 161：388—392, 1991
26) Weber AM, Bloom GP, Allan TR et al: Laparoscopic cholecystectomy during pregnancy. Obstet Gynecol 78：958—959, 1991
27) Hennington MH, Croom RD III, Koruda MJ et al: The importance of intra-abdominal laparoscopic examination during laparoscopic cholecystectomy. N C Med J 52：545—546, 1991

Indications of Laparoscopic Cholecystectomy Based on Preoperative Imaging Findings

Yoshitaka Wakizaka[1)2)], Syuichi Sano[1)], Yoshimi Nakanishi[1)], Yoshinobu Koike[1)(2)], Susumu Ozaki[1)], Rikizo Iwanaga[1)] and Junichi Uchino[2)]
[1)]Department of Surgery, Sapporo City General Hospital
[2)]First Department of Surgery, Hokkaido University School of Medicine

I studied the indications for laparoscopic cholecystectomy (LC) and values of preoperative imaging findings in 82 patients who underwent preoperative imaging diagnostic tests (abdominal echogram, abdominal CAT scan, ERCP). I analyzed mainly patients who were considered to be indicated for LC but whose gallbladders could be removed by open laparotomy, or whose gallbladders were removed by open laparotomy but were considered indicated for LC from retrospective study. I found the following results: 1) LC can be easily performed in patients with a history of severe acute cholecystitis if they have no findings of a thickened wall or negative gallbladder signs. 2) Abdominal echogram and CAT scan were the best preoperative imaging tests for determining the gallbladder's state, especially for obstruction of the cystic duct. These results are important today when the operative indications of LC are extremely indefinite because of the accumulation of operative experience and technological improvements.

Reprint requests: Yoshitaka Wakizaka First Department of Surgery, Hokkaido University School of Medicine
Kita-15-jo Nishi-7-chome, Kita-ku, Sapporo, 060 JAPAN