日消外会誌　27（3）：797～800，1994年

症例報告

肝生検後のhemobiliaに対してTAEで止血しえた1例

防衛医科大学校第1外科，同　放射線科*，緒長病院**
酒井　良博　　初瀬　一夫　　市倉　　隆　　玉熊　正悦
入江　敏之*　古井　　滋*　緒方　貞夫**

症例は77歳の男性．C型慢性肝炎で，肝生検を施行された．5日後に，吐血を認めたため内視鏡検査を施行したところ，十二指腸second portionに凝血塊がみられ，肝生検に由来したhemobiliaの疑いで当科に紹介された．CTにて胆管内および十二指腸に血腫の存在を疑わせるhigh density areaを認めた．さらに血管造影を施行したところ，腹腔動脈造影にて肝後下区域に分布する動脈にA-P shuntがみられた．この血管を出血部位と診断しTAEを施行しhemobiliaは治癒した．今後，肝生検を起因するhemobiliaが増加することが予想されるが，それに対する診断およびTAEの有用性を報告した．

Key words：hemobilia，liver biopsy，transcatheter arterial embolization

はじめに

肝生検は各種肝疾患の診断のために欠かせない手技であるが，最近，当科において，肝生検後のhemobilia（胆管への出血）を1例経験し，この止血治療にTAEが有効であったので報告する．

症　例

症例：77歳，男性

既往歴：昭和28年に肺結核にて右上葉2区域切除術を施行された．輸血既往あり．昭和60年，脊柱管狭窄症にて手術を受けたが，このとき肝障害を指摘され，以後，外来にて内服治療を受けた．HCV抗体陽性，昭和62年に胆石症で胆嚢摘出術を施行された．

現病歴：平成4年5月26日，肝生検目的で近医に入院し，5月27日に肝生検を施行された．肝生検は腹部超音波検査にて生検部位を確認後，14GのTru-Cut針を用いて盲目的に施行された．施行後は特に問題なく経過していたが，5日後の6月1日に少量の吐血を3回認め，6月2日に内視鏡検査を施行したところ，食道，胃には特に所見を認めなかったが，十二指腸に暗赤色の血液が見られ，出血点は明らかではないものの，肝生検に由来したhemobiliaが強く疑われた．血中Hb濃度は肝生検施行前には13.4g/dlであったが，肝生検実施5日後の6月1日に吐血を認めた後，下血を繰り返し血中Hb濃度は6月3日には8.0g/dlまで減少した．輸血1,200mlを行うも下血は続き，貧血が著明となったため6月12日に当科紹介となった．

入院時現症：身長165cm，体重56kg，血圧135/60 mmHg，脈拍78整．

検査成績：他院入院時は凝固機能は正常で，生化学データは，GOT，GPTが軽度上昇，ChEは低下，膠質反応は上昇するも，アルブミンは正常であった．肝生検後，1,800mlの輸血を行っているが，当院入院時には血中ヘモグロビン濃度は低下し（10.4g/dl），さらに総蛋白5.8g/dl，アルブミン2.9g/dl，コリンエステラー

Table 1　Laboratory data before and after the liver biopsy

	before (May 26)	after (June 12)	
WBC	4,400 /mm³	5,600 /mm³	
RBC	435×10⁴ /mm³	324×10⁴ /mm³	
Hb	13.4 g/dl	10.4 g/dl	
Plt	13.6×10⁴ /mm³	14.3×10⁴ /mm³	
PT	12.4 sec.	12.5 sec.	(10～14)
APTT	38 sec.	29 sec.	(30～50)
TP	8.1 g/dl	5.8 g/dl	(6.5～8.2)
ALB	4.5 g/dl	2.9 g/dl	(3.5～5.5)
T. BIL	0.7 mg/dl	1.4 mg/dl	(0.2～1.0)
GOT	55 IU/l	62 IU/l	(5～40)
GPT	60 IU/l	102 IU/l	(3～38)
ALP	218 IU/l	405 IU/l	(65～260)
LDH	374 IU/l	368 IU/l	(220～440)
ChE	172 IU/l	78 IU/l	(180～440)
TTT	7.2 U	2.6 U	(<5)
ZTT	15.4 U	13.4 U	(2.5～12.0)

＜1993年11月1日受理＞別刷請求先：酒井　良博
〒359　所沢市並木3－2　防衛医科大学校第1外科

Fig. 1 CT scan showing high density areas in common bile duct and doudenum.

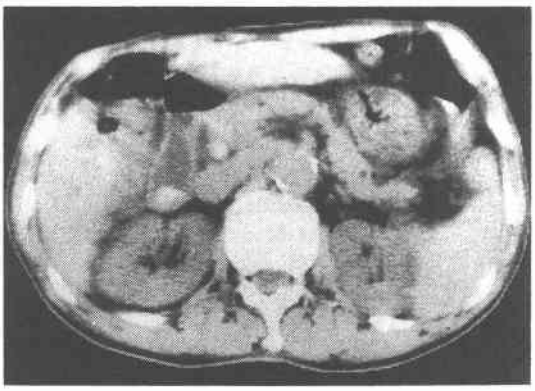

Fig. 2 Celiac angiogram demonstrating an arterioportal shunt supplied by the posterioinferior branch of the right hepatic artery.

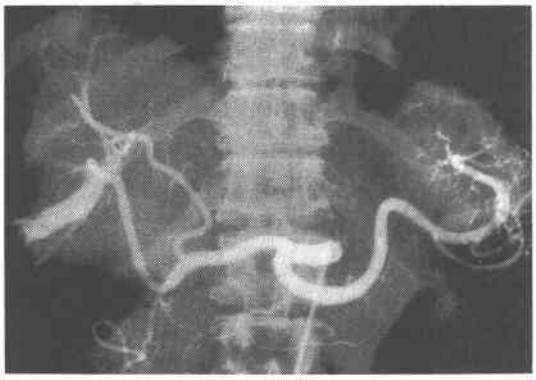

ゼ78IU/Lと低値を示し全身状態の悪化を認めた(**Table 1**).

画像診断：腹部 computed tomography（以下，CTと略記）検査上，総胆管と十二指腸 second portion に high density area が見られ，胆管内および十二指腸内の血腫と診断した(**Fig. 1**)．さらに，腹腔動脈造影を施行したところ，右肝動脈の後下区域枝に併走する門脈枝が造影され，arterio-portal shunt（A-P shunt）が認められた．胆管との交通は不明であった(**Fig. 2**)．この後下区域枝を出血部位と診断し，トラッカー18マイクロカテーテルを出血部位の末梢側まで進めマイクロコイルを5個積み重ねTAEを施行した．コイルは20mm長のものを3個，30mm長のものを2個使用した．コイルによる後下区域枝の末梢の閉塞により，A-P shunt は消失した（**Fig. 3**).

Fig. 3 Angiogram after TAE with coils: the feeding artery is occluded.

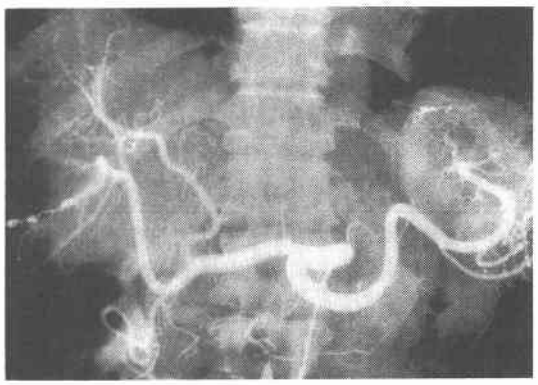

Fig. 4 The change in hemoglobin concentration.

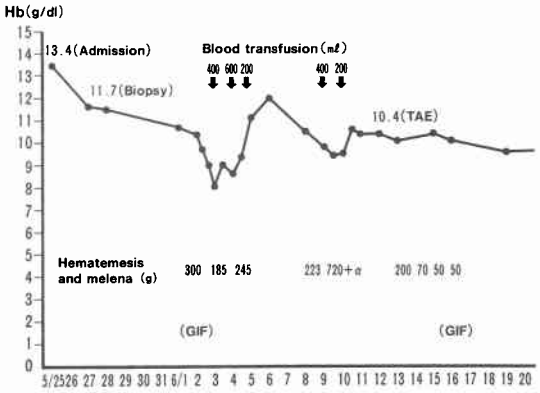

臨床経過：TAE後の6月16日に再度，内視鏡を施行したが，出血や，出血の原因となるような十二指腸潰瘍は認められなかった．

6月12日にTAEを施行してから下血は徐々に止まり血中Hb濃度は安定した（**Fig. 4**).

考　察

肝生検の合併症としては腹腔内出血，肝内血腫，hemobilia，胸腔内出血，気胸，胆汁性腹膜炎などが挙げられ，その中で hemobilia はまれなものであり頻度としては肝生検10万人に5.9人という報告がある[1]．しかし，hemobilia の原因となる肝動脈を損傷する確率は比較的高く，肝生検施行後1か月以内の血管造影の結果によれば，生検に用いる針の種類にもよるが，直径1.9mm の Menghini 針，または，直径2.0mm の Silverman 針を用いた場合，肝生検によって動静脈 shunt を生ずる頻度は5.4%と報告されている[5]．また，

このhemobilia症例の中で，肝生検やPTCDなどの観血的な処置に伴うiatrogenicな要因の占める割合は増加している．1971年以前のhemobilia症例355例中，introgenicな要因によるものは59例(16.6%)であったが[2]，1981～1985年の103例中では42例（40.8%）と増加して来ている[3]．本邦においてもiatrogenicなhemobiliaは1969年以前の75例中2例（2.7%）であったものが，1970～1988年の105例中では46例（43.8%）と著しく増加している[4]．これは，観血的な処置の増加に伴うものとされている．

Hemobiliaの臨床症状としては，疝痛発作，黄疸，消化管出血がtriasとして挙げられ，特に疝痛発作は初発症状として見られることが多いとされる[6]．本症例では初発症状は吐血で，心窩部の不快感や重圧感はあったものの疼痛を認めなかった．また，黄疸も全経過を通じて認めなかった．

肝生検によるhemobiliaは生検後4，5日経ってから症状が出ることが多く[6]，本症例でも肝生検5日後に症状が出現した．この発症機序としては生検時に胆管と肝動脈を同時に穿刺したために肝動脈血が胆管に流出したのではなく，肝動脈損傷のために生じた仮性動脈瘤が次第に増大し，隣接する肝内胆管に穿破したためと考えられている[7]．

Hemobiliaの治療については，自然止血する可能性もあるが，消化管への大量出血を合併するようなものに対しては止血が必要となる．1970年前半までは刺入部の縫合[8]，肝動脈の結紮[9]や肝切除術[10]が施行されていたが，hemobiliaに対するTAEが1976年，Walterら[11]によって施行され，1978年にはHeimbachら[12]がその有用性を指摘し，根本的治療として注目されるようになってきた．

TAEの塞栓部位はなるべく仮性動脈瘤や，A-P shuntの近傍で行うことが望ましいといわれている[13]．Doppmanら[14]は閉塞性黄疸のある，またはごく最近まであった患者のhemobiliaに固有肝動脈からTAEを施行したところ，肝不全となって死亡した症例のあることを指摘し，肝内胆管閉塞のある場合，その領域の門脈血流は減少し，肝動脈の血流は増加しており，このような状態で動脈側を閉塞したときには，門脈血流が保たれていても，その支配領域に肝壊死が起こるとして，壊死範囲を少なくするために出来る限り末梢側でのTAEが望ましいとしている．このようなことから，胆管のドレナージのできていない肝生検後のhemobiliaの場合，なるべく病変近位でのTAEが望ましいと考えられる．

また，TAEの塞栓物質としては，コイル，ゼルフォーム，イバロンなどがある．ゼルフォームは手技的には容易であるが，約1か月で溶解し再出血の危険性がある[13)15]．また，イバロンは永久塞栓物質であるがshuntを通過する恐れがある[16]．以上のことから，本症例では塞栓物質としてはコイルを用い，なるべく病変近位でのTAEを施行することにより合併症を起こすこともなくhemobiliaの完全止血が得られたものと考えられた．

文　献

1) Piccinino F, Sagnelli G, Pasquale G et al: Complications following percutaneous liver biopsy: a multicentre retrospective study on 68, 276 biopsies. J Hepatol 2: 165—173, 1986
2) Sandblom P: Hemobilia (biliary tract hemorrhage). History, pathology, diagnosis, treatment. Charles C Thomas, Springfield, IL, 1972, p5—9
3) Yoshida J, Donahue P, Nyhus L: Hemobilia: Review of recent experience with a worldwide problem. Am J Gastroenterol 82: 448—453, 1987
4) 具　英成，西山裕康，藤原澄夫ほか：肝・胆・膵よりの消化管出血．外科治療　58：666—673，1988
5) Okuda K, Musha H, Nakajima Y et al: Frequency of intrahepatic arteriovenous fistula as a sequela to percutaneous needle puncture of the liver. Gastroenterology 74: 1204—1207, 1978
6) 土屋幸浩，渡辺義郎，粕谷直樹ほか：肝生検によるHemobilia．臨外　40：1051—1057，1985
7) 清水　聡，清沢研道，神山　健ほか：内視鏡的，画像的に診断，経過観察できた腹腔鏡下肝生検後のhemobiliaの1例．Gastroenterol Endosc 33：2241—2245，1991
8) Cox EF: Hemobilia follwing percutaneous needle biopsy of the liver. Arch Surg 95: 198—201, 1967
9) Attiyeh FF, Mcsweeney J, Fortner JG: Hemobilia complicating needle liver biopsy. Radiology 118: 559—560, 1976
10) Levinson J, Olsen G, Terman J et al: Hemobilia secondary to percutaneous liver biopsy. Arch Intern Med 130: 396—400, 1972
11) Walter JF, Paaso BT, Cannon WB: Successful transcatheter embolic control of massive hematobilia secondary to liver biopsy. Am J Roentogenol 127: 847—849, 1976
12) Heimbach D, Ferguson G, Harley J: Treat-

ment of traumatic hemobilia with angiographic embolization. J Trauma 18：221—224, 1978
13) Vanghan R, Rösch J, Keller FS et al: Treatment of hemobilia by transcatheter vascular occlusion. Eur J Radiol 4：183—189, 1984
14) Doppman JL, Girton M, Vermess M: The risk of hepatic artery embolization in the presence of obstructive jaundice. Diagn Radiol 143：37—43, 1982
15) 石川　徹：Transcatheter embolizationの臨床的評価．臨放線　26：1—6, 1981
16) 石川　徹：選択的血管撮影手技の治療への応用 I．総論．田坂　皓ほか編．放射線医学大系15．中山書店，東京，1984, p171—176

Hemobilia Complicating Percutaneous Liver Biopsy —A Case Report Treated with Transcatheter Arterial Embolization—

Yoshihiro Sakai, Kazuo Hatsuse, Takashi Ichikura, Shouetsu Tamakuma, Toshihiko Irie[1], Sigeru Furui[1] and Sadao Ogata[2]
First Department of Surgery, Department of Radiology[1], National Deffense Medical College, Onaga Hospital[2]

Hemobilia secondary to a percutaneous liver biopsy developed in a 77-year-old man with chronic hepatitis type C. He had hematemesis. Endoscopic examination revealed coagula in the duodenum. Computed tomography (CT) showed high density areas suggesting coagula in the common bile duct and doudenum. Celiac angiography revealed an arterioportal (AP) shunt supplied by the posterioinferior branch of the right hepatic artery. Transcatheter arterial embolization (TAE) directed selectively into the involved hepatic artery was successfully performed. TAE may provide a simple, safe, and effective treatment for hemobilia.

Reprint requests: Yoshihiro Sakai　First Department of Surgery, National Deffense Medical College
3-2 Namiki, Tokorozawa-shi, 359 JAPAN