日消外会誌　27（3）：806～810，1994年

結腸全摘後7年目に腹腔内desmoidを発症したGardner症候群の1例

高山赤十字病院外科
二村　学　横尾　直樹　岡本　亮爾　白子　隆志
山本　秀和　久米　真　米山　哲司　森　茂
東　久弥　米沢　圭

結腸全摘後7年目に，腹腔内desmoidを発症したGardner症候群の1例を経験したので報告する．症例は42歳の男性．1986年Gardner症候群のため結腸全摘術を受けた．この時上行結腸に癌腫を認め，大腸癌取扱い規約によるとa_1，n_1，P_0，H_0，M（－），stage IIIであった．1992年3月頃から，左上腹部に無痛性の腫瘤を指摘されていた．11月になり同腫瘤の増大を認めたため入院となった．

身体的特徴として，口唇に色素沈着，胃・直腸に過形成性ポリープ，上下顎骨に骨腫，過剰歯，埋状歯，嚢胞が見られた．腫瘤は造影CTで増強され，血管造影では空腸動脈の圧排とencasementを認めた．

開腹所見では腫瘤は約10cmで腸間膜由来と考えられた．高度の癒着と，短腸症候群の恐れから生検に止めざるをえなかった．組織学的にdesmoidと診断された．現在UFTと，Tamoxifenの投与にて経過観察中である．

Key words：Gardner's syndrome，intra-abdominal desmoid after total colectomy，lip pigmentation

はじめに

Gardner症候群は大腸ポリポーシス，骨腫，軟部組織腫瘍を3主徴とする疾患として知られている[1]．今回，筆者らはGardner症候群にて結腸全摘後，7年目に腹腔内desmoidを発生した症例を経験したので，身体的特徴を含めて報告する．

症　例

症例：42歳，男性

主訴：腹部腫瘤

家族歴：親兄弟に大腸ポリープを認めず．

既往歴：1986年Gardner症候群のため某医にて結腸全摘術を受けた．この時上行結腸に癌腫を認め，大腸癌取扱い規約によると，a_1，n_1，P_0，H_0，M（－），stage IIIであり，UFT投与にて経過観察されていた（**Fig. 1**）．

現病歴：1992年3月頃から左上腹部に，無痛性腫瘤を指摘されていたが，特に症状なく経過観察していた．11月になり同腫瘤の増大を認め，1993年2月入院となった．

入院時現症：身長160cm，体重64kg，栄養良．結膜に黄疸・貧血を認めず．口唇に色素沈着を認めた（**Fig. 2**）．腹部正中に手術瘢痕があり，臍上左側に，径7cm，弾性硬の腫瘤を触知した．

入院時検査所見：腫瘍マーカーを含め，血液生化学検査に異常値はとくに認めなかった（**Table 1**）．

パントモグラフィー検査：上顎骨に過剰歯，下顎骨に骨腫，埋伏歯，嚢胞を認めた（**Fig. 3**）．

腹部CT検査：正中左側に造影CTで増強される類円形腫瘤を認めた．また膵頭部にも同様な，不整形の腫瘤がみられた（**Fig. 4**）．なお肝転移は認めなかった．

上腸間膜動脈造影検査：腫瘤に一致して左側空腸枝の圧排と，末梢の一部にencasementがみられた（**Fig. 5**）．

腫瘤の増大と，腫瘤の穿刺細胞診がClass 3であったことから手術を施行した．

手術所見：腹腔内に癌の再発は認めず．腫瘤は長径10cm強で，空腸を中心に小腸を約2m巻き込んでいたが，後腹膜からの可動性は認められ，腸間膜由来と考えられた（**Fig. 6**）．腫瘤と小腸の癒着が強固であり，

＜1993年11月1日受理＞別刷請求先：二村　学
〒506　高山市天満町3－11　高山赤十字病院外科

Fig. 1 Specimen of the total colectomy in 1986. There are numerous colonic polyposis. In ascending colon, Borrmann 2-type cancer was seen.

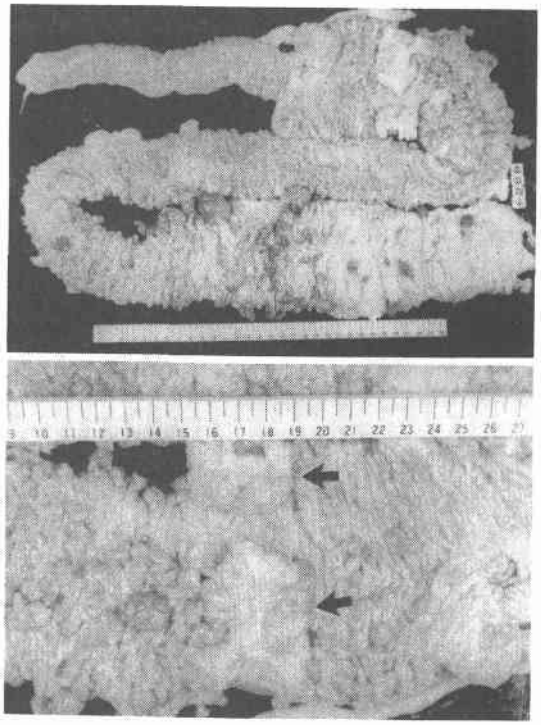

Fig. 2 Lip pigmentations like Peutz-Jeghers syndrome were seen.

腫瘤切除にあたっては，小腸大量切除を余儀なくされると考えられ，また，術中迅速病理検査上，悪性像を認めなかったことから，切除を断念，生検に止める試験開腹に終わった．

病理組織標本：膠原線維が豊富で，ほぼ均一な線維

Table 1 Laboratory data on admission

WBC	5,000 /mm³	Na	142 mEq/*l*
RBC	442×10⁴ /mm³	K	4.3 mEq/*l*
Hb	14.9 g/dl	Cl	110 mEq/*l*
Ht	44.1 %	BUN	11.5 mg/dl
Plt	27.6×10⁴ /mm³	Cr	1.0 mg/dl
T-Bil	0.9 mg/dl	FBS	88 mg/dl
TP	6.2 g/dl	Amy	88 IU/*l*
Alb	4.3 g/dl	CRP	0 (−)
Alp	3.6 KAU	CEA	1.8 ng/ml
GOT	21 KU	AFP	1.8 ng/ml
GPT	20 KU	CA19-9	9.2 U/ml
LDH	245 W・U		

Fig. 3 Panthomography shows supernumerary tooth (➡) in maxilla, and osteomas (→), impacted teeth (⇨), cysts (➡) in mandible.

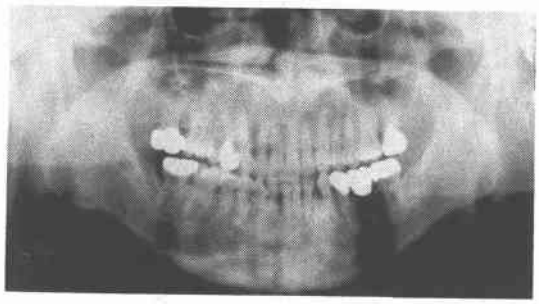

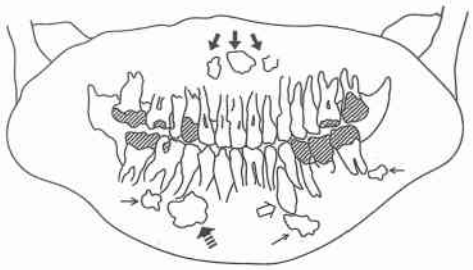

芽細胞からなり，悪性所見はみられなかった．線維腫，desmoid と診断された（**Fig. 7**）．

その他，内視鏡にて胃，直腸に過形成性ポリープが少数認められたが，患者は現在消化器症状もなく，外来にて経過観察中である．

考　察

Gardner 症候群は大腸ポリポーシス，骨腫，軟部組織腫瘍の 3 主徴を備えた常染色体優性遺伝疾患であり，1958年 Smith[1]が提唱して以来いくつかの症例が報告されている．本邦では宇都宮ら[2]が，骨腫と軟部組織腫瘍の両方を認めるものを完全型（狭義の Gardner

Fig. 4 Abdominal CT shows the enhanced round tumor in the epigastrium, and the irregular tumor near the pancreatic tail.

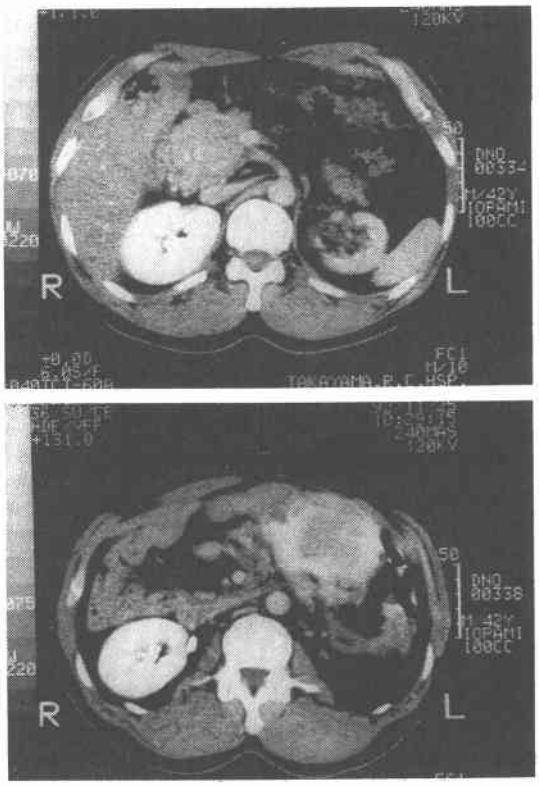

Fig. 5 Superior mesenteric angiography shows stretches of jejunal arteries, which were encased in a part of its dital side.

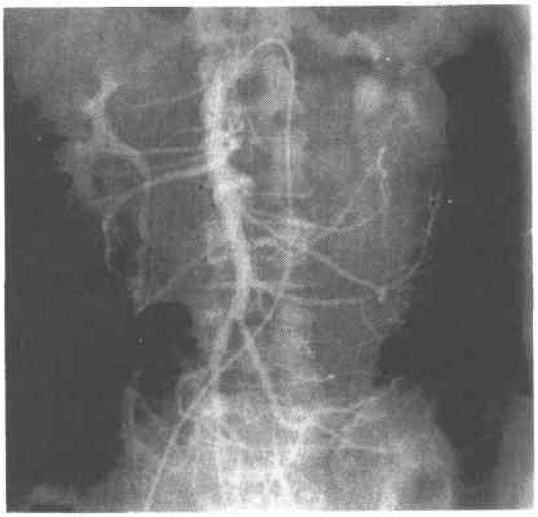

Fig. 6 Operative findings. The tumor was about 10cm in size, and strictly adhered to small intestine. It was thought to have originated from the mesenterium.

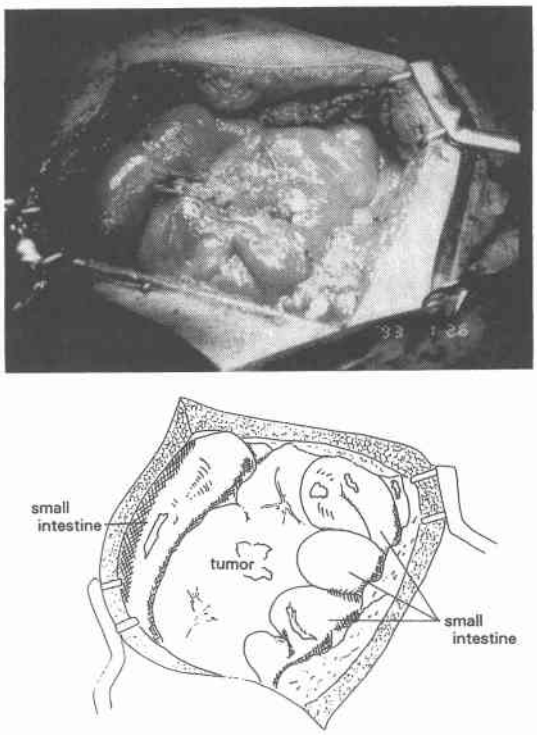

症候群)，片方を認めるものを不完全型(広義の Gardner 症候群)と分類している．本症例は，1986年に Gardner 症候群と診断されているが，今回腹腔内 desmoid の合併で，完全型に相当した．また Fader ら[3]は第4の特徴として歯牙形成異常を指摘しているが，本症例でも過剰歯，埋伏歯などの異常を認めた．さらに身体的特徴として Peutz-Jeghers 症候群のような，口唇の色素沈着，胃と直腸の過形成性ポリープもみられた．

Gardner 症候群に合併する軟部組織腫瘍は Jones ら[4]によると epidermoid cyst が最も多く，次いで desmoid tumor，lipoma，leiomyoma，neurofibroma が多い．desmoid の合併頻度は3.5～17.5%[5)6)]と報告されており，本邦では過去13年間に約20例ほどの報告をみるが，大腸切除後2年以内に発生することが多い[7)9)]という．本症例は7年後であった．Desmoid は狭義の線維線腺で，腹壁外，腹壁，腹腔内に発生するものに大別され，腹壁に発生するものが最も多いとされる．また妊娠や創瘢痕に関係が深いともいわれる[8)9)]．

Fig. 7 Histological findings (HE stain, ×40, ×200). Collagen fibers and fibroblasts arranged regularly. No atypia was seen. It was comparable to desmoid tumor.

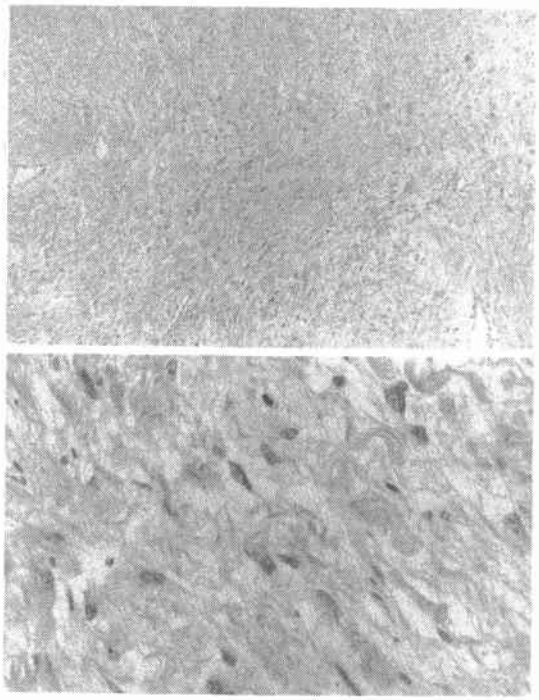

治療の原則は外科的切除であるが広範囲切除の場合でも5年以内の再発率は15%，腫瘍のみの切除では50%にものぼるという[10]．特に腹腔内 desmoid は切除不能，不完全切除の場合も多く，臨床的侵襲性から aggressive fibromatosis[8]とも呼ばれる．実際，Gardner 症候群のような広範な手術後では，広範な癒着に加え短腸症候群の危険性もあり，切除不能のことも多い[11)~13)]．

保存的治療としては放射線療法，薬物療法がある．薬物療法としては抗エストロゲン剤[13)~16)]，消炎鎮痛剤[17)]，アスコルビン酸[5)17)]，抗 cyclic AMP 剤[18)]，Vincristine, Azathioprine, Cyclophosphamide, Prednisolone 併用療法[19)]などの有効例が報告されているが，十分な効果が得られない症例も多く，若年にして死亡例もある．

本症例は以前から継続投与中の UFT と Tamoxifen の投与にて経過観察中である．

文　献

1) Smith WG: Multiple polyposis, Gardner's syndrome and desmoid tumor. Dis Colon Rectum 1: 323—332, 1958
2) 宇都宮譲二：消化管ポリポージスの臨床分類と日本人症例の特徴．日臨 34: 1378—1388, 1976
3) Fader M, Kline SN, Spatz SS et al: Gardner's syndrome (intestinal polyposis, osteomas, sebacerous cysts) and new dental discovery. Oral Surg 15: 153—172, 1962
4) Jones EL, Cornell WP: Gardner's syndrome, Review of the literature and report on a family. Arch Surg 92: 287—300, 1966
5) Itoh H, Ikeda S, Oohata Y et al: Treatment of desmoid tumors in Gardner's syndrome. Report of a case. Dis Colon Restum 31: 459—461, 1988
6) Naylor EW, Leventhal E: Gardner's syndrome, Recent developments in research and management. Dig Dis Sci 25: 945—959, 1980
7) McAdam WF, Goligher JC: The occurrence of desmoids in patients with familial polyposis coli. Br J Surg 57: 618—631, 1970
8) 遠城寺宗知：軟部腫瘍．石川栄世，牛島 宥，遠城寺宗知 編．外科病理学．第2版．文光堂，東京，1988, p926—931
9) Enzinger FM, Weiss SW: Fibromatosis. Edited by Enzinger FM and Weiss SW. Soft tissue tumor. Second edition. The C.V. Mosby Company, St Louis. Washington D.C., Toronto, 1974, p145—163
10) Posner MC, Shiu MH, Newsome JL et al: The desmoid tumor. Arch Surg 124: 191—196, 1989
11) 金子徹也，西土井英昭，貝原信明：不完全型から完全型へ移行したと考えられる Gardner 症候群の1治験例．外科診療 87: 939—942, 1986
12) 神尾多喜浩，重松和人，河合気生子ほか：腹腔内巨大デスモイド，直腸癌を合併した Gardner 症候群．癌の臨 37: 197—203, 1991
13) 野村 務，恩田昌彦，徳永 昭ほか：Gardner 症令群に合併し治療に難渋した desmoid 腫瘍の1例．日消外会誌 25: 2027—2031, 1992
14) Wilson AJ, Baum M, Singh L et al: Antiestrogen therapy of pure mesenchymal tumor. Lancet 28: 508, 1987
15) Kinzbrunner B, Ritter S, Domingo J et al: Remission of rapidly growing desmoid tumors after tamoxifen therapy. Cancer 52: 2201—2204, 1983
16) Waddell WR, Gerner RE, Reich MP: Nonsteroid antiinflammatory drugs and tamoxifen for desmoid tumors and carcinoma of the stomach. J Surg Oncol 22: 197—211, 1983
17) Waddell WR, Gerner RE: Indomethacin and ascorbate inhibit desmoid tumors. J Surg Oncol

15：85—90, 1980
18) Belliveau P, Graham AM: Mesenteric desmoid tumorin Gardner's syndrome treated by sulindac. Dis Colon Rectum 27：53—54, 1984
19) Kitamura A, Kanagawa T, Yamada S et al: Effective chemotherapy for abdominal desmoid tumor in a patient with Gardner's syndrome. Report of a case. Dis Colon Rectum 34：822—826, 1991

A Case of Gardner's Syndrome with Intra-abdominal Desmoid 7 Years after Total Colectomy

Manabu Futamura, Naoki Yokoo, Ryouji Okamoto, Takashi Shiriko, Hidekzau Yamamoto, Makoto Kume, Tetsuji Yoneyama, Shigeru Mori, Hisaya Azuma and Kei Yonezawa
Department of Surgery, Takayama Red Cross Hospital

We report a case of Gardner's syndrome with intra-abdominal desmoid 7 years after total colectomy. A 42-year-old male underwent a total colectomy because of Gardner's syndrome in 1986. An ascending colon cancer was found then, and a_1, n_1, P_0, H_0, M(−), stage III according to the General rules of colorectal cancer. He experienced a painless tumor in the left epigastral lesion since March 1992. Its size was enlarging during the last 9 months. Lip pigmentations; hyperplastic polyp in stomach and rectum; osteomas, impacted teeth, supernumerary tooth, cyst in the maxilla and the mandible were found as his physiological symptoms. Abdominal CT showed enhanced tumor. Angiography showed streteches and encasement of the jejunal arteries. In laparomomy, it was about 10 cm in size, and was thought to have originated from the mesenterium. But only biopsy was performed due to severe adhesion and fear of short bowel syndrome. Histological diagnosis was desmoid. He is now being treated with UFT and Tamoxifen.

Reprint requests: Manabu Futamura　Department of Surgery, Takayama Red Cross Hospital
3-11 Tenma-cho, Takayama, 506 JAPAN