日消外会誌　27（3）：816～819，1994年

術前診断された管外発育性小腸癌の1例

滋賀医科大学第1外科
鈴木　雅之　　来見　良誠　　花沢　一芳
岸田　明博　　柴田　純祐　　小玉　正智

術前に診断しえた管外発育性小腸癌というまれな1例を経験したので報告する．

症例は61歳の女性．下血を主訴に来院．臨床諸検査および組織学的検査にて管外発育性小腸癌と診断した．小腸癌はBauhin弁より約10cm口側に存在し，Borrmann 2型で，組織学的には中分化型腺癌であった．治療は回腸末端50cmにおよぶ右半結腸切除，R_3リンパ節郭清を行い，術後化学療法を追加した．

回腸癌は全消化管癌の中では非常にまれであり，術前に確定診断された例も少ない．治癒向上のためには積極的な検索が望まれる．

Key words: primary small intestinal cancer, ileal cancer with extramural growth propensity

はじめに

小腸癌は比較的まれな疾患であり，かつ術前診断が困難なため，イレウスに対する手術の際に小腸癌と診断される場合が多い．今回我々は貧血・下血を主訴として受診し，術前に正診された原発性小腸癌の1例を経験したので報告する．

症　例

患者：61歳，女性

主訴：下血

既往歴：特記すべきことなし．

家族歴：特記すべきことなし．

現病歴：1992年8月7日排便時に黒い塊を排泄し，その後8月8日～9日にかけて黒色便が続き下腹部不快感を認めた．8月11日やや赤みを帯びた黒色便がみられたため本院を受診した．体重減少3kg/月．食欲良好．

入院時現症：眼球結膜黄染（－），貧血（－），右下腹部に腫瘤触知．直径6cm，境界明瞭，弾性硬，可動性なし．痔核あり．

血液生化学検査：Ht 29.5%, Hb 9.6g/dl, RBC 324万/mm³と貧血あり．WBC 6,100/mm³ Plts 26.7万/mm³．凝固系異常なし．肝機能，腎機能異常なし．CRP 1.6mg/dlと高値であり，腫瘍マーカーはCEA 49.8 ng/ml, CA 19-9 14.2U/ml, AFP 4.9ng/ml, SLX 32.0 U/ml, NSX 6.6ng/mlとCEAが高値であった．

注腸造影検査：Bauhin弁より約10cm口側に壁不整な部分があり，壁外性に地図状不整形な造影剤の溜りを認め，深い潰瘍の存在が疑われた．周提は明瞭であった（**Fig. 1**）．

Fig. 1 Barium enema showed a large tumorous lesion about 10cm proximal to Bauhin's valve with irregularly shaped, extramural pooling of contrast media indicative of deep ulcer with prominant border.

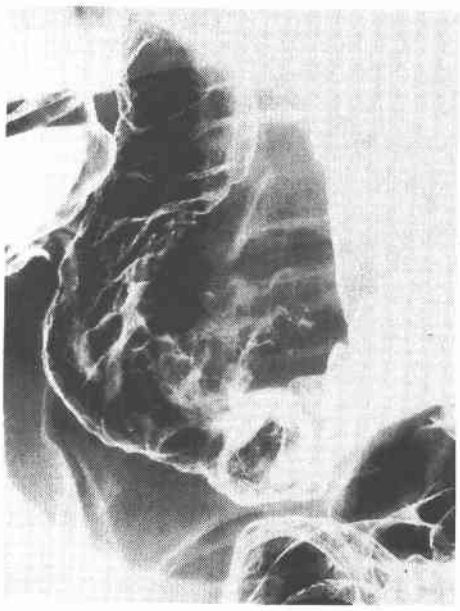

＜1993年11月1日受理＞別刷請求先：鈴木　雅之
〒520-21　大津市瀬田月輪町　滋賀医科大学第1外科

Fig. 2 Endoscopy revealed tumorous lesion with well-delineated large ulcer approximately 10cm proximal to Bauhin's valve. But intraluminal space was still well preserved.

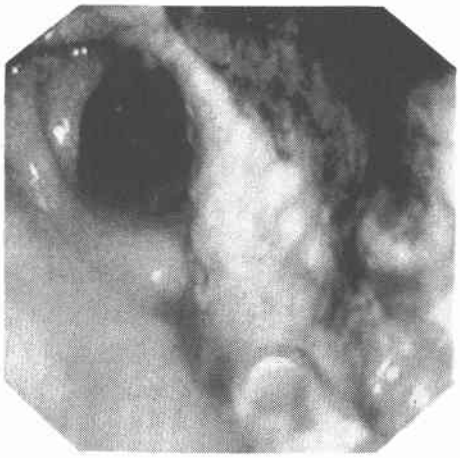

Fig. 3 Abdominal CT demonstrated the extramural growing mass with thicken intestinal wall at the RLQ region. It was heterogenous with some low density area. Rt. ureter appeared to be intact.

内視鏡検査：Bauhin 弁より約10cm 口側に不整潰瘍を持ち，周堤が明瞭な陥凹性病変が存在したが，管腔は保たれていた（**Fig. 2**）.

腹部 CT 検査：右下腹部に壁の肥厚した腸管が存在し管腔は保たれており，腫瘍は管外性に進展していた．一部 low density area が存在していた．右尿管への浸潤は認められなかった（**Fig. 3**）.

Ga シンチ検査：右下腹部に Ga の集積が認められた（**Fig. 4**）.

腹部血管造影検査：回腸動脈の偏位が著明で血管増生の乏しい腫瘍像が認められた（**Fig. 5**）.

Fig. 4 Ga scinti scan showed high uptake area at the RLQ region of the abdomen.

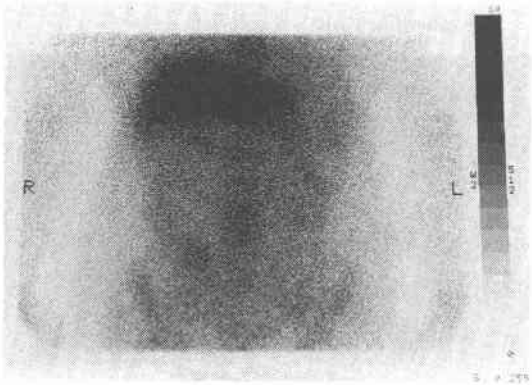

Fig. 5 Abdominal angiography demonstrated tumorous lesion with hypovascularity and deviated arterial branches to the ileum.

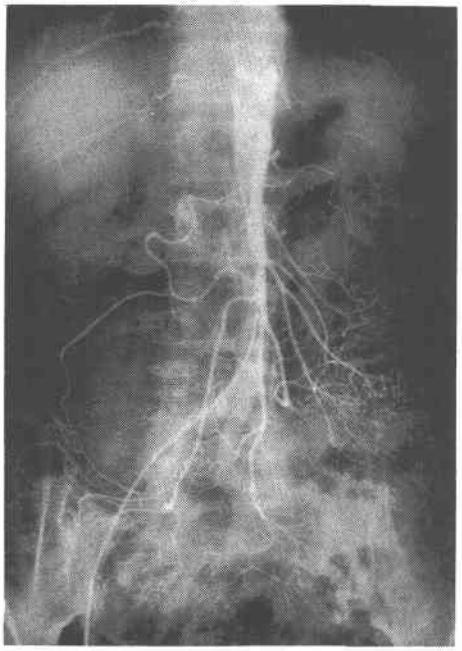

生検にて poorly differentiated adenocarcinoma と診断され，1992年 9 月16日手術を施行した．

手術所見：下腹部正中切開で開腹したところ，回腸末端に腫瘤を触知した．腹膜播種，肝転移はなかった．小腸癌の潰瘍部分は腸間膜内に穿通しており，周囲リンパ節は腫脹していた．回腸末端50cm におよぶ右半結腸切除，R_3 リンパ節郭清を施行した．

Fig. 6 Macroscopic examination of specimen revealed well-defined semi-circular Borrmann 2 type tumor with deep ulcer and propensity of extramural growth.

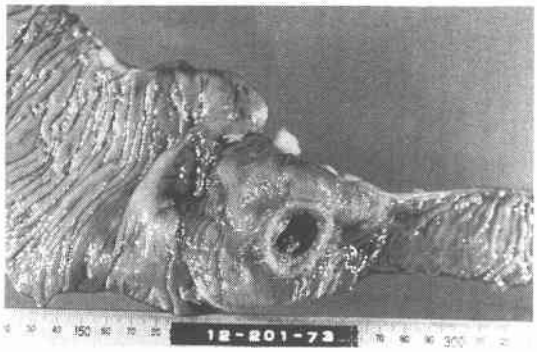

Fig. 7 An infiltrative neoplastic growth involving the fatty tissue beyond the muscle layer was observed. The tumor cells were forming irregular tubular structures or strands. Lymphatic invasion was sporadic, but large veins were free from invasion.

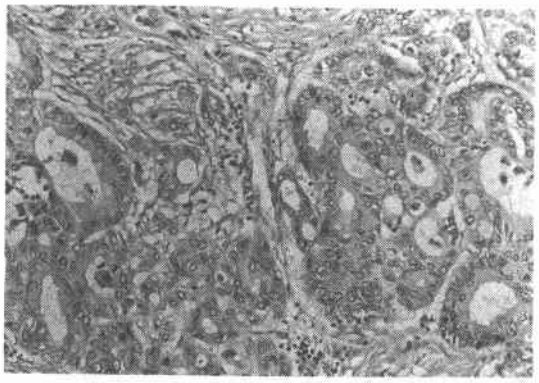

摘出標本所見：1/2周性で周堤がはっきりしたBorrmann 2型で，一部に深い潰瘍を形成し，主に管外性に発育進展していた．大腸癌取扱い規約による切除標本所見では，2型，circ, 4.5×7.0cm（潰瘍1.7×2.3cm）A2, P0, H0, M（−）, N（+）となりStage III以上であった（**Fig. 6**）．

病理組織所見：Moderately differentiated adenocarcinoma of the small intestine (al ly2 v0 ow (−), aw (−), ew (−))（**Fig. 7**），metastasis in the lymphnodes of No. 202.

術後mitomycin C 10mg×2回を行い，経過良好にて10月10日退院した．

考　察

小腸原発の悪性腫瘍の頻度は全消化管腫瘍の1～3％程度であり[1]，悪性リンパ腫，小腸癌，平滑筋肉腫，カルチノイドの順である[2]．小腸癌の発生頻度は，全消化管癌中0.1～0.3％といわれ[3]，非常に低い．発生部位は空腸ではTreitz靱帯より80cm以内，回腸ではBauhin弁より50cm以内に多く[4]，自験例ではBauhin弁より約10cmであった．小腸癌は輪状・全周性に発育することが多い[5]ため，腸管の狭窄・閉塞症状が特徴的であり[3)6]，イレウスと診断されることが多い．自験例のように腹部腫瘤触知や下血も高率に認められる症状の1つである[6]．腫瘍は縦軸方向への発育が少なく，小腸を輪状に浸潤し，狭窄する傾向があり[6]，中神[7]は肉眼形態を，I．隆起型，II．輪状隆起型，III．潰瘍型に分類し，さらに潰瘍型を，a）非狭窄性，b）狭窄性，c）管外発育性に細分すると狭窄性が90％を占めると報告している．自験例には狭窄症状はなく，潰瘍型の管外発育性であった．腹部血管造影では，小腸癌は一般に軽度ないし中等度の血管増生像とともに血管自体の壁不整，encasement，中断像などの変化を呈し，他の腫瘍との鑑別に有用である[8]．組織型は中分化癌腺癌が多く[6]，自験例も中分化型腺癌であった．治療は広範囲切除とリンパ節郭清という外科的治療が主であるが，術前の質的診断が困難で手術時に進行例が多い[6)9)10]ため予後不良であり，Pridgenら[5]は5年生存率23.9％，10年生存率12.5％と報告している．化学療法が奏効したとの報告[11]もあるが，いまだ確立されていない[4]．今回我々は術前より正診できたが，治療成績向上のためには早期発見，早期治療が必要であり，上部消化管造影，注腸，内視鏡検査の際には，空・回腸癌の好発部位も念頭におき進んで空・回腸を検索する努力が必要であると考える．

文　献

1）内田卓士，奥田　博，島野高志ほか：大量下血を起こした小腸癌，この症例に対する診断と治療方針．外科　47：998—1002，1985
2）八尾恒良，日吉雄一，田中啓二ほか：最近10年間（1970—1979）の本邦報告例からみた空回腸腫瘍．胃と腸　16：935—941，1981
3）倉金丘一：本邦における原発性空・回腸癌の臨床統計的考察．最新医　34：1053—1058，1979
4）中崎隆行，畦倉　薫，上野雅資ほか：原発性小腸悪性腫瘍の検討．日臨外医会誌　52：1723—1729，1991
5）Pridgen JE, Mayo CW, Dockerty MB: Carcinoma of jejunum and ileum exclusive of car-

cinoid tumors. Surg Gynecol Obstet 90：513—516, 1950
6) 上山直人, 今川敦史, 安田慎治ほか：原発性空腸癌の 1 症例. 日臨外医会誌 51：538—542, 1990
7) 中神一人：小腸悪性腫瘍の臨床病理学的検討. 日消外会誌 17：630—640, 1984
8) 峰巣賀喜多男, 中野 哲：十二指腸・小腸癌の診断. 癌の臨 32：1279—1285, 1986
9) 小出 圭, 加藤良隆, 清光六郎ほか：イレウス症状を呈した原発性小腸癌の 2 例. 日消外会誌 23：2828—2832, 1990
10) 村上浩一, 田伏洋治, 柏木秀夫ほか：動脈瘤型の発育形式を呈した原発性小腸癌の 1 例. 日臨外医会誌 51：1308—1311, 1990
11) 武井 明, 田中 晃, 辻 裕二ほか：CA19-9 産生小腸癌の 1 例. 日内会誌 79：1735—1736, 1990

A Case of Small Intestinal Cancer with Propensity for Extramural Growth

Masayuki Suzuki, Yoshimasa Kurumi, Kazuyoshi Hanasawa, Akihiro Kishida,
Junsuke Shibata and Masashi Kodama
First Department of Surgery, Shiga University of Medical Science

We report a rare case of small intestinal cancer with a propensity for extramural growth that was diagnosed before surgery. A 61-year-old woman was admitted to our hospital because of melena. Small intestinal cancer with extramural growth propensity was diagnosed by various clinical and histological examinations. Examinations revealed that it was located about 10 cm proximal to Bauhin's valve and showed Borrmann 2 type appearance. The histological diagnosis was moderately differentiated adenocarcinoma of the small intestine. Distal ileal resection and right hemicolectomy with group 3 lymph node dissection were performed, and adjuvant chemotherapy was added after the operation. Ileal cancer is very uncommon among malignant tumors of the gastrointestinal tract, and few cases are diagnosed correctly before surgery. Therefore we suggest more aggressive investigation in cases of small intestinal cancer to improve curability.

Reprint requests: Masayuki Suzuki First Department of Surgery, Shiga University of Medical Science
Setatsukinowa-cho, Otsu, 520-21 JAPAN