日消外会誌　27（3）：824～828，1994年

肛門外腫瘤脱出を呈した直腸 villous adenoma の1例

三重県立志摩病院外科
金田　真　広田　有　岩佐　真　玉置　久雄

症例は75歳の男性で，主訴は腫瘤の肛門外脱出．約3年前に腫瘤の肛門外脱出を認め近医にて直腸ポリープを指摘されるも放置していた．その後症状の増悪と肛門出血を認め当科入院．

直腸指診にて肛門縁より5～6cm，7時方向に柔らかい腫瘤を触知し，注腸透視では下部から上部直腸にかけて径約7cmで，カリフラワー様の腫瘤陰影がみられ，大腸内視鏡検査では表面が分葉し，顆粒状で粘液に覆われた腫瘍を認めた．

腹部CTでは直腸内腔を脳回状で内部均一な腫瘍が占居しており，endoscopic ultrasonographyでは固有筋層以深への浸潤が疑われたが，脱出した腫瘍には，潰瘍や硬結などの浸潤癌を疑わせる所見は認めなかった．重積法にて腫瘍を切除した．腫瘍は8.5×8.0cm大の広基性病変で，組織学的にはvillous adenomaであり悪性所見はみられなかった．

Key words: villous adenoma of rectum, prolapse of tumor, pullthrough operation

はじめに

Villous tumorはその特徴的な形態ならびに癌化率が高いことで注目されている疾患であり，直腸に好発し，かつ弾性に富むため症状の発現が遅く，発見時すでに大型化し肛門から脱出，さらには嵌頓することがある[1]．

今回われわれは肛門外への腫瘤脱出を呈した直腸villous adenomaの1例を経験したので，文献的考察を加えて報告する．

症　例

症例：75歳，男性

主訴：肛門からの腫瘤脱出

既往歴：64歳時より高血圧，72歳時より前立腺肥大症にて通院加療中

家族歴：特記事項なし．

現病歴：約3年前に肛門からの腫瘤脱出を認め近医を受診．直腸ポリープと診断されるも放置していた．その後腫瘤の増大に加え，時々肛門出血が出現してきたため当科を受診，直腸腫瘍を疑われ入院となる．

入院時現症：結膜に貧血および黄疸はなく，胸部・腹部には理学的に異常所見は認めなかった．直腸指診にて肛門縁より5～6cmの7時方向に柔らかい腫瘤を触知し，便潜血反応は陽性であった．

入院時検査成績：一般検血にて貧血なく，BUN 22.8mg/dlと軽度上昇し，血清K 3.4mEq/lと軽度低下していたが，carcinoembryonic antigenは4.2ng/mlと正常範囲内であった．

注腸透視：下部直腸から上部直腸にかけて，径約7cmでカリフラワー様の腫瘤陰影がみられた（**Fig. 1**）．

大腸内視鏡検査：肛門縁より5～10cmにかけて半周を占め，表面が分葉して顆粒状を呈し，かつ粘液に覆われ，生検鉗子が容易に深部に入り込む柔らかい腫

Fig. 1 Barium enema study showed a tumor, about 7cm in diameter and the shape of a cauliflower like appearance, in the lower rectum.

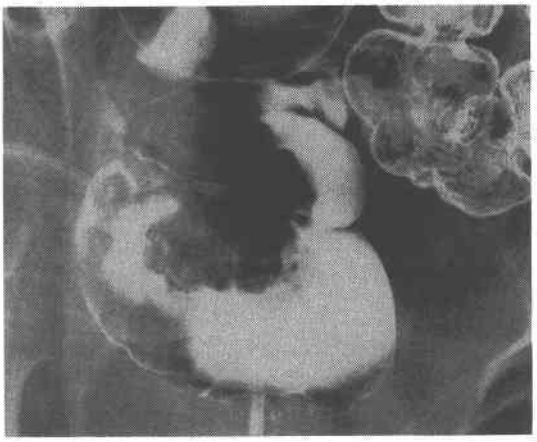

＜1993年11月1日受理＞別刷請求先：金田　真
〒517-05　志摩郡阿児町鵜方1257　三重県立志摩病院外科

Fig. 2 Endoscopic study revealed a lobulated tumor with a granular surface, which was coated with copious mucus.

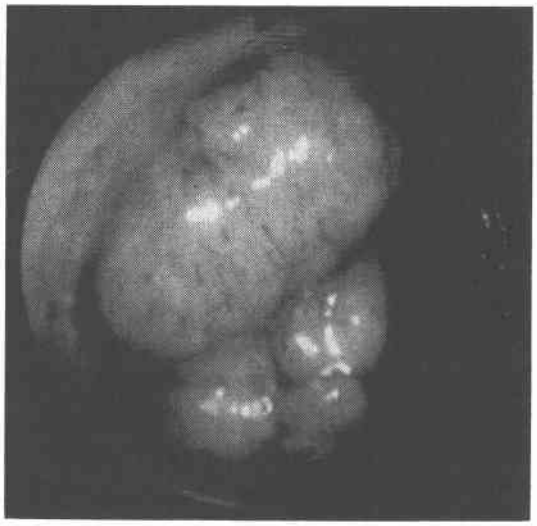

Fig. 3 Endoscopic ultrasonography was suggestive of tumor invasion to the muscularis propria.

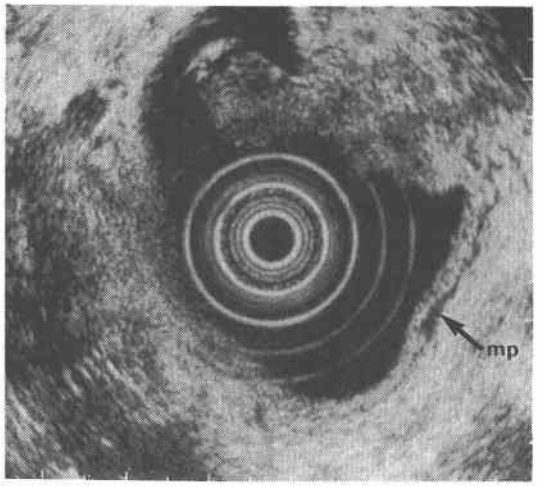

瘍を認めた（**Fig. 2**）．生検の結果，villous tumor, Group IV と診断された．

超音波内視鏡検査（endoscopic ultrasonography：以下，EUS と略記）：直腸腫瘍部では低エコーな固有筋層が不明瞭となり，固有筋層以深への浸潤が疑われた（**Fig. 3**）．

腹部 computed tomography：直腸内腔を，分葉し辺縁が脳回状を呈する，内部均一な腫瘍が占居し，直腸を拡張しているが，周囲への浸潤傾向はみられなかった（**Fig. 4**）．

Fig. 4 CT scan showed a homogeneous tumor whose margin was similar in appearance to brain-gyrus at the rectum.

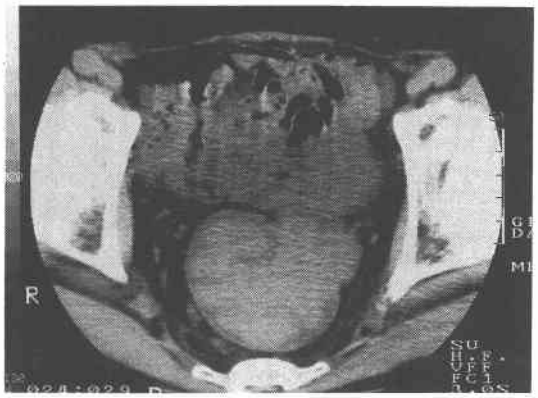

Fig. 5 Ulceration and induration of prolapsed tumor were not observed.

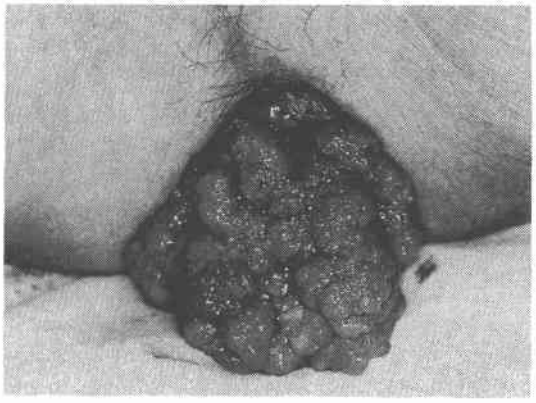

入院中に肛門外へ脱出した腫瘤を観察するに，超鶏卵大と大型ではあるが，潰瘍形成や硬結は認めなかった（**Fig. 5**）．

以上の所見より，直腸 villous tumor の診断にて手術を施行した．

術中所見：下腹部正中切開にて開腹するに，腫瘍は上部直腸から下部直腸に存在し，柔らかく漿膜面への浸潤はみられず，周囲に腫大したリンパ節も認めなかった．重積法を施行すべく直腸 S 状部にて直腸を切離した後，直腸を翻転させ肛門外へ引き出すに，腫瘍肛門側縁は歯状線より口側4cm に存在し，その2cm 肛門側にて直腸を切除し，残存直腸と S 状結腸を全層結

Fig. 6 Resected specimen. A cauliflower like tumor measuring 8.5×8.0cm.

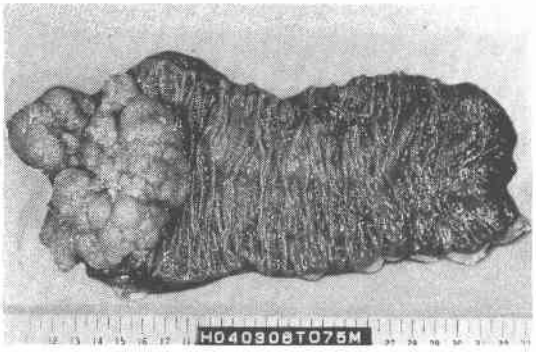

Fig. 7 Microscopic findings of the tumor revealed a villous adenoma with no evidence of malignant change (H.E., ×100).

節縫合にて吻合した.

摘出標本肉眼所見：腫瘍は表面が微細顆粒状を示す，カリフラワー様の広基性病変で，腫瘍径は8.0×8.5×3.5cm であった（**Fig. 6**).

病理組織学的所見：粘膜内に留まる villous adenoma で悪性所見はみられなかった（**Fig. 7**).

術後経過は良好で，術後1年9か月の現在再発の徴候なく健在である.

考　察

大腸 villous tumor は高率にみられる癌化ならびに大量の粘液分泌により急性腎不全を来す場合があり[2]，外科的治療法の選択には臨床所見を慎重に評価することが必要な疾患である．その頻度は全大腸腫瘍の1％弱[3]，全大腸腺腫の2～3％[4)5)]と比較的少ない．40％が直腸に発生し[6]，かつ発見時腫瘍が大型化していることが多く，肛門より脱出し，さらには嵌頓することが報告されている[1]．

ここで，自験例を含めわれわれが検索しえた直腸 villous tumor 本邦報告118例をみると，年齢は17歳～84歳(平均63.9歳)．男女比は1対1であった．症状の記載が明らかな89例をみると，出血が30例(33.7％)と最も多く，次いで粘液便と下痢がそれぞれ26例(29.2％)であり，自験例のごとく肛門外への腫瘤脱出を呈したものは25例（28.1％）であった．また，腫瘤脱出例に限ると，平均年齢は59.6歳で，男女比は1対0.67と男性に多かった.

病悩期間，腫瘍径および肛門縁から腫瘍までの距離を腫瘤脱出例と非脱出例で比較してみると，平均病悩期間は脱出例50.4か月（1～240か月)，非脱出例31.1か月（1～240か月）と有意ではないものの脱出例でやや長く，平均腫瘍径は脱出例7.2cm (3.0～15.0cm)，非脱出例8.8cm (3.0～20.0cm) と非脱出例で大型である傾向がみられた．肛門縁より腫瘍までの平均距離は脱出例3.4cm（0～8.0cm)，非脱出例5.8cm（0～15.0cm）と脱出例で有意に短かった（$p<0.05$).

Villous adenoma は，ほかの組織型の腺腫に比べ癌化率が高いことが指摘されており[7]，癌化の問題については多数の報告がなされている．しかし，villous adenoma は大型化している場合が多く，母集団の大きさが癌化を高率にしており，本当の意味で malignant potential が高いとは断定できないとの報告もみられる[5]．

そこで，直腸 villou tumor 本邦報告例にて最大径と癌化率および壁深達度の関係をみると，癌化率は最大径5cm 未満では45.5％，5cm 以上10cm 未満71.1％，10cm 以上74.3％と腫瘍径が増すにつれて高率となり，5cm 以上の群では5cm 未満の群に比べいずれも癌化率は有意（$p<0.05$）に高率であり，腫瘍径の増大が癌化率を高くしていることが示唆された．しかし，最大径が10cm 以上の群でも，腺腫と粘膜内癌が併せて20例(57.1％)を占めており，腫瘍径のみより癌化および深達度を推定することは困難であると思われた（**Table 1**)．また，腫瘤脱出例では，癌化率は腫瘍最大径5cm 未満25.0％，5cm 以上10cm 未満41.7％で，10cm 以上では100％であったが，m 癌7例，sm 癌4例と，全例早期癌症例であった.

最近，大腸腫瘍の深達度診断に EUS の有用性が示されており，深達度を詳細に描出・分類し，治療方針が決定されている[8]．しかし，villous tumor は大型でかつ粘液に富み描出が困難な場合が多く，EUS による

Table 1　Relationship between maximum diameter of the tumor, incidence of malignant change and depth of cancer invasion

Maximum diameter of the tumor	adenoma	Depth of cancer invasion		
		m	sm	mp・a_1
<5cm (22 cases)	12 cases (54.5%)	7 cases (31.8%)	1 case (4.5%)	2 cases (9.1%)
		10 cases(45.5%)		
≧5cm, <10cm (45 cases)	13 cases (28.9%)	10 cases (22.2%)	9 cases (20.0%)	13 cases (28.9%) ※
		32 cases(71.1%)		※
≧10cm (35 cases)	9 cases (25.7%)	11 cases (31.4%)	8 cases (22.9%)	7 cases (20.0%)
		26 cases(74.3%)		

※：$p<0.05$

m：mucosal layer,　sm：submucosal layer,　mp：muscularis propria

Fig. 8　Relationship between distance from the anal verge, maximum diameter of the tumor, depth of cancer invasion, and operative procedure

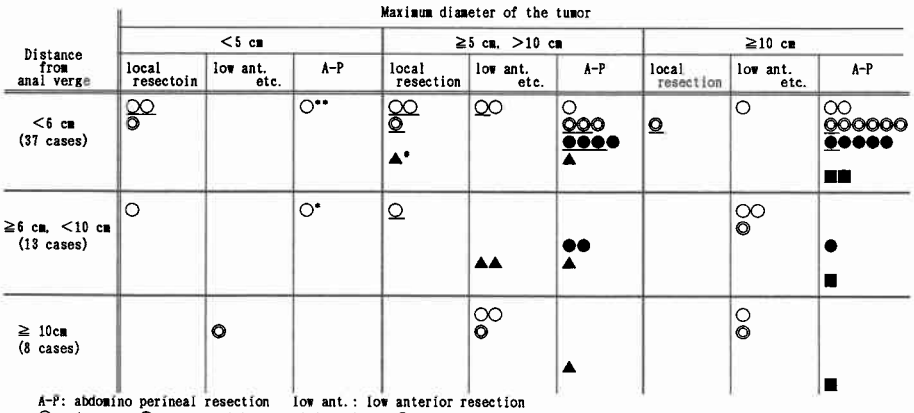

A-P: abdomino perineal resection　low ant.: low anterior resection
○: adenoma　◎: cancer with mucosal invasion　●: cancer with submucosal invasion
▲: cancer with invasion to the muscularis propria　■: cancer with invasion to the subserosal layer and a_1
＊＊: case is associated with sigmoid colon cancer　＊: a case associated with sigmoid colon polyp
#: case is perfomed hemodialysis　_:a case prolapsed a tumor through the anus

診断には不適であるとの報告もみられ[8)9)]，自験例では固有筋層以深への浸潤が疑われたが腺腫は粘膜内に留まっていた．

直腸腫瘍に対する術式決定に際しては，肛門縁から腫瘍までの距離が肛門機能温存すなわち quality of life の意味で重要な問題となり，villous tumor では腫瘍径および癌化の有無がこれに加わり，より適切かつ慎重な評価が要求される．そこで，本邦報告例中記載が明らかなものについて，肛門縁から腫瘍までの距離，腫瘍最大径と壁深達度および手術術式の関係をみると，腫瘍が肛門縁より6cm 未満に存在し，最大径5cm 未満のものではＳ状結腸癌合併例を除き，３例とも腺腫あるいは早期癌症例であり，局所切除が施行されていた．しかし，肛門縁より6cm 未満に存在し，最大径5cm 以上のものでは腺腫および早期癌28例中21例（75.0%）に腹会陰式直腸切断術（abdominoperineal resection：以下，A-P と略記）が施行されており，局所切除施行例は４例(14.3%)，低位前方切除術あるいは重積法施行例は３例（10.7%）に過ぎなかった（**Fig. 8**）．

すなわち，直腸の villous tumor に対しては諸家の報告のごとく[10)11)]，大型であっても明らかに進行癌を疑わせる所見を認めなければ，腫瘍の局在部位，大きさ，形態などより局所切除が可能な場合は経肛門的，

経括約筋的あるいは経仙骨的局所切除を施行し，これが不可能な場合でも，できるだけ A-P は避けるべきであり，局所切除施行例では摘出標本の組織学的検索により，2期的根治術の必要性を検討することが重要であると思われる．

文　献

1) 泉　俊昌，石田　誠，安川ひろ美ほか：肛門から脱出，嵌頓した直腸絨毛腺腫の1例．日臨外医会誌 53：1936—1940，1992
2) 馬殿正人，河野百合子，馬殿芳郎：直腸絨毛状腺腫に合併した急性腎不全．腎と透析　15：385—389，1983
3) 岩下明徳，飯田三雄，岩下俊光ほか：大腸 villous tumor の病理診断—生検診断，癌化の問題を含む—．胃と腸　21：1303—1316，1986
4) 北条慶一：大腸ポリープ．消外　1：149—159，1978
5) 柳澤昭夫，加藤　洋，菅野春夫：前癌病変としての大腸腺腫．臨成人病　11：1889—1895，1981
6) Galandiuk S, Fazio VW, Jagelman DG et al: Villous and tubulovillous adenomas of the colon and rectum. A retrospective review, 1964—1985. Am J Surg 153：41—47, 1987
7) 武藤徹一郎，石川浩一，喜納　勇ほか：日本と英国の大腸腺腫の差に関する組織学的研究—とくに Malignant Potential を中心に—．癌の臨　23：465—468，1977
8) 畦倉　薫，坂谷　新，小泉浩一ほか：大腸癌に対する超音波内視鏡診断法—体腔内プローブによる診断も含めて—．臨外　47：25—31，1992
9) Mosnier H, Guivarc's M, Meduri B et al: Endorectal sonography in the management of rectal villous tumors. Int J Colorectal Dis 5：90—93，1990
10) 上野洋一，長尾和治，松田正和ほか：大腸 Villous tumor 20病変の検討．日臨外医会誌　53：900—905，1992
11) 武藤徹一郎，安達実樹：大腸の villous tumor—定義と治療—．胃と腸　21：1365—1372，1986

A Case Report of Villous Adenoma of the Rectum Presenting as Prolapse through the Anus

Makoto Kaneda, Tamotsu Hirota, Makoto Iwasa and Hisao Tamaki
Department of Surgery, Mie Prefectural Hospital

A 75-year-old man was admitted to our hospital because of prolapse of a tumor from the anus, which had developed over three years. Rectal examination revealed a soft tumor 5~6 cm proximal to the anal verge. Barium enema study showed a tumor, about 7 cm in diameter and having a cauliflower-like appearance, in the lower rectum. Endoscopic study revealed a lobulated tumor with a granular surface, which was coated with copious mucus. CT scan showed a homogeneous tumor whose margin was similar in appearance to brain gyrus. Endoscopic ultrasonography was suggestive of tumor invasion to the muscularis propria. Ulceration and induration of prolapsed tumor were not observed. Pull-through operation was performed. The resected specimen showed a wide-base tumor measuring 8.5 × 8.0 cm. Histological findings confirmed it to be a villous adenoma with no evidence of malignant change.

Reprint requests: Makoto Kaneda　Department of Surgery, Mie Prefectural Hospital of Shima Ugata
Ago-cho, Shimagun, Mie, 517-05 JAPAN