日消外会誌　27（3）：829～833，1994年

胆管細胞癌と鑑別困難であった下大静脈と胆管への浸潤を伴う直腸癌肝転移の1切除例

群馬大学医学部第2外科
新井　正明　　大和田　進　　森下　靖雄

下大静脈と胆管に浸潤し，胆管細胞癌と鑑別困難であった直腸癌肝転移の1切除例を報告する．症例は54歳の女性で，1989年10月に直腸癌で低位前方切除術を受けた．1992年5月に肝腫瘍を指摘され，腫瘍マーカーはCEAとCA19-9が上昇していた．CTでは尾状葉から肝後上区域に辺縁不明瞭な低吸収域を認め，超音波では辺縁不整な高エコー像で，下大静脈と肝内胆管への浸潤が疑われた．内視鏡的逆行性胆管造影では前・後区域枝分岐部に陰影欠損を認め，後区域枝は途絶していた．動脈造影では淡い腫瘍濃染を認めた．胆管細胞癌または非定型的な直腸癌の肝転移の疑いで手術を行った．下大静脈を25分間遮断し，拡大肝右葉切除・下大静脈前壁合併切除を施行した．下大静脈欠損部は馬心膜でパッチ縫合閉鎖した．摘出標本の割面で腫瘍は4.0×3.5cm大で，組織学的に下大静脈と胆管に浸潤した直腸癌の肝転移と判明した．

Key words: liver metastasis from rectal cancer, metastatic liver tumor infiltrating IVC and biliary tract, hepatectomy with IVC wall resection

はじめに

転移性肝癌が浸潤性に発育する例は約18%といわれ[1]，下大静脈にまで浸潤していて合併切除しえた報告はまれである．今回，下大静脈と胆管に浸潤し，胆管細胞癌と鑑別が困難であった直腸癌異時性肝転移の切除例を経験したので報告する．

症　例

患者：54歳，女性

主訴：なし

家族歴：長兄・胆嚢癌，次兄・肝細胞癌

既往歴：1989年10月，直腸癌（P_0，H_0，S_3（子宮），N_0）[2]に対し当科で低位前方切除，子宮付属器合併切除，リンパ節郭清術を受けた．組織学的診断は中分化型管状腺癌（s，ly_1，v_0，n（－），ow（－），aw（－），ew（－））であった．

現病歴：術後経過観察下にあった1992年5月，carcinoembryonic antigen（以下，CEAと略記）とcarbohydrate antigen（以下，CAと略記）19-9の上昇があり，CT検査で肝内の腫瘍を指摘された．

入院時現症：体格，栄養は中等度で，腹部は平坦，軟で肝，脾および腫瘤を触知しなかった．

入院時検査成績：末梢血検査で軽度貧血を認め，生化学検査でLDH，ALP，γ-GTPの上昇がみられた．indocyanine green（以下，ICGと略記）15分停滞率は27%であった．腫瘍マーカーはα-fetoprotein（AFP）は正常だが，CEA（7.2ng/ml），CA19-9（210U/ml）が上昇していた（**Table 1**）．

腹部超音波検査では，尾状葉から肝後上区域（S_7）に3cm大の辺縁不整な八頭状の高エコー像を認め，下

Table 1　Laboratory data on admission

Ht	33 %	Na	139 mEq/l
Hb	9.3 g/dl	K	3.7 mEq/l
RBC	359×10⁴ /μl	Cl	105 mEq/l
WBC	4,300 /μl	BS	116 mg/dl
Plt	22.8×10⁴ /μl	T-Chol	226 mg/dl
TP	6.7 g/dl	PT	112 %
Alb	4.3 g/dl	NH_3	42 mg/dl
T-Bili	0.5 mg/dl	ICG_{15}	27 %
D-Bili	0.2 mg/dl	CEA	7.2 ng/ml
GOT	35 IU/l	AFP	3.6 ng/ml
GPT	31 IU/l	CA19-9	210 U/ml
LDH	431 IU/l		
ALP	510 IU/l		
γ-GTP	96 IU/l		

＜1993年11月1日受理＞別刷請求先：新井　正明
〒371　前橋市昭和町3－39－15　群馬大学医学部第2外科

Fig. 1 Ultrasonogram (left) showing an irregular shaped high-echoic tumor. Computed tomogram (right) showing a low density mass infiltrating the inferior vena cava (←) and a dilated intrahepatic bile duct (➤).

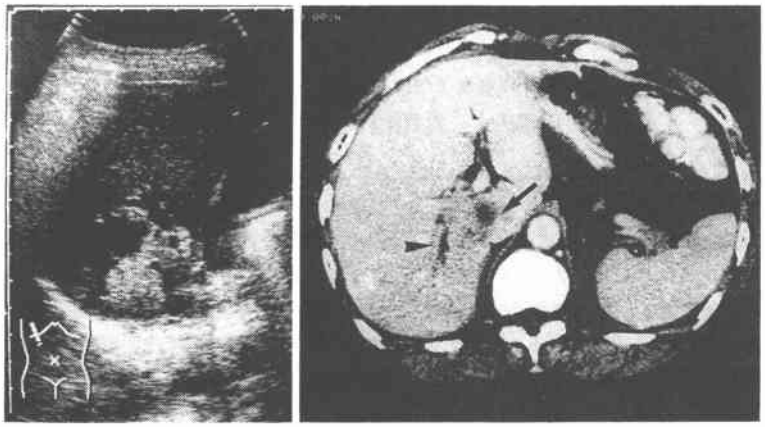

Fig. 2 Endoscopic retrograde cholangiogram showing a filling defect at the anterior segment duct and obstruction of the posterior segment duct of the liver.

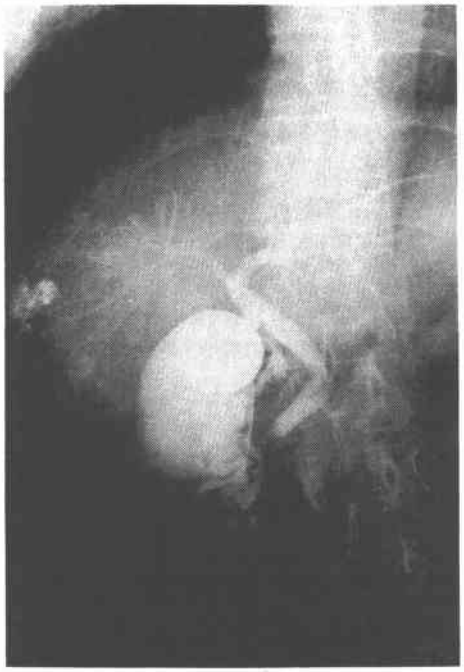

Fig. 3 Hepatic angiogram showing a fine tumor stain in the right posterior superior segment and a hemangioma in the anterior inferior segment.

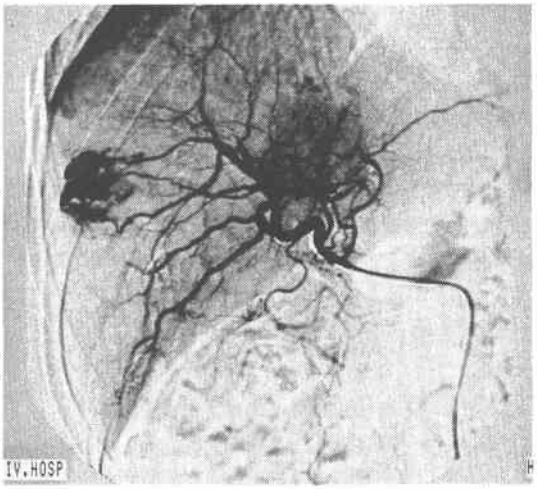

大静脈および肝内胆管への浸潤を疑わせた．腹部CT検査では，尾状葉からS_7にかけて辺縁不明瞭な低吸収域を認めた造影により辺縁が強調され，下大静脈との境界は不明瞭で中枢側の肝内胆管が拡張していた．肝前下区域（以下，S_5と略記）に，造影CTで明らかとなる比較的境界明瞭な高吸収域を認めた(**Fig. 1**)．内視鏡的逆行性胆管造影では，総胆管，胆嚢管，胆嚢および左肝内胆管は明瞭に描出されたが，右肝内胆管の描出が不良で，前，後区域枝分岐部に陰影欠損を認め，後区域枝は途絶していた(**Fig. 2**)．腹部血管造影では，S_5に動脈相早期から濃染される腫瘍を認めた．尾状葉からS_7の腫瘍は淡く濃染されたが，動脈のencasementは明らかでなかった（**Fig. 3**）．また，門脈相に

異常所見はなかった．

以上より，S_5の血管腫および尾状葉からS_7の胆管細胞癌または非定型的な直腸癌の肝転移を疑って，1992年6月手術を施行した．

手術所見：両側肋骨弓下切開で開腹すると，腫瘍は尾状葉からS_7にあり下大静脈に浸潤していた．総胆管を膵上縁で切離し，肝十二指腸間膜内のリンパ節を郭清し，肝門部胆管を処理した．肝の切離を先行させ，左肝管は左尾状葉枝の末梢で切離し，右肝静脈，右下肝静脈を切離した．下大静脈を左腎静脈の頭側と中，左肝静脈流入部の尾側でテーピングした後遮断した．下大静脈前壁の浸潤部を合併切除しつつ拡大肝右葉切除術を施行した．下大静脈欠損部は5.0×2.0cmで，馬心膜を用いてパッチ縫合閉鎖した．下大静脈遮断時間は25分であった．後結腸性に空腸を挙上し，左肝管と空腸を端側吻合した．手術時間は11時間50分，出血量は1,716mlであった．

切除標本：腫瘍の割面は白色調多結節性で被膜を有さず，内部に壊死を伴い，大きさは4.0×3.5cmであっ

Fig. 4 Macroscopic finding of the resected specimen showing the tumor infiltrating the inferior vena cava and the intrahepatic bile duct. (IVC: inferior vena cava, CBD: common bile duct)

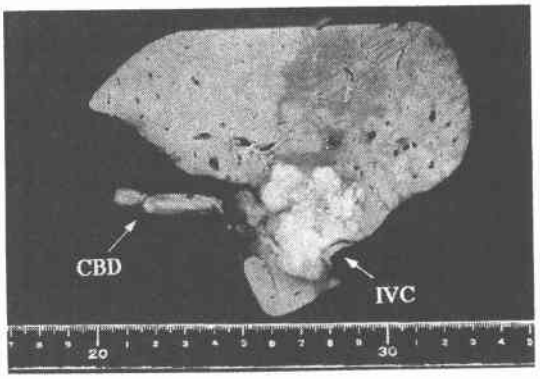

Fig. 5 Microscopic findings.
(a) Moderately differentiated tubular adenocarcinoma of the rectum (HE, ×35). (b) Hepatic metastasis of rectal carcinoma (HE, ×35).

(a)

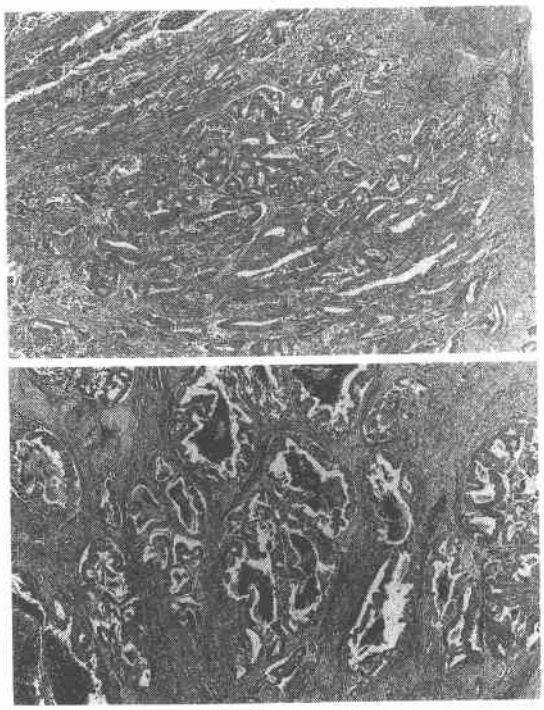

(b)

Fig. 6 Microscopic findings.
(a) CEA stain of rectal carcinoma (×35). (b) CEA stain of hepatic metastasis (×35). (CEA: carcinoembryonic antigen)

(a)

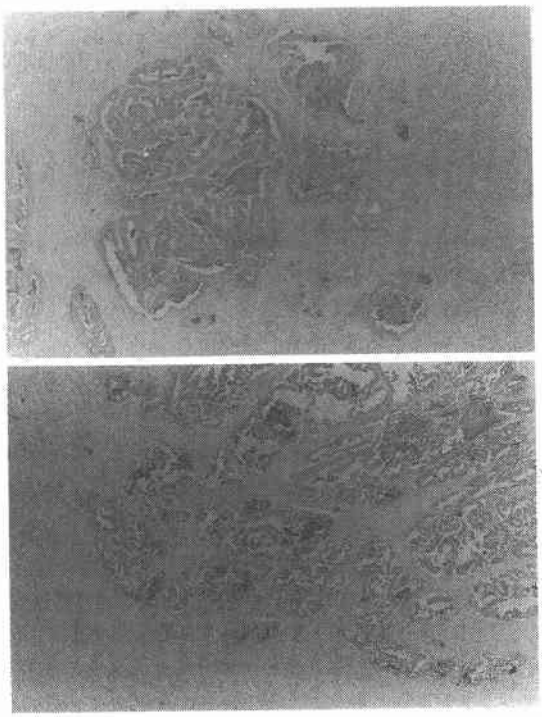

(b)

Fig. 7　Microscopic findings.
(a) The tumor infiltrating the biliary truct (HE, ×21.5). (b) The tumor infiltrating the inferior vena cava (HE, ×35).

(a)

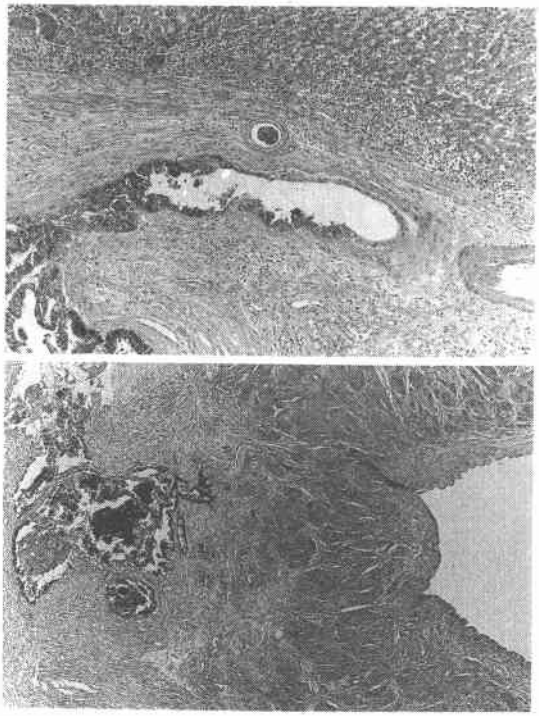

(b)

た．尾状葉および後区域の胆管と下大静脈への浸潤がみられた（**Fig. 4**）．

病理組織学的所見：腫瘍は中分化型管状腺癌で直腸癌の組織像と高い類似性を示し，転移性肝癌と考えられた(**Fig. 5**)．CEA 染色でも，類似した染色性を示した(**Fig. 6**)．胆管の粘膜上皮を置換するように浸潤し(**Fig. 7a**)，下大静脈の内膜近くまで浸潤を認めた(**Fig. 7b**)．

術後経過は順調で，第19病日に退院した．術後約1か月後の腫瘍マーカーは CEA 1.5ng/ml，CA19-9 36 U/ml と正常化した．

考　察

原発性肝癌のうち肝細胞癌は肝小葉を置換性に，かつ膨張性に発育する．また，胆管細胞癌は胆管上皮に発生し，それに近接する脈管や間質に浸潤性に発育する．一方，転移性肝癌はその発生から考えて浸潤性発育よりも多くは膨張性に発育する．杉原ら[1]は転移性肝癌の浸潤型増殖の頻度は約18%であると報告している．また，肝内胆管への浸潤は，約6%との報告も見られるが[3]．下大静脈にまで浸潤した転移性肝癌切除例の報告はまれである[4)5)]．

術前の画像診断では，転移性肝癌と胆管細胞癌とは類似している点が多く，鑑別は困難である．消化器癌の手術歴があれば転移性肝癌と診断するのが一般的である[6]．本例も直腸癌の手術歴があり，転移性肝癌をまず考えた．しかし画像上，超音波では辺縁不整な高エコー像を示し，CT では造影により辺縁が強調される低吸収域として描出され，肝内胆管と下大静脈へ浸潤している像が読み取れた．血管造影では軽度の濃染像として描出され，内視鏡的逆行性胆管造影では肝内胆管の2次分枝より末梢に狭窄，閉塞，壁不整などの所見が認められた．以上の所見から胆管細胞癌を否定できなかった[7]．

胆管細胞癌における腫瘍マーカーの陽性率は，AFP 33.3%，CEA 57.1%，CA19-9 83.1%で CA19-9の陽性率が高い[7]．本例では原発巣である直腸癌の手術前の CEA は2.6ng/ml，CA19-9は29U/ml と，CEA のみが軽度上昇していた．CEA は術直後より正常化したが，外来通院中に CEA，CA19-9がともに上昇した．この際，CA19-9の上昇がむしろ優位であったため，直腸癌の肝転移よりも胆管細胞癌を疑う根拠となった．

下大静脈に浸潤しているかあるいは腫瘍栓をもつ肝腫瘍の手術方法としては，①単純遮断法，② total hepatic vascular exclusion（以下，THVE と略記）を追加する方法（常温阻血[8]，低温灌流[9]），③ Bio-pump を用いる方法[10]，④体外肝手術[11]，⑤ in situ cold perfusion[12]，などが行われている．当科は出血のコントロールや肝，腎，小腸などの臓器保護，全身の循環維持が問題となる場合，Bio-pump をはじめとする体外補助循環装置や THVE などの手技を積極的に用いている[13]．著者らは手術手順として，central approach で肝切離を先行して下大静脈を露出する．次いで，腫瘍と肝静脈の位置関係を同定し，腫瘍の浸潤範囲を正確に診断した上で補助循環の必要性を判断している．本例のように，腫瘍の浸潤が肝静脈にまで及んでいなければ，肝静脈流入部の尾側で下大静脈を遮断でき，THVE の必要はなく，肝と小腸のうっ血の心配もない．また，下大静脈の合併切除や再建が30分以内で終了すれば，腎を保護する意味でも許容時間範囲内であり，補助循環を用いないで手術が可能と考える．

本文の要旨は第748回外科集談会（東京）において発表し

た.

文　献

1) 杉原茂孝, 神代正通：転移性肝癌. 日臨 46：244—251, 1988
2) 大腸癌研究会編：大腸癌取扱い規約. 改訂第4版. 金原出版, 東京, 1985
3) 小林達則, 上山 聡, 毛利 宰ほか：限局性胆管拡張を伴い胆管細胞癌と鑑別困難であった直腸癌肝転移の1切除例. 広島医 43：1590—1512, 1990
4) 榔野正人, 早川直和, 道家 充ほか：大腸癌肝尾状葉転移に対する尾状葉全切除下大静脈合併切除の1例. 日消外会誌 22：2732—2735, 1989
5) 笠野泰生, 谷村 弘, 谷口勝俊ほか：Bio-pumpを用いて下大静脈合併切除を行った尾状葉転移性肝癌の1例. 日臨外医会誌 52：635—639, 1991
6) 岡本英三, 山中若樹, 藤元治郎：転移性肝癌の診断. 臨外 45：679—685, 1990
7) 大和田進, 宮本幸男, 竹下正昭ほか：胆管細胞癌の臨床病理学的検討. 北関東医 40：203—210, 1990
8) Huguet C, Addario-Chieco P, Gavelli A et al: Techniqe of hepatic vascular exclusion for extensive liver resection. Am J Surg 163：602—605, 1992
9) Fortner JG, Shiu MH, Kinne DW et al: Major hepatic resection using vascular isolasion and hypothermic perfusion. Ann Surg 180：644—652, 1974
10) Yamaoka Y, Ozawa K, Kumada K et al: Total vascular exclusion for hepatic resection in cirrhotic patients: application of venovenous by-pass. Arch Surg 127：276—280, 1992
11) Picklmayr R, Grosse H, Hauss J et al: Technique and preliminary results of extracorporeal liver surgery (bench procedure) and surgery on the in situ perfused liver. Br J Surg 77：21—26, 1990
12) Belghiti J, Panis Y, Sawanet A et al: A new technique of side to side caval anastmosis during orthotopic hepatic transeplantation without inferior vena cava occulusion. Surg Gynecol Obstet 175：270—272, 1992
13) 佐藤啓宏, 大和田進, 中村正治ほか：肝上部に及ぶ腎癌下大静脈腫瘍塞栓の手術経験. 北関東医 42：477—482, 1992

Metastatic Liver Tumor Infiltrating the Inferior Vena Cava and the Biliary Tract with Difficult Differentiating from Cholangiocellular Carcinoma —A Case Report—

Masaaki Arai, Susumu Ohwada and Yasuo Morishita
The Second Department of Surgery, Gunma University School of Medicine

A 54-year-old woman with a previous history of low anterior resection for rectal carcinoma in October 1989 was admitted in May 1992 because of a hepatic tumor. The serum levels of CEA and CA19-9 were elevated. Computed tomograms and ultrasonograms identified an irregular tumor in the caudate lobe and right posterior superior segment infiltrating the inferior vena cava (IVC) and the posterior segment duct. Endoscopic retrograde cholangiograms showed a filling defect in the anterior segment duct and obstruction of the posterior segment duct. Hepatic angiograms revealed a fine tumor stain. These findings could not differentiate cholangiocellular carcinoma from metastasis attributed to rectal cancer. The right and caudate lobes of the liver were resected, together with partial resection of the IVC wall, the defect of which was repaired with a horse pericardium. The tumor, 4.0×3.5 cm in size, was histologically determined to be metastasis from rectal cancer with infiltration of the IVC and the biliary tract.

Reprint requests: Masaaki Arai The Second Department of Surgery, Gunma University School of Medicine
3-39-15 shouwa-machi, Maebashi, 371 JAPAN