日消外会誌　27（4）：835～840，1994年

原　著

胸骨後食道再建術における胸郭入口部の検討

自治医科大学附属大宮医療センター外科，*自治医科大学消化器一般外科
島貫　公義　宮田　道夫　昌子　正實*　澁澤　公行*
早田　邦康　甲斐　敏弘　清崎　浩一　佐竹　賢仰
三角　芳文　吉田　卓義

大彎側形成胃管を用いた胸骨後食道再建術（用手吻合例）を施行し，術前 computed tomography 検査所見を用いて胸郭入口部の広さを評価しえた76例を，頸部食道一胃管吻合部の縫合不全を示したA群（41例）と縫合不全を認めなかったB群（35例）の2群に分類し，両群で比較検討した．鎖骨間距離（ICD）と胸骨一気管間距離（STD）の積である胸骨入口部面積（TIA），STDと胸骨一胸椎間距離（SVD）との比である気管位置比（TPR）を測定した．A群のICD値，STD値，TIA値，TPR値はB群と比較して有意に低値を示した．TIA値が400mm²未満の症例（21例）の81.0%に，TPR値が0.4未満の症例（45例）の66.7%に縫合不全を認めた．以上より，縫合不全の一因として胸郭入口部の狭さが関与しているものと思われ，胸郭入口部の極度に狭い症例では予防的胸鎖関節切除術が必要と思われた．

Key words: thoracic inlet space, retrosternal reconstruction after esophagectomy, leakage of esophagogastrostomy

はじめに

大彎側形成胃管を用いて胸骨後食道再建術を施行する食道癌根治術後の合併症の1つに胸骨および鎖骨の圧迫に伴う胃管壊死および頸部食道一胃管吻合部の縫合不全がある[1]．飯塚ら[2]は154例の胸骨後食道再建術の検討において，巨大で後方に突出した鎖骨骨頭および胸鎖関節部の圧迫による胃管の血流障害が縫合不全や吻合部狭窄を招く一因となるため，胸鎖関節部の切除が必要になる場合があると報告している．術中に明らかな胃管の循環障害を認めた場合は胸骨および鎖骨切除の適応や再建術式の変更などの判断が容易であるが，術中に胸鎖関節の圧迫の程度を客観的に判断できない場合もある．そこで，われわれは術前に胸鎖関節による圧迫の程度を評価しうる方法を検討するために，食道癌根治術後に縫合不全をきたした41症例において，胸郭入口部[3]の広さを頸胸部 computed tomography（以下，CTと略記）検査より評価し，縫合不全をきたさなかった同様の食道癌根治手術症例35例と比較検討した．

＜1993年12月8日受理＞別刷請求先：島貫　公義
〒330　大宮市天沼町1－847　自治医科大学大宮医療センター外科

対象および方法

大彎側形成胃管を用いた胸骨後食道再建術228例において，術後吻合部造影にて縫合不全を確認し，局所の炎症所見に乏しく，1週間後の再造影にて縫合不全が消失した症例も含めて68例（29.8%）であった．吻合法別では用手吻合症例で33.0%（64/194），器械吻合で11.8%（4/34）の発生率であった．これらの症例のうち今回対象とした症例は，術前頸胸部CT検査にて，胸骨および鎖骨が描出され，両側胸鎖関節がほぼ明瞭に描出されていた食道癌76例で，すべて用手吻合を用いた頸部食道・胃管吻合（層々吻合）を施行した症例である．これら76例を以下のごとく2群に分類して検討した．

A群（n＝41）：術後吻合部造影にて縫合不全を認めた，食道癌根治術40例および，バイパス手術1例である．

B群（n＝35）：縫合不全を認めなかった，食道癌根治術症例の35例である．

各群における年齢，性別およびリンパ節転移度，深達度，組織学的進行度の背景因子は食道癌取扱い規約[4]に準じた（**Table 1**）．

胸郭入口部の評価は頸胸部CT検査にて，左右の胸

Table 1　Patients background

Group		A	B
Sex(M：F)		33：8	31：4
Age		61.6±9.7	64.2±9.0
Location of the Lesion	Iu	3	2
	Im	25	20
	Ei	5	6
	Ea	8	7
Degree of Regional Lymphnode Metastasis	n0	14	10
	n1	3	4
	n2	11	14
	n3	8	4
	n4	5	3
Depth of Invasion	ep	2	1
	sm	6	3
	mp	4	5
	a1	2	7
	a2	22	14
	a3	5	5
Histologic Stage	0	9	1
	I	2	4
	II	0	2
	III	16	16
	IV	14	12

ep：intraepithelium, sm：involving submucosa, mp：involving muscularis propria, a：into adventitia, a1：invasion reaching the adventitia, a2：definite invasion, a3：invasion the neighboring structures, Iu：upper intra-thoracic esophagus, Im：middle intra-thoracic esophagus, Ei：lower intra-thoracic and abdominal esophagus, Ea：abdominal esophagus
Histologic stage is based on the guide line for esophagesal cancer by Japanese society for esophageal diseases
*：0.01　**：0.001
A：Cases with insufficiency of esophagogastrostomy
B：Cases without insufficiency of esophagogastrostomy

鎖関節がほぼ明瞭に描出されているレベルにおいて，

1）左右鎖骨間距離（mm）：（inter clavicular distance：以下，ICD と略記）

2）胸骨後面から気管前壁までの距離（mm）：（sterno-tracheal distance：以下，STD と略記）

3）胸骨後面から胸椎椎体部までの距離（mm）：（sterno-vertebral distance：以下，SVD と略記）

の以上を測定し，さらに以下の定義において，

4）胸郭入口部面積（mm^2）：（thoracic inlet area＝ICD×STD：以下，TIA と略記）

5）気管位置比：（tracheal position ratio：＝STD/SVD：以下，TPR と略記）

を算出し，各群において比較検討した（**Fig. 1**）．

Fig. 1　Factors of thoracic inlet on computed tomography.
ICD：interclavicular distance, STD：sterno-tracheal distance, SVD：sterno-vertebral distance, TIA：thoracic inlet area, TPR：tracheal position ratio

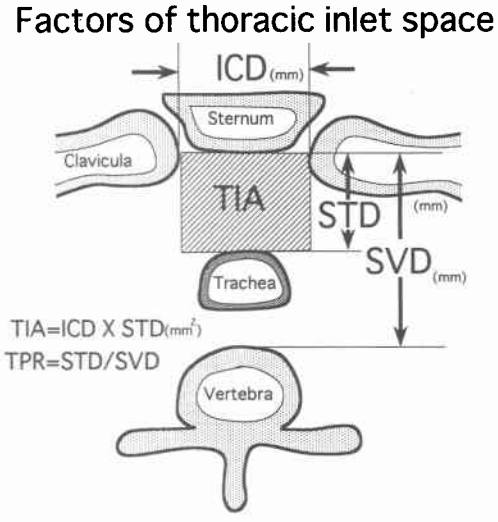

測定値は平均値±標準偏差で表現し，背景因子の検定は χ^2検定，CT 検査から得られた測定値は Mann-Whitney U 検定を用いて有意差の有無を検討した．

結　果

1．背景因子

全例，術前化学療法，術前放射線治療は施行されていなかった．リンパ節転移，年齢，性別，主病変占居部位では群間に有意差を認めなかった．深達度では A 群に a_1症例が少なかったが，その他の深達度に有意差は認めなかった．組織学的進行度では，A 群に 0 度の症例が多いが，他の進行度には有意差を認めなかった（**Table 1**）．

2．典型的 CT 検査所見

各群における典型的症例の CT 所見を示す．A 群（n＝41）症例（縫合不全を認めた症例）では B 群（n＝35）症例（縫合不全を認めなかった症例）との画像上の比較において，飯塚ら[1]の指摘する鎖骨の後方への突出状態と思われる所見が認められた（**Fig. 2a, b**）．図に示した A 群症例では再手術時の肉眼所見にて，胃管の胸鎖関節部に一致して胃管大彎側に明らかな静脈血栓形成を認め，関節圧迫部より頭側の胃管末端の壊

Fig. 2 a : Typical computed tomography of group A. Values of factors of thoracic inlet were ; ICD : 22mm, STD : 12mm, SVD : 40mm, TIA : 312mm², TPR : 0.3
b : Typical computed tomography of group B. Values of factors of thoracic inlet were ; ICD : 22 mm, STD : 12mm, SVD : 40mm, TIA : 312mm², TPR : 0.3

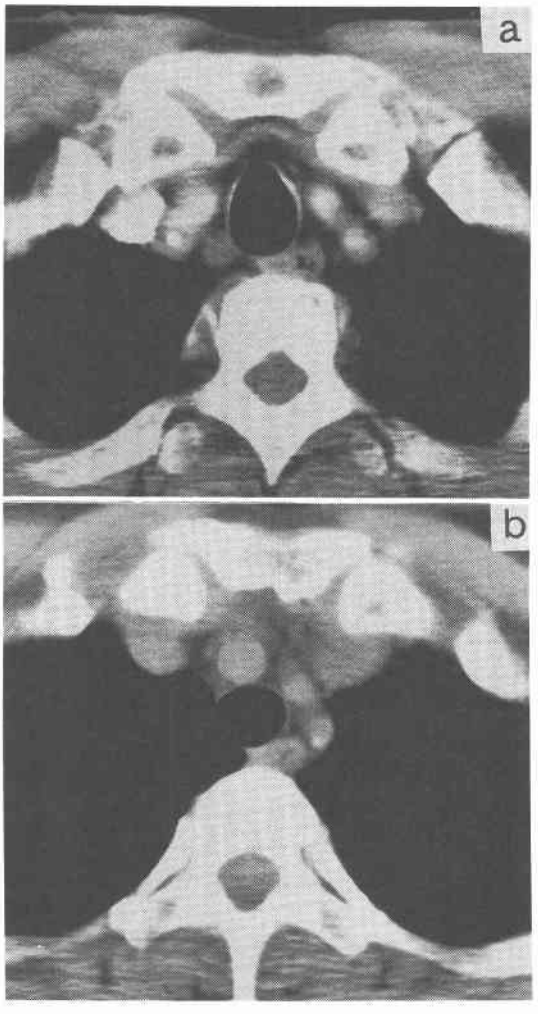

Table 2 Values of factors in thoracic inlet space

*: 0.05 **: 0.01

Group	ICD (mm)	STD (mm)	SVD (mm)	TIA (mm²)	TPR
A mean	28.9	17.4	47.8	472.6	0.34
SD	5.46	7.67	6.76	186.8	0.11
(n=41)	*			**	*
B mean	31.4	19.2	47.4	594.9	0.41
SD	4.92	5.62	5.58	166.82	0.11
(n=35)					

ICD : interclavicular distance, STD : sterno-tracheal distance, SVD : sterno-vertebral distance, TPR : tracheal position ratio, TIA : thoracic inlet area
A : Cases with insufficiency of esophagogastrostomy
B : Cases without insufficiency of esophagogastrostomy

Fig. 3 Distribution of values of thoracic inlet area in each groups.
TIA : thoracic inlet area = ICD×STD, ICD : interclavicular distance, STD : sterno-tracheal distance, A : Cases with insufficiency of esophagogastrostomy, B : Cases without insufficiency of esophagogastrostomy



死を認めた.

3. CT 検査による胸郭入口部の測定値

A 群の ICD 値 (28.9±5.46mm), TIA 値 (472.6±186.8mm²) および TPR 値 (0.34±0.11) は B 群の ICD 値 (31.4±4.92mm), TIA 値 (594.9±166.82 mm²) および TPR 値 (0.41±0.11) と比較して有意に低値を示した. 特に TIA 値では, A 群は B 群の79.4%であった. しかし, STD (mm) 値および SVD (mm) 値は群間に有意差を認めなかった (**Table 2**).

TIA 値が400mm²未満の症例は A 群の41.5% (17/41) に, B 群では11.4% (4/35) に認め, 縫合不全の発生率は81.0% (17/21例) であった. TIA 値600mm²未満の症例は, A 群の78.0% (32/41) に, B 群では45.7% (16/35) に認め, 縫合不全は32/48例で66.7%に認めた. TIA 値が700mm²以上の症例は, A 群の

Fig. 4 Distribution of values of tracheal position ratio in each groups.
TPR : tracheal position ratio = STD/SVD, STD : sterno-tracheal distance, SVD : sterno-vertebral distance, A : Cases with insufficiency of esophagogastrostomy, B : Cases without insufficiency of esophagogastrostomy

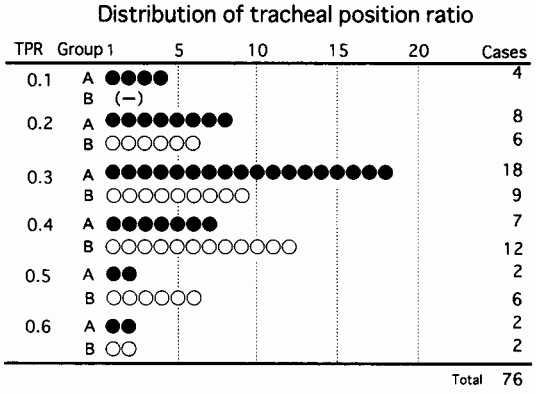

Fig. 5 Scattergram of thoracic inlet area (TIA) and tracheal position ratio (TPR) in each groups.
■ : Group A : Cases with insufficiency of esophagogastrostomy, ▣ : Group B : Cases without insufficiency of esophagogastrostomy

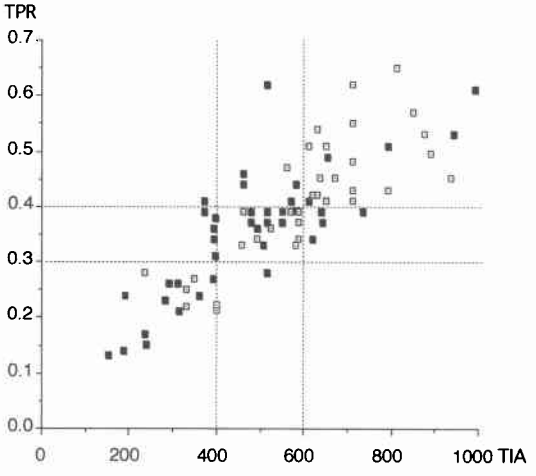

9.8%（4/41）で，B群では31.4%（11/35）に認め，縫合不全は4/15例で26.7%に認められた（**Fig. 3**）.

TPR値が0.4未満の症例はA群の73.2%（30/41）に，B群では42.9%（15/35）に認め，縫合不全は30/45例で66.7%に認めた．これに対してTPR値が0.4以上の症例では，縫合不全は35.5%（11/31）と0.4未満の症例に比べて少なかった（**Fig. 4**）.

TPR値が0.3未満の症例はA群で12例，そのうち1例をのぞいてすべてTIA値は400mm²以下であった．同様にB群では6症例を認め，すべての症例でTIA値は40mm²以下であった．TPR値が0.3未満でTIA値が40mm²以下の症例の11/17例64.7%に縫合不全が認められた（**Fig. 5**）.

考　察

胸郭入口部は鎖骨，第1肋骨，第1胸椎，胸骨に囲まれるきわめて狭い領域であり[3]，飯塚ら[2]は，胃管による胸骨後食道再建術において胸骨および鎖骨が胃管を圧迫し，食道—胃吻合部の縫合不全や狭窄の原因となることを報告している．これまで，われわれは経験的判断に基づき，胸郭入口部における胃管の圧排程度を鎖骨の後方への突出度合をみて評価し，骨切除の適応を術中に判断してきたが，骨切除不要と判断した2症例において胃管の圧迫壊死を経験したため，縫合不全の要因として，胸郭入口部の広さが一因となっているものと考え，またこれまでに胸郭入口部の広さを客観的に評価し，術後合併症との関連を検討した報告がないため，術前頸胸部CT検査所見より左右鎖骨間距離と胸骨と気管との間の距離の積による胸郭入口部面積を用いて，合併症をきたさなかった食道癌根治手術症例とretrospectiveに比較検討した．

今回検討した症例の背景因子では縫合不全をきたしたA群症例にリンパ節転移，深達度，組織学的進行度が進んでいる傾向は認められず，縫合不全の要因とは思われなかった．

A群では胸部入口部面積（TIA）値がB群の値の79.4%と低値を示し，胸郭入口部において胃管が容易に周囲臓器より圧迫を受けていた可能性を示すものであった．圧迫壊死に陥った1例は明らかに胸鎖関節部と一致した部位で静脈血栓を形成しており，胸郭入口部の狭さは胃管の動脈血流に対する障害よりも静脈還流障害への影響が大きいものと思われた．

縫合不全の発症にはさまざまな全身的および局所的因子が関与し，特に，再建経路の長さ，吻合部の緊張，再建胃管の血流障害，胃管挙上時の圧迫が重要であり[5)6)]，胸郭入口部の広さだけでは判断できないが，極端に狭い場合は胃管の動脈性循環障害を，ある程度のものでは静脈還流障害をきたすものと思われ，胸骨後食道再建を施行するにあたっては十分に検討する必要がある．また，これらの局所因子は再建経路によっても影響を受け，再建経路の距離は後縦隔（胸腔内）経

路が胸骨前，胸骨後経路と比べて短く，縫合不全の発生率は最も少ないとされ，これはより生理的再建経路であり，再建臓器が周囲臓器による圧迫をほとんど受けない場所であるためとされている[1]．しかし，秋山[7]は胸腔内吻合操作の難易性と安全性から，胸骨後経路がもっとも安全で好ましい再建経路とのべている．

胃管を用いた胸骨後再建術の縫合不全の原因として，挙上胃管のパッキング状態を引き起こす形成胃管の太さによる影響を考慮する必要がある．杉町ら[5]は大彎側形成胃管は血流量の減少はなく，さらに胃管延長法の併用により胸骨前経路再建術において縫合不全の頻度は低下したと報告しており，胸骨後再建術においても，比較的細い大彎側形成胃管を用いることにより周囲臓器からの圧迫を回避でき，過度な挙上による胃管の再建経路内パッキング状態も回避できるものと思われる．

われわれは，このような大彎側胃管形成と十分な再建経路の形成をおこなってきたが，胸郭入口部の狭さが原因と思われる胃管圧迫壊死に伴う縫合不全症例を経験した．胃管の圧迫壊死および縫合不全の合併症を高率にきたす可能性のある症例はTIA値が400mm^{2}以下でさらにTPR値が0.3以下である．TIA値が600mm^{2}以下の症例では，ほぼ半数に縫合不全をきたし，またTPR値が0.4未満の症例では66.7%に縫合不全をきたしていた．以上のことからTIA値が400mm^{2}未満でTPR値が0.3未満の症例では積極的に胸鎖関節切除による圧迫回避を施行しなくてはならないか，再建経路の変更が必要である．また，TIA値が600mm^{2}以下でTPR値が0.4未満の場合は縫合不全あるいは狭窄症状に対する予防として予防的骨切除を考慮すべきと思われる．

今回は，吻合部狭窄症状の発現と胸郭入口部の広さとの関連については検討を行わなかったが，飯塚[2]は狭窄症状を示した症例において胸骨切除術を施行し改善したと報告しており，縫合不全にまでいたらない血流障害が吻合部の器質的変化をきたした可能性と，さらに入口部を形成する骨格による機械的な圧迫によって狭窄症状が発現する可能性があるものと考えられる．

胸郭入口部の広さを術前頸胸部CT所見よりretrospectiveに検討し，縫合不全の一因として十分に考慮する必要があるものと思われた．また，術前のCT検査所見にてTIA値，STD値，TPR値を測定し胸郭入口部の広さを客観的に評価することにより，胸鎖関節切除の適応を決定することができるものと思われる．

文　献

1) 掛川暉夫，藤田博正，山名秀明：D.食道癌手術とそのコツ．d.食道再建術．1)再建臓器，再建経路に対する考え方．掛川暉夫，藤田博正，山名秀明 編．食道癌の外科．医学書院，東京，1991, p183—198
2) 飯塚紀文，平田克治，三富利夫：大弯側形成胃管による胸骨後食道再建術術式と154例の検討．日消外会誌　6：435—447，1973
3) 平方敬子，江頭完治，中村克巳ほか：胸郭入口部．蜂屋順一，高橋睦正 編．CTとMRIの適応と役割．画像診断別冊12．秀潤社，東京，1992, p152—157
4) 食道疾患研究会編：食道癌取扱い規約．第8版．金原出版，東京，1992
5) 杉町圭蔵，井口　潔，上尾裕昭：術後合併症と対策．3．縫合不全．陣内伝之助，鍋谷欣市，掛川暉夫 編．食道手術のすべて．下巻．金原出版，東京，1988, p345—353
6) 鍋谷欣市，本島悌司：食道再建術1．食道再建経路および再建臓器の種類と特徴．陣内伝之助，鍋谷欣市，掛川暉夫 編．食道手術のすべて．下巻．金原出版，東京，1988, p208—215
7) Akiyama H: Reconstruction of the esophagus. Edited by Gardner JN. Surgery for cancer of the esophagus. William & Wilkins, Baltimore, 1990, p50—90

Evaluation of the Thoracic Inlet Area in Retrosternal Reconstruction of the Esophagus

Kimiyoshi Shimanuki, Michio Miyata, Masamitsu Shouji, Hiroyuki Shibusawa, Kuniyasu Souda, Toshihiro Kai, Hirokazu Kiyozaki, Masataka Satake, Yoshifumi Misumi and Takayoshi Yoshida
Department of Surgery, Jichi Medical School, Omiya Medical Center

Seventy-six esophageal cancer patients who underwent retrosternal reconstruction of the esophagus with gastric tube were studied. Esophagogastrostomy was performed with hand suturing in all patients. The patients were divided into two groups. Group A comprised 41 patients who had suture line leakage of the esophagogastrostomy. Group B comprised 35 patients without anastomotic dehiscence. We measured various factors of thoracic inlet space on computed tomography (CT) of these patients. Between groups A and B, there were significant differences in interclavicular distance (ICD), sterno-tracheal distance (STD), thoracic inlet area (TIA:=ICD × STD) and tracheal position ratio (TPR:=STD/SVD) values. Leakage at the esophagogastric anastomoses occurred in 81.0% of 21 cases whose TIA values were below 400 mm^2 and 66.7% of 45 cases whose TPR values were below 0.4. Narrow thoracic inlet space may badly influence on the healing of esophagogastric anastomosis. Preoperative evaluation of thoracic inlet space on cervico-thoracic CT provides important information to prevent anastomotic dehiscence.

Reprint requests: Kimiyoshi Shimanuki The Department of Surgery, Jichi Medical School, Omiya Medical Center
1-847 Amanuma-cho, Omiya-shi, 330 JAPAN