日消外会誌　27（4）：884～891，1994年

大腸癌における癌胎児性 fibronectin と正常型 fibronectin の局在
―とくに組織学的進行度，肝転移および予後との関連性について―

近畿大学医学部第1外科，鳥潟病院外科[1)]
Program of Molecular Medicine, Pacific Northwest Research Foundation[2)]
中村　正人　　犬房　春彦　　足立　俊之[1)]
進藤　勝久　　安富　正幸　　松浦　秀光[2)]

大腸癌および大腸癌肝転移で切除された原発巣99例と肝転移巣12例について癌胎児性 fibronectin（oncFN）および正常型 fibronectin（norFN）の免疫組織化学的染色を行い，oncFN と norFN の局在と進行度，肝転移および予後との関連を検討した．染色性を陰性（－），陽性（＋），強陽性（＋＋）と3群に分け判定した．oncFN の発現形式は norFN と異なり，carcinoembryonic antigen（CEA）などの分泌型抗原の様相を呈した．oncFN 染色性は，stage の進行と正の相関を認めた．また肝転移例原発巣の oncFN の強陽性率は53％であり，非肝転移例の13％と比較し有意に高率であった（$p<0.05$）．肝転移巣での oncFN 陽性率は92％であった．stage III および IV41例における oncFN 染色性と術後5生率は，oncFN（－）：88％，oncFN（＋）：35％，oncFN（＋＋）：25％と有意差を認めた（$p<0.01$）．一方 norFN の染色性は進行度，肝転移および予後とは相関がみられなかった．以上より oncFN は癌の生物学的悪性度と関連し，大腸癌術後の予後因子として有用であると考えられた．

Key words: immunohistological staining of colorectal cancer, oncofetal fibronectin, liver metastasis, prognostic factor

はじめに

Fibronectin（以下，FN と略記）は1948年に Morrison[1)]によりはじめてヒト血漿中より抽出され，その後 Ruoslahti[2)3)]，Yamada[4)]らが培養線維芽細胞より抽出した分子量200,000～250,000の高分子糖蛋白質と，免疫化学的に同種の蛋白であることが報告され[5)]，Kuusela ら[6)]により両者をあわせて FN と名付けられた．培養細胞を用いた研究によると[7)~10)]FN は，細胞外マトリックス成分として細胞―間質間の接着に関係し，線維芽細胞が transform をおこすと FN が減少するという報告[17)]を含め，malignant transformation にも関与するといわれている．

1985年に Matsuura ら[12)]は，この細胞外マトリックスを形成する糖蛋白質である FN には，正常型（normal）FN（以下，norFN と略記）と癌胎児性（oncofetal）FN（以下，oncFN と略記）の2つの型があることを報告した．oncFN は，Matsuura らにより樹立されたヒト肝癌より抽出された FN に対するマウス IgG 抗体 FDC-6により認識される，分子量310,000～335,000の高分子 glycoprotein である．これまでに，さまざまな腫瘍細胞および胎児性組織に oncFN の発現が認められることが示されているが[12)~17)]，大腸癌における oncFN の発現を詳細に検討した報告は見られない．

今回我々は oncFN と norFN の大腸癌原発巣と大腸癌肝転移巣における局在について，免疫組織化学的染色を行い，その発現程度と組織学的進行度，肝転移および予後との関連の有無を比較検討した．また oncFN と同様に癌胎児性抗原である，carcinoembryonic antigen（以下，CEA と略記）も同じ症例で免疫組織染色を行い oncFN と比較検討したので，若干の文献的考察を加えて報告する．

対象と方法

1．組織材料

1986年5月から1989年6月までの間に当科において大腸癌および大腸癌肝転移（同時性，異時性を含む）

＜1993年12月8日受理＞別刷請求先：中村　正人
〒589　大阪狭山市大野東377―2　近畿大学医学部第1外科

で切除された原発巣99例と肝転移巣12例の組織標本のホルマリン固定切片を用いた．大腸癌の組織学的分類は大腸癌取扱い規約[18]に従った．

2．抗体

抗 oncFN 抗体（FDC-6）5μg/ml 0.01M phosphate buffer saline(以下，PBS と略記)，市販の抗 FN モノクローナル抗体 N-294[19]（Oncogene Science 社）5μg/ml PBS，および抗 CEA モノクロナール抗体 A5 B7（DAKO 社）（1：10 PBS dilution）をそれぞれ用いた．

3．免疫組織染色

免疫組織化学的染色は ABC kit（Mouse IgG kit, Vector 社）を用いた．4μm の薄切切片の脱パラ後，0.3%H_2O_2加メタノール処理後，0.02%トリプシン処理を37℃で30分間行った．次に1次抗体で over night incubation した．2次抗体および avidin-viotin complex 処理後，3-3′diaminobenzidine tetrahydrochloride, 1mg/ml, pH 7.2により発色させた．核染色には hematoxylin を用いた．

4．染色の判定

染色性の判定は，染色陽性癌細胞が全癌細胞の20%未満を占める場合を陰性(−)，20%以上50%未満を占める場合を陽性(＋)，50%以上を占める場合を強陽性(＋＋)とした．

5．統計学的処理

結果の統計学的処理には χ^2検定を用い，$p<0.05$を有意と判定した．術後5年生存率の算出には Kaplan-Meier 法を用い，検定は logrank test を用いた．

結　果

1．oncFN の染色性

oncFN は正常組織部では認められなかった．癌部では腺腔側細胞表層，細胞質内，基底部に顆粒状に認められた．また陽性癌組織に隣接する結合織には，拡散によると思われる染色が認められた（**Fig. 1**，**2**）．

原発巣癌部での，oncFN 発現程度(−)，(＋)，(＋＋)は，それぞれ stage I では58%，26%，16%，stage II では62%，24%，14%，stage III では33%，50%，17%，stage IV では13%，48%，39%，stage V では17%，44%，39%と，stage が進行するに従い高くなり，正の相関関係がみられた（**Table 1**）．

2．oncFN の染色性と肝転移

大腸癌原発巣99例のうち，術後の異時性を含む肝転移例は計30例であった．これら肝転移例の原発巣における oncFN 強陽性率は53%であり，非肝転移例の13%と比べて高率であった（$p<0.05$）．また肝転移巣での oncFN 強陽性率は50%であった（**Table 2**）．

Fig. 1 Expression of oncofetal fibronectin on colon cancer. The positive oncFN expression is present at luminal border, basement membrane and cytoplasm of the cancer cells.（×50）

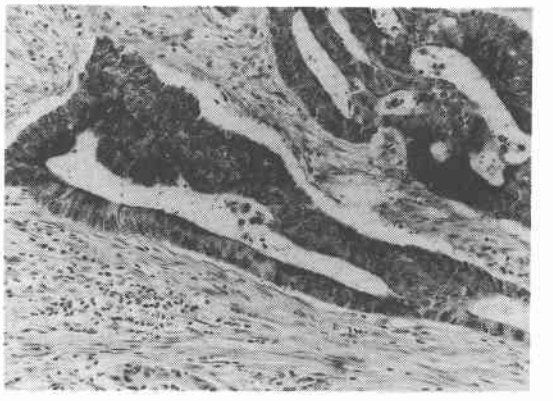

Fig. 2 Higher power appearance of the same case as Fig. 1. The positive oncFN expression is present in the connective tissue in the stroma around the cancer cells.（×200）

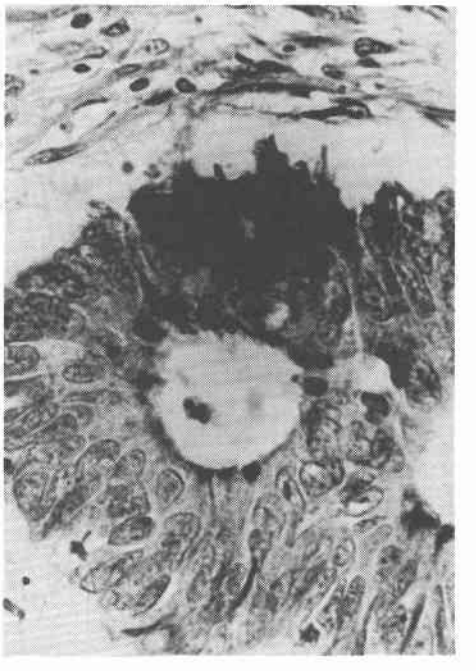

3．oncFN の染色性と予後

oncFN 染色性と術後5年生存率は，(−)：88.8%，(＋)：44.3%，(＋＋)36.0%であり，強陽性群で有意に

Table 1　Expression of oncofetal FN, normal FN and CEA in primary colorectal cancer

stage	Antigen / Exp.	oncFN −	oncFN +	oncFN ++	norFN −	norFN +	norFN ++	CEA −	CEA +	CEA ++
I (19cases)		58	26	16	42	37	21	0	16	84
II (21)		62	24	14	62	14	24	0	0	100
III (18)		33	50	17	55	17	28	6	11	83
IV (23)		13	48	39	40	30	30	0	9	91
V (18)		17	44	39	56	11	33	6	0	94
Total (99)		36	39	25	51	22	27	2	7	91

Exp.: Expression　　(%)

Table 2　Expression of oncofetal FN and normal FN on liver metastasis and primary tumor of colorectal cancer

Sampls	Antigen / Exp.	oncFN −	oncFN +	oncFN ++	norFN −	norFN +	norFN ++
Primary tumor Without liver metastasis (69cases)		40	38	13	51	26	23
With liver metastasis (30cases)		7	40	53	50	13	37
Liver metastatic lesion (12cases)		8	42	50	75	17	8

Exp.: Expression　　(%)

*p<0.05

Fig. 3　Expression of normal fibronectin on normal colon tissue. The positive norFN expression is present at basement membrane of the epithelial cell and blood vessel endothelial cell. (×50)

低率であった（p<0.01）(**Fig. 7**). stage I+II 41例におけるoncFN発現程度別の術後5年生存率は，(−)：95.8%，(+)：90.0%，(++)：83.3%であり，強陽性群で生存率が低い傾向がみられた（**Fig. 8**). stage III+IV 41例におけるoncFN染色別の術後5年生存率は，(−)：87.5%，(+)：35.3%，(++)25.0%であり，強陽性群に有意の生存率低下を認めた（p<0.01）(**Fig. 9**).

4. norFNの染色性

norFNは正常組織では，粘膜上皮基底膜，血管基底膜，間質結合組織に陽性に染色された．癌組織では上皮細胞の腺腔側に顆粒状に発現し，癌周囲間質にも認められたが，癌腺管の基底膜には発現は認めなかった（**Fig. 3, 4**). またnorFNの癌組織における染色性は癌の進行度，肝転移とは関係が認められなかった（**Table 1, 2**). またnorFN染色性と術後生存率は，相関しなかった（**Fig. 10**).

5. CEAの染色性

CEAは98%が陽性であった．細胞間の局在性はoncFNと類似であり，癌細胞の管腔側と細胞質内に認められたが，細胞の基底部にも弱く染色された．強陽性癌細胞の周囲間質には拡散によると思われる染色が認められた．また正常上皮でも腺腔側細胞表層に顆粒

Fig. 4 Expression of normal fibronectin on colon cancer. The positive norFN expression is present at luminal border of cancer glands. (×50)

Fig. 5 Expression of CEA on normal colon tissue. The positive CEA expression is present at luminal border of the epithelial cells. (×50)

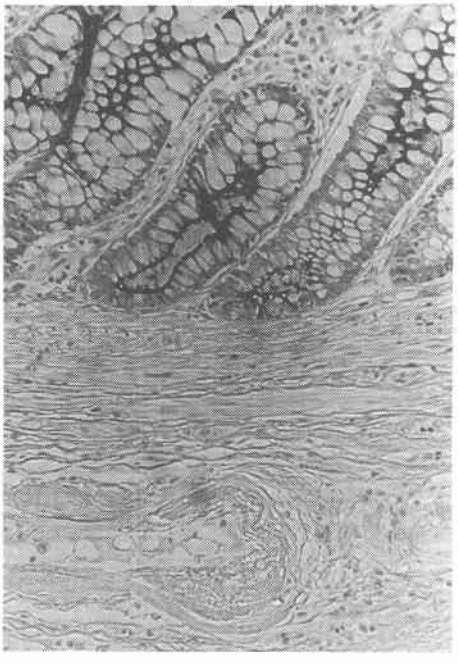

Fig. 6 Expression of CEA on colon cancer. The positive CEA expression is present at luminal border, the basement membrane and in cytoplasm of cancer cells and that is present in the connective tissue of stroma around the cancer cells. (×50)

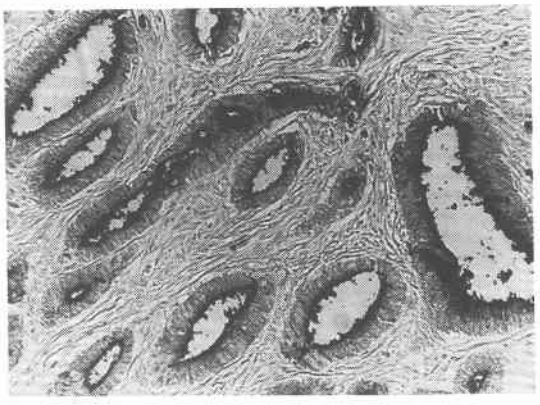

Fig. 7 Expression of oncofetal fibronectin and prognosis of whole colorectal cancer patients. The oncFN expression was positively correlated with the 5 year survival rate after surgical operation.

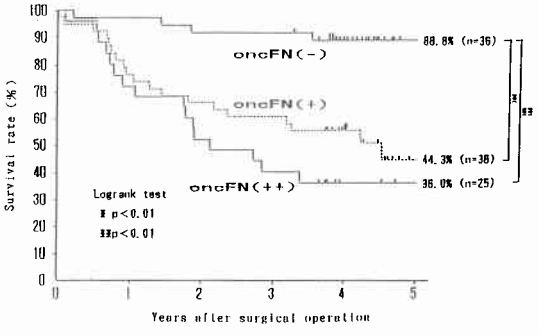

状の染色が認められるものが66%にあった．しかし上皮基底膜，血管基底膜，間質結合組織には染色性は認められなかった(**Fig. 5, 6**)．CEA の染色性は組織学的進行度 (**Table 1**)，肝転移および予後とは有意な相関がみられなかった．

考　察

oncFN は，FN の A 鎖に存在する IIICS 領域内の hexapeptide (Val-Thr-His-Pro-Gly-Tyr) の threonine に α-N-acetylgalactosamine が O-glycosilation した構造を特徴とし，肝細胞癌や大腸癌などの腫瘍組織および胎児結合組織や胎盤や羊水などの胎児性組織に発現が認められる[12)~17)]．

Fig. 8 Expression of oncofetal fibronectin and prognosis of stage I+II colorectal cancer patients. There was no correlation between oncFN expression and the 5 year survival rate after surgical operation.

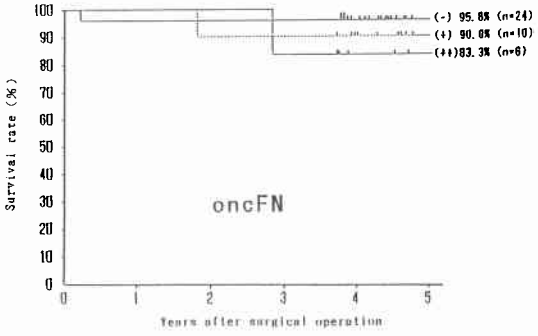

Fig. 9 Expression of oncofetal fibronectin and prognosis of stage III+IV colorectal cancer patients. The oncFN expression was positively correlated with the 5 year survival rate after surgical operation.

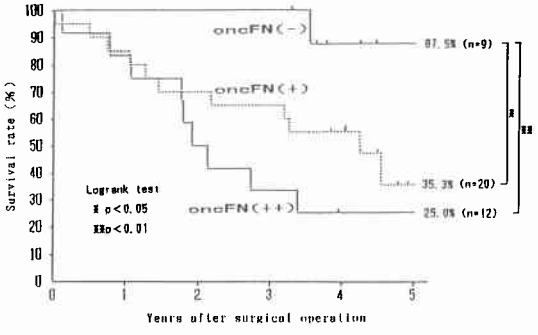

Fig. 10 Expression of normal fibronectin and prognosis of colorectal cancer patients. There was no correlation between norFN expression and the 5 year survival rate after sugical operation.

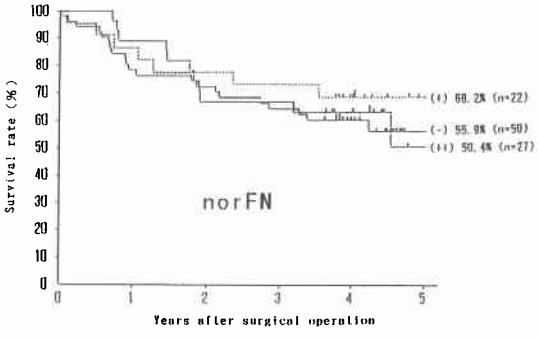

また，Lockwoodらは胎盤や羊絨毛膜の胎生細胞に存在するoncFNが，glycosylationにより他の細胞外マトリックスとの結合能力が減退するため，妊娠末期の早期破水時に頸管粘液や膣粘液中にoncFNが抽出されることを報告した[20)21)]．このことを利用して妊娠末期の早期破水の臨床診断にoncFNの使用が進められている．

今回の検討によると，oncFNは正常組織では発現せず，癌腺管上皮の腺腔側に強く染色され，このほか細胞質内と基底部に陽性の顆粒を認めた．oncFNの発現形式はnorFNとは異なり，接着因子としてよりもCEAやα-fetoproteinなどの分泌型抗原の所見を示すことが分かった．

Rosaら[22)]は，乳癌79症例の免疫蛍光組織染色において，oncFN活性と組織学的悪性度との間に正の相関関係があると報告している．大腸癌に関する本研究でも，oncFN活性と進行度との間に相関性がみられた．またoncFNは肝転移のある原発巣での強陽性が53%と，肝転移のない原発巣のoncFN強陽性13%に比べ有意に高率であった．また肝転移においては50%が強陽性であった．以上よりoncFNが分泌型抗原として腫瘍markerとしての性格をもっているばかりでなく，組織染色学的活性と癌の生物学的悪性度との関連が示唆された．また，大腸癌でのstage III+IVにおけるoncFN活性は術後5年生存率とも関連が有り，oncFN強陽性では25%と，陰性の88%と比べ有意に低く，oncFNが大腸癌の予後因子としても意義があることが示された．

FNはA鎖とB鎖がdisulfide結合した，各domainにフィブリン，ヘパリン，ゼラチン，コラーゲン，細胞などが結合する多機能接着蛋白質である．また複数の細胞接着部位の存在とそれに対するレセプターも多数発見されてきている[23)~26)]．今回の検討によると，norFNは，正常大腸粘膜では，腺管基底膜，血管基底膜，間質結合組織に発現を認めた．norFNが上皮細胞内には認められず基底膜にだけ存在したことは，norFNは組織構築に関与し[7)~10)]，細胞一細胞間の接着[27)]よりもむしろ細胞一基底膜の接着に関係するという説[28)]を裏付けるものである．

大腸癌におけるnorFNの局在について，松田ら[29)30)]は大腸癌の基底膜にはFNは認められず，線維芽細胞がtransformをおこすとFNが減少するという報告[11)]と一致すると述べている．また間質細胞のFN反応は癌組織あるいは正常組織にかかわらず陽性であ

り，むしろ癌組織では正常粘膜の間質に比べて強い反応を示すことが多く，これは腫瘍による結合織の増生に伴うものであると報告している．今回の検討でも，norFNは癌腺管の基底膜には認められず，間質結合組織で陽性であり，癌の間質では正常と比べ強い染色性を示すことが多かった．

腫瘍細胞のFN産生性に関しては意見が分かれている．Labat-Robert[31]は，組織学的検討から，癌細胞はFNを産生しないとしているが，Smith[9]，Taylor-Papadimitriou[32]は，FNが細胞表層に蓄積されないため組織学的には認められないが，実際には産生していると述べている．今回の検討では，norFNは癌腺管上皮の腺管側に顆粒状に局在していたことから，癌細胞がnorFNを産生していることを示すことができた．

癌の悪性度は，増殖・浸潤・転移などの，癌細胞の持つ生物学的特性で判定される．Terranovaら[33]がFNを除去した培養癌細胞の浸潤能と転移能が減退することを報告しているように，FNは癌の悪性度と直接関係するとも考えられる．しかし今回の検討では，norFNの発現程度は組織学的進行度，肝転移および予後とは相関が認められなかった．

CEAは1965年，Gold[34][35]によりはじめてヒト結腸癌組織より，大腸癌に特異的な抗原であるとして分離された．しかしその後，CEAの大腸癌特異性は否定され，現在用いられているCEAは一種の腫瘍関連抗原と考えられ，血清診断，組織での発現性，予後との関連性などにつきほぼ評価が定まっている[36)~39]．

正常の大腸粘膜上皮が産生するCEAは[40]，いわゆるfecal CEAとも呼ばれるごとく，糞便中には認められるが血中には流出しない．癌上皮における極性の喪失，間質への遊離，腫瘍管腔内への貯留が大腸癌患者の血中CEAの上昇の原因とも考えられている[37][41][42]．今回の検討でもCEAは，正常上皮の腺管側に顆粒状に染色された．癌腺管上皮ではoncFNと同様に管腔側，細胞質内，基底部に顆粒状に発現を認めた．今回の検討では，CEAの染色活性は組織学的進行度，肝転移および予後とは相関が認められなかった．

大腸癌原発巣と大腸癌肝転移巣における，oncFNの活性と組織学的進行度，肝転移および予後との関連を検討した報告は，本報告以外には見当たらない．oncFNの発現形式はnorFNとは異なり，CEAなどの分泌型抗原の様相を呈した．またoncFN活性と進行度との間に相関性がみられ，肝転移例原発巣でのoncFNの強陽性率が，非肝転移例と比べ有意に高率であり，その組織染色学的活性と癌の生物学的悪性度との関連が示唆された．また大腸癌stage III+IVにおけるoncFN活性は術後5年生存率とも関連があり，oncFN強陽性群は陰性群と比べ有意に低く，oncFNが大腸癌の予後因子としても意義があることが示された．

文　献

1) Morrison PR, Edsall JT, Miller SG: Preparation and properties of serum and plasma proteins. XVII. The separation of purified fibrinogen from fraction I of human plasma. J Am Chem Soc 70: 3103—3108, 1948
2) Ruoslahti E, Vaheri A, Kuusela P et al: A new serum protein. Biochem Biophys Acta 322: 352—358, 1973
3) Ruoslahti E, Vaheri A: Novel human serum protein from fibroblast plasma membrane. Nature (London) 248: 789—791, 1974
4) Yamada KM, Weston JA: Isolation of a major cell surface glycoprotein from fibroblasts. Proc Natl Acad Sci USA 71: 3492—3496, 1974
5) Ruoslahti E, Vaheri A: Interaction of soluble fibroblast surface antigen with fibrinogen and fibrin. Identity with cold insoluble globulin of human plasma. J Exp Med 141: 497—501, 1975
6) Kuusela P, Ruoslahti E, Engvall E et al: Immunological interspecies cross-reactions of fibroblast surface antigen (Fibronectin). Immunochemistry 13: 639—642, 1976
7) Hynes RO, Humphryes KC: Characterization of the external proteins of hamstet fibroblasts. J Cell Biol 62: 438—448, 1974
8) Yamada KM, Yamada SS, Pastan I: Cell surgace protein partially restores morphology, adhesiveness, and contact inhibition of movement to transformed fibroblasts. Proc Natl Acad Sci USA 73: 1217—1221, 1976
9) Smith HS, Riggs JL, Mosesson MW: Production of fibronectin by human epithelial cells in culture. Cancer Res 39: 4138—4144, 1979
10) Vaheri A, Ruoslahti E, Westermark B et al: A common celltype specific surface antigen in cultured human glial cells and fibroblasts: Loss in malignant cells. J Exp Med 143: 64—72, 1976
11) Hynes RO, Bye JW: Density and cell cycle dependence of cell surface proteins in hamster fibroblasts. Cell 3: 113—120, 1974
12) Matsuura H, Hakomori S: The oncofetal domain of fibronectin defined by monoclonal

antibody FDC-6: Its presence in fibronectins from fetal and tumor tissues and its absence in those from normal adult tissues and plasma. Proc Natl Acad Sci USA 82: 6517—6521, 1985
13) Matsuura H, Takio K, Hakomori S et al: The Oncofetal structure of human fibronectin defined by monoclonal antibody FDC-6. Unique structural requirement for the antigenic specificity provided by a glycosylhexapeptide. J Biol Chem 263: 3314—3322, 1988
14) Matsuura H, Greene T, Hakomori S: An α-N-acetylgalactosaminylation at the threonine residue of a defined peptide sequence creates the oncofetal peptide epitope in human fibronectin. J Biol Chem 264: 10472—10476, 1989
15) Nicolo G, Salvi S, Zardi L et al: Expression of tenascin and of the ED-B containing oncofetal fibronectin isoform in human cancer. Cell Differ Dev 32: 401—408, 1990
16) Feinberg RF, Kliman HJ, Lockwood CJ: Is oncofetal fibronectin a trophoblast glue for human implantation? Am J Pathol 138: 537—543, 1991
17) Boyé DB, Raux H, Azzarone B et al: Fetal myofibroblastlike cells isolated from post-radiation fibrosis in human breast cancer. Int aJ Cancer 47: 697—702, 1991
18) 大腸癌研究会編：大腸癌取扱い規約. 改訂第4版. 金原出版, 東京, 1985
19) McDonald JA, Ouade BJ, Akiyama S: Fibronectin's celladhesive domain and an amino-terminal matrix assembly domain participate in its assembly into fibroblast pericellular matrix. J Biol Chem 262: 2957—2967, 1987
20) Lockwood CJ, Senyei AE, Garite TJ: Fetal fibronectin in cervical and vaginal secretions as a predictor of preterm delivery. N Engl J Med 325: 669—674, 1991
21) Zhu BCR, Laine RA: Developmental study of human fetal placental fibronectin: Alterations in carbohydrates of tissue fibronectin during gestation. Arch Biochem Biophys 252: 1—6, 1987
22) Rosa BL, Vielh P, Matsuura H et al: Distribution of oncofetal fibronectin in human mammary tumors: Immunofluorescence study on histological sections. Cancer Res 50: 1608—1612, 1990
23) Pierschbacher MD, Ruoslahti E: Cell attachment activity of fibronectin can be duplicated by small synthetic fragments of the molecule. Nature 309: 30—33, 1984
24) Pytela R, Pierschbacher MD, Ruoslahti E: Identification and isolation of a 140 kd cell surface glycoprotein with properties expected of a fibronectin receptor. Cell 40: 191—198, 1985
25) Humphries MJ, Komoriya A, Akiyama SK et al: Identification of two distinct regions of the type IIII connecting segment of human plasma fibronectin that promote cell typespecific adhesion. J Biol Chem 262: 6886—6892, 1987
26) McCarthy JB, Skubitz APN, Zhao O et al: RGD-independent cell adhesion to the carboxy-terminal heparin-binding fragment of fibronectin involves heparin-dependent and -independent activities. J Cell Biol 110: 777—787, 1990
27) Yamada KM, Yamada SS, Pastan I: The major cell surface glycoprotein of chick embryo fibroblasts is an agglutinin. Proc Natl Acad Sci USA 72: 3158—3162, 1975
28) Hedman K, Vahery A, Wartiovaara J: External fibronectin of cultured human fibroblasts is predominantly a matrix protein. J Cell Biol 76: 748—760, 1978
29) 松田泰次, 浜田 宏, 安富正幸：大腸組織における酵素抗体法による fibronectin の組織化学的研究. 日消外会誌 15: 1798—1806, 1982
30) 松田泰次, 安富正幸：大腸疾患とフィブロネクチン. 最新医 39: 2070—2075, 1984
31) Labat-Robert J, Birembaut P, Adnet JJ et al: Loss of fibronectin in human breast cancer. Cell Biol Int Rep 4: 609—616, 1980
32) Taylor-Papadimitriou J, Burchell J, Hurst J: Hurst J: Production of fibronectin by nomal and malignant human mammary epithelial cells. Cancer Res 41: 2491—2500, 1981
33) Tettanova VP, Liotta LA, Martin GR et al: Modulation of the metastatic activity of melanoma cells by laminin and fibronectin. Science 226: 982—985, 1984
34) Gold P, Freedman SO: Demonstration of tumor-specific antigens in human colonic carcinomata by immunological tolerance and absorption techniques. J Exp Med 121: 439—461, 1965
35) Gold P, Freedman SO: Specific carcinoembryonic antigens of the human digestive system. J Exp Med 122: 467—481, 1965
36) Martin F, Martin MS: Radioimmunoassay of carcinoembryonic antigen in extracts of human colon and stomach. Int J Cancer 9: 641—647,

1972
37) Martin F, Martin MS, Bordes M et al: The specificity of carcino-foetal antigens of the human digestivetract tumors. Eur J Cancer 8: 315—321, 1972
38) 奥田康一, 小平 進, 渡辺昌彦ほか：大腸癌における CA19-9 と CEA の腫瘍マーカーとしての意義. 日癌治療会誌 21：969—977, 1986
39) Hamada Y, Yamamura M, Hioki K et al: Immunohistochemical study of carcinoembryonic antigen in patients with colorectal cancer. Cancer 55：136—141, 1985
40) 松岡雄治：CEA に関する新知見. 外科治療 68：312—319, 1993
41) 山田 洋：大腸癌組織における CEA 局在の免疫組織化学的観察—血中 CEA 値上昇機序の検討を中心に—. 名古屋医 106：206—216, 1984
42) Ahnen DJ, Nakane PK, Brown WR: Ultrastructural localization of carcinoembryonic antigen in normal intestine and colon cancer: abnormal distribution of CEA on the surfaces of colon cancer cells. Cancer 49：2077—2090, 1987

Expression of Oncofetal and Normal Fibronectin in Colorectal Cancer —Correlation with Stage, Liver Metastasis and Prognosis—

Masato Nakamura, Haruhiko Inufusa, Toshiyuki Adachi[1], Katsuhisa Shindo, Masayuki Yasutomi and Hidemitsu Matsuura[2]
[1]First Department of Surgery, Kinki University School of Medicine, Surgery, Torigata Hospital
[2]Program of Molecular Medicine, Pacific Northwest Research Foundation

Immunohistological staining (ABC method) of normal fibronectin (norFN) and oncofetal fibronectin (oncFN) was performed on 99 cases of colorectal cancer and 12 with liver metastatic lesions to determine the character of expression and the relation to stage, metastasis and prognosis of the disease. The staining reaction was graded as (−), (+), (++), as the grade of expression. oncFN expression in colorectal cancer showed a secretory antigen-like pattern such as CEA. Histological stage and oncFN expression were positively related as follows: stage I, 42%; II, 38%; III, 67%; IV, 87%, V, 83%. In the cases with liver metastasis 53% of the primary lesions were oncFN positive, hence 13% positive without liver metastasis ($p<0.05$). In liver metastatic lesions, the oncFN expression was found in 92% of the 12 cases. In stage III and IV, the oncFN expression was positively correlated with the 5-year survival rate: (−), 88%; (+), 35% and (++), 25% ($p<0.01$). On the other hand, there was no correlation between norNF expression and stage, liver metastasis or survival rate. These results reveal that the expression of oncFN and the biological malignant grade of the colorectal cancer are significantly correlated, and that oncFN is a useful marker for the prognosis of colorectal cancer.

Reprint requests: Masato Namamura First Department of Surgery, Kinki University School of Medicine
377-2 Ohnohigashi, Osakasayama-city, 589 JAPAN