日消外会誌　27（4）：892～896，1994年

症例報告

早期食道類基底細胞癌の1例

滋賀医科大学第1外科
川口　晃　柴田　純祐　内藤　弘之
遠藤　善裕　小玉　正智

1例の早期食道類基底細胞癌を経験した．術前生検では低分化型扁平上皮癌であった．長径4.8cm大の表面粗造なO-Ipl型病変であり，辺縁および表面の一部に扁平上皮を認めた．病理組織学的には異形を有する基底細胞類似細胞が柵状あるいはリボン状に配列し，一部では偽腺管構造を呈しながら，粘膜下層までの深部方向への増生を示していた．脈管内侵襲は陽性であった．またepidermal growth factor receptor陽性であった．術後化学療法を併用するも，縦隔内リンパ節再発および肝転移にて術後1年2か月目に死亡した．食道類基底細胞癌は扁平上皮癌とは異なった発育形式を呈する悪性度のより高い腫瘍と考えられ，今後の症例の蓄積による詳細な臨床，病理像の検討が望まれる．

Key words: esophageal carcinoma, basaloid-(squamous) carcinoma, basal cell carcinoma

はじめに

食道癌取扱い規約[1]により組織学的分類上，上皮性悪性腫瘍の第5番目に位置づけられた類基底細胞癌(basaloid carcinoma)は，形態学的に隆起性の腫瘍としてとらえられることが多く，予後も比較的悪いとの報告がなされている[2)~15)]．しかしながらその発生頻度は，全国食道がん登録調査報告(1969～1984年)[16]において，切除症例10,130例中10例（0.099%）と非常にまれなものであり，症例の蓄積による臨床―病理像の詳細な検討が待たれるところである．今回我々は食道に原発した早期類基底細胞癌を経験したので，若干の文献的考察を加え報告する．

症　例

患者：65歳，男性

主訴：特になし．

既往歴：57歳，喉頭癌にて喉頭全摘術施行．術後30 Gyの放射線治療を行った後，tracheoesophageal shuntを作製し，発声可能となる．

飲酒歴，喫煙歴はなかった．

家族歴：特記すべきことなし．

現病歴：平成4年3月，社内検診にて行われた上部消化管造影にて食道に隆起性病変を指摘され，本院内科に入院．精査の結果食道癌と診断され，手術目的にて外科に紹介となった．経口摂取良好にて体重減少認めず．

入院時現症：身長171cm，体重69kg．栄養状態良好．頸部，腋窩リンパ節も触知せず，特記すべき異常は認めなかった．

入院時検査：Ht 32.8%，Hb 10.3g/dlと軽度貧血認める以外特記すべき異常なし．腫瘍マーカーはCEA，SCCとも正常域であった．

食道バリウム造影：気管分岐部1cm口側より中部食道にかけて6×4.2cmの食道半周を占める，立ち上がり比較的急峻で表面凹凸不整な隆起性病変を認めた(**Fig. 1A**)．口側食道の拡張は認めず，バリウムの通過および周囲の食道壁の進展は良好であった．

食道内視鏡検査：門歯列より30cmの後壁を中心に半周を占める，立ち上がりの急峻なルゴール不染性隆起性病変を認めた．辺縁は正常食道粘膜と同色の粘膜で被われており，表面は粗大な顆粒状変化を呈していた(**Fig. 1B**)．生検にて低分化型扁平上皮癌が検出された．

手術所見：1992年6月8日，右開胸開腹下胸部食道全摘術＋3領域リンパ節郭清，後縦隔経路亜全胃管再建を行った．Tracheo-esophageal shuntは切除し，永久気管瘻は2cm下方で再建した．術後診断はAo，N(－)，Pl_0，M_0，Stage Iであった．

切除標本肉眼所見：腫瘤は4.8×3.2cmの表面粗造な0-I型隆起性病変であり，辺縁は正常食道粘膜で被

＜1993年12月8日受理＞別刷請求先：川口　晃
〒520-21　大津市瀬田月の輪町　滋賀医科大学第1外科

Fig. 1 **A**: Radiogram of esophagus showing a large irregular-shaped protruded tumor in the middle part of esophagus.
B: Endoscopic view of the tumor showing a protruded tumor which surface is forming the coarse nodal change and with its edge coverd with a normal epithelium.

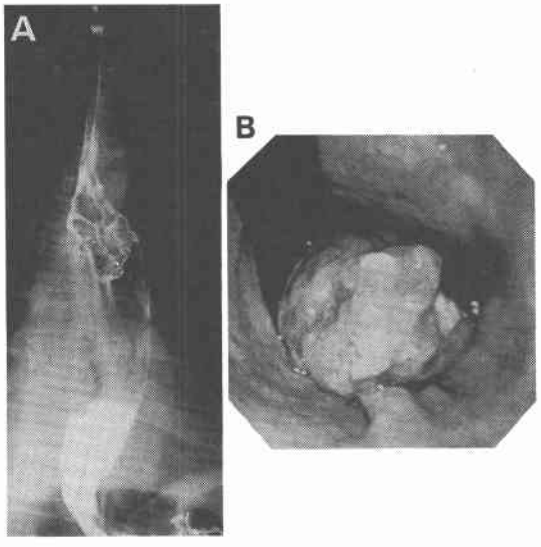

Fig. 2 **A**: Gross appearance of the resected specimen showing a protruded tumor measuring 4.8by 3.2cm in size. Its surface are forming a coarse irregular shape looking like a cauliflower, and its edge is covered with an intact esophageal epithelium.
B: Cross section of the lesion. The depth of tumor invasion is limited to the submucosal layer.

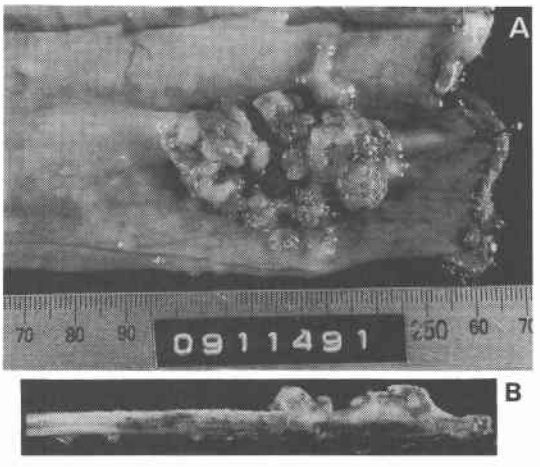

Fig. 3 Histopathological findings. Normal esophageal epitherium are observed on its serface and edge of the tumor sporadically. The tumor cells are forming solid sheets or trabeculated cords. Distinct squamous differentiation is not observed. Pseudo-glandular appearance are observed in some parts of the tumor nests. (H.E. A: ×40, B: ×100, C: ×200)

A | B
C

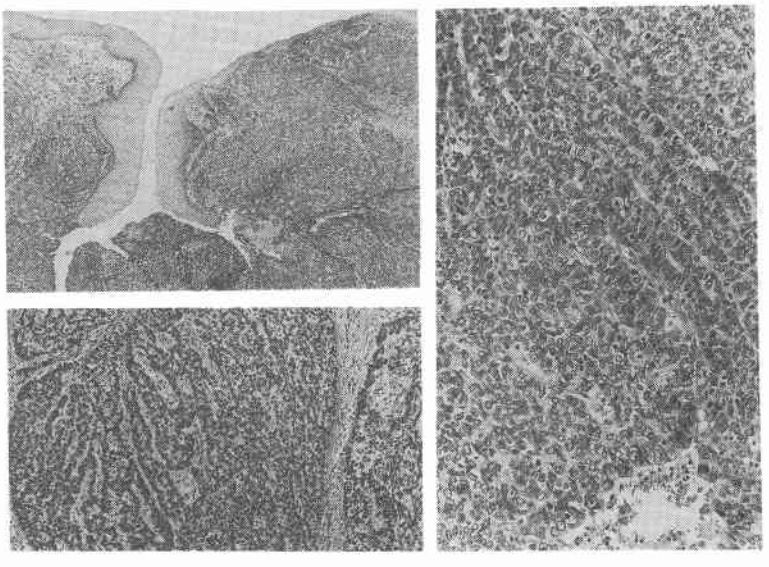

Table 1 Reported cases of basaloid carcinoma of the esophagus in Japan

Case	Author (year)	Age Sex	Chief complaint	Location	Length (cm)	Type of tumor	Histopathological findings				Biopsy	Therapy	Location of reccurence	Prognosis (months)
1	Yamamoto (1979)	74, F	Appetite loss	Im, Ei	4.0	O-I	—	n_3(+)	—	—	und	5FU+Rad	Liver	Died 3
2	Yatuka (1981)	64, M	Vomiting	Im	4.6	O-Ip1	sm	n(−)	ly+	v+	?	Surg+PSK	(−)	Alive 10
3	Ide (1984)	64, M	Check up	Im	2.2	O-Isep	sm	n(−)	ly−	v+	?	Surg	(−)	Died 107
4	Ide (1984)	62, M	Epigastralgia	Im, Ei	10.0	Ulcerative (ill-defined)	a_2	n(−)	ly+	v+	?	Surg	(−)	Alive 5
5	Miyama (1986)	61, M	Dysphagia	Im, Ei	12.0	Ulcerative	a_3	n_2(+)	ly+	v+	und	Surg+Rad+Chemo	Lung	Died 7
6	Sakano (1987)	73, M	Dysphagia	Im	2.0	O-Ip	mm	?	?	?	?	Surg	?	?
7	Nakano (1987)	62, M	Epigastralgia	Ei	3.2	O-Ssep	sm	n_2(+)	ly+	?	cancer	Surg	LN	Died 12
8	Taniki (1988)	54, M	Dysphagia	Im	5.8	Protruded	a_2	n_2(+)	ly+	v+	por	Surg+Rad+Chemo	Lung, Skin	Alive 6
9	Mizukami (1989)	44, F	Dysphagia	Iu, Im	11.0	Protruded	a_2	n_3(+)	ly+	v+	por	Surg	Bone	Died 13
10	Machimura (1989)	58, M	Check up	Im	3.0	O-Isep	sm	n(−)	ly+	v−	mod	Surg+Chemo	(−)	Alive 14
11	Hanada (1990)	58, M	Appetite loss	Im	3.5	Ulcerative	mp	n(−)	ly−	v−	(−)	Surg	Liver	Died 7
12	Inoue (1990)	69, F	Epigastralgia	Im	4.5	O-Ipl	sm	n(−)	ly−	v−	por	Surg+Rad	LN	Died 24
13	Takeda (1991)	69, M	Dysphagia	Im, Ei	3.5	O-Isep	sm	n(−)	?	?	por	Surg	(−)	Alive 9
14	Shimizu (1992)	71, M	Epigastralgia	Im	1.3	O-Isep	sm	n(−)	ly−	v−	por	Surg+Chemo	(−)	Alive 10
15	Okitu (1993)	64, M	Dysphagia	Im	5.5	Protruded	mp	n(−)	ly−	v−	cancer	Surg+Rad+Chemo	Lung, Liver	Alive 36
16	Auther (1993)	65, M	Check up	Iu, Im	4.8	O-Ipl	sm	n(−)	ly+	v+	por	Surg+Chemo	Lung, Liver, LN	Died 14

und ; undifferentiaded carcinoma, por ; poorly differentiated squamous cell carcinoma, mod ; moderately differentiated squamous cell carcinoma, Surg ; Surgery, Rad ; irradiation, Chemo ; chemotherapy, LN : lymphnode

われていた．浸潤は粘膜下層までであった（**Fig. 2A, B**）．

病理組織学的所見：腫瘤の辺縁および腫瘤の表面の一部に扁平上皮を認めた（**Fig. 3A**）．細胞質に乏しくクロマチンに富んだ異形を示す核を有する基底細胞類似細胞が柵状あるいはリボン状に配列し，一部では偽腺管構造を呈しながら，粘膜下層までの深部方向への増生を示していた（**Fig. 3B, C**）．Periodic acid shiff (PAS)反応，alucian blue の各染色はいずれも陰性であった．リンパ管侵襲および血管侵襲は陽性であったがリンパ節転移は陰性であり，組織学的進行度は Iu-Im, 0-I, sm, n(−), Pl_0, M_0, stage I と判定した．なお主病巣より肛門側1cm に ep 癌を認めた．

術後経過：術後合併症なく順調に経過するも，5か月後に縦隔内リンパ節再発を，9か月後に肝転移を認めた．ロイコボリン，5-Fluorouracil, Vindesine, Peplomycin による化学療法を3クール施行するも術後1年2か月目に死亡した．

考　察

食道悪性腫瘍切除症例中に占める類基底細胞癌の比率は，Suzuki ら[17]の報告では0.068%，国立がんセンターによる全国食道がん登録調査報告（1969年～1984年）[16]によると0.099%とその発生頻度は非常にまれなものである．我国における報告例は検索しうるかぎりでは著者らの報告を含めて16例[2)~15)]であり，男女比は13：3，平均年齢は63歳で，発生部位として Im がその大部分を占める傾向にあった（**Table 1**）．組織学的には基底細胞に類似した小型細胞が充実性ないし索状に増殖し，時に不規則な腺様，小嚢胞様構造を形成することを特徴とするが，術前の生検による正診は困難で，本症例を含む報告例の大半が，低分化型扁平上皮癌あるいは未分化癌の診断であった．形態学的には基本的には，辺縁あるいはその大部分が扁平上皮に被われた隆起型を呈し，表面にて腫瘍が露出しているものが多い．長径は表在癌で平均3.3cm, mp 癌で平均4.5cm, a1以上では平均9.7cm と深部方向への増殖とともに水平方向への増殖を伴う膨張性発育を示す傾向にあるようである．我々の症例においても，辺縁あるいは表面に残存している扁平上皮の基底層が広範囲に癌化することにより深部方向への増殖を呈し，結果として上皮を上方に押し上げるような形態をとっていた．DNA 合成期にある細胞を標識する proliferative cell nuclear antigen（以下，PCNA と略記）[18]の免疫組織化学的染色を行ってみたところ，腫瘍内各 nest の中心から辺縁側に向かうにつれ PCNA 陽性細胞の比率が増加しており，腫瘍は nest 周縁域に増殖活性の高い細胞を有し，膨張性発育するものと考えられた．

Fig. 4 Expression of epidermal growth factor receptor (EGFR): Immunohistochemical staining of monoclonal antibody against human EGFR purchased from Wakunaga Parmaceutical Co., Ltd. (Tokyo, Japan). EGFR was expressed on the cell membrane of cancer cells diffusely. (×200)

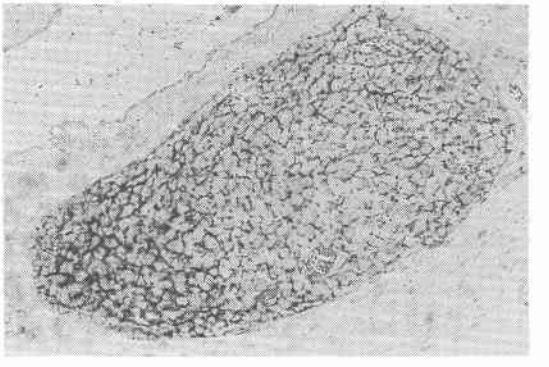

食道の類基底細胞癌に関する報告例においては，脈管侵襲が表在癌の57%，a1以上の進行癌の全例に認められており，1年以上経過観察しえた表在癌5例中3例に1年以内の再発を認めていた．一方，進行癌においてはその大部分が a2以下にもかかわらず，術後1年以内に死亡あるいは再発を認めており，一般の扁平上皮癌に比べて悪性度の高いものと考えられる．再発形式としては，リンパ行性再発に比べ，肺，肝を代表とする血行性再発が多く認められる傾向にあった．

食道における類基底細胞癌は組織学的な位置付けの検討が進みつつあるものの，いまだその報告も少なく悪性度，および有効な補助療法に関する詳細な検討も十分になされうるには至っていない．悪性度を表す1指標としての epidermal growth factor receptor[19]は，本症例においては発現陽性であり（**Fig. 4**），その悪性度は比較的高いものと考えられたが，今後の症例の蓄積を持って悪性度および転移，進展の特徴，有効な補助療法の詳細な検討を行う必要があると思われる．

文　献

1）食道疾患研究会編：食道癌取扱い規約．第8版．金原出版，東京，1992
2）山本　勇，塚田隆憲，白壁彦夫ほか：早期に広範な転移をきたした食道基底細胞癌の1例．日消外会

誌　12：693—694，1979
3）八塚宏太，白井文夫，枝国信三ほか：早期食道基底細胞癌の1例．癌の臨　27：661—664，1981
4）井手博子，遠藤光夫：腫瘤型早期癌（基底細胞癌）．井手博子，遠藤光夫 編．食道腫瘍の臨床病理．医学書院，東京，1984，p76—77
5）井手博子，遠藤光夫：浸潤型発育を示すa2食道基底細胞癌．井手博子，遠藤光夫 編．食道腫瘍の臨床病理．医学書院，東京，1984，p318—321
6）三山健司，田久保海誉，田中洋一ほか：粘表皮への移行像を示した食道基底細胞癌の1例．日消外会誌　19：1463—1463，1986
7）坂野哲哉，川辺則彦，真玉浩一郎ほか：極めて稀な食道基底細胞癌の1例．日臨外医会誌　48：1390—1390，1987
8）中野　浩，高野映子，渡辺　真ほか：食道基底細胞癌の1例．Gastroenterol Endosc 29：1480—1484，1987
9）谷木利勝，善成雅彦，戸田和史ほか：食道基底細胞癌の1例．日消外会誌　21：1312—1315，1988
10）水上泰延，二村雄次，早川直和ほか：食道基底細胞癌の1切除例．日消外会誌　22：2681—2684，1989
11）町村貴郎，幕内博康，宋　吉男ほか：粘膜下腫瘍様の形態をとった早期食道基底細胞癌の1例．消内視鏡　1：579—584，1989
12）花田備文，堀見忠司，武田　功ほか：食道基底細胞癌の1切除例．癌の臨　36：2158—2162，1990
13）井上徹也，小山茂樹，松本啓一ほか：食道基底細胞癌の1症例．Gastroenterol Endosc 32：1019—1019，1990
14）武田晋彦，多幾山渉，高嶋成光ほか：早期食道基底細胞癌の1例．胃と腸　26：655—660，1991
15）清水秀昭，尾沢　巌，稲田高男ほか：食道類基底細胞癌の1例．日消外会誌　25：102—106，1992
16）国立がんセンター編：全国食道がん登録調査報告．1969—1984
17）Suzuki H, Nagayo T: Primary tumors of the esophagus other than squamous cell carcinoma surgical and autopsied materials in Japan. Int Adv Surg Oncol 3：73—109，1980
18）松野吉宏，向井　清：増殖細胞核抗原（PCNA）．病理と臨　9：879—883，1991
19）Yano H, Shiozaki H, Kobayashi K et al: Immunohistologic Detection of the Epidermal Growth Factor Receptor in Human Esophageal Squamous Cell Carcinoma. Cancer 67：91—98，1991

One of Basaloid Carcinoma of the Esophagus

Akira Kawaguchi, Jyunsuke Shibata, Hiroyuki Naito, Yoshihiro Endo and Masashi Kodama
The First Department of Surgery, Shiga University of Medical Science

We experienced a case of early basaloid carcinoma of the esophagus. the tumor was regarded as type O-Ip1 in the new endoscopic classification and the histological findings in the biopsy specimen showed poorly differentiated squamous cell carcinoma. The long diameter of the tumor was 4.8 cm. The edge of the tumor was covered with normal epithelium and its surface was irregular, and the basaloid carcinoma cells extended downward to the submucosal layers histologically. Vascular invasion and the expression of epidermal growth factor receptor were observed. Mediastinal lymphnode metastases and liver metastases were found, the patient died 1 year and 2 months after the operation. Basaloid carcinoma of the esophagus is thought to have a high malignant potential; however more cases are required in the future to make the clinical and histopathological features clear.

Reprint requests: Akira Kawaguchi　The First Department of Surgery, Shiga University of Medical Science
Seta Tsukinowacho, Otsu 520-2 JAPAN