日消外会誌　27（4）：897～901，1994年

# 憩室内に乳頭が開口したintraluminal duodenal diverticulumの1例

公立長生病院外科
三浦　文彦　　阿部　恭久　　坂口　文秋
宮崎　信一　　浦島　哲郎　　野村　庸一

Intraluminal duodenal diverticulum（以下，IDDと略記）は十二指腸内腔に憩室を形成するまれな先天性奇形であり，本邦では自験例を含めて40例が報告されているにすぎない．今回我々は本邦では第1例目と思われる憩室内に乳頭が開口した症例を経験したので報告する．症例は47歳の男性で，心窩部痛を主訴に来院し，急性膵炎の診断で入院．US，CTで移動性のあるcystic massを，低緊張性十二指腸造影，内視鏡検査で十二指腸第2部に類円形の辺縁平滑な隆起性病変を認めた．心窩部痛および膵炎の原因と考え，開腹した．第2部内腔に肛門側に開口部を持つ正常粘膜に覆われた嚢胞状腫瘤を認め，内部に乳頭が存在していた．胆管，膵管に異常がないことを確認して，十二指腸付着部より切除した．病理組織上，内外両面とも十二指腸粘膜に覆われており，固有筋層が欠如していたためIDDの診断を得た．術後経過は順調で，その後，膵炎の発症をみない．

**Key words**：intraluminal duodenal diverticulum with ampulla of Vater inside it，acute pancreatitis

## はじめに

管腔内型十二指腸憩室（intraluminal duodenal diverticulum：以下，IDDと略記）は十二指腸内腔に憩室を形成するまれな先天性奇形である．本邦では1970年木原ら[1]が報告して以来，自験例を含めて40例が報告されているに過ぎない．今回我々は本症の中でも極めてまれである，憩室内に乳頭が開口している1例を経験したので，若干の文献的考察を加えて報告する．

## 症　例

患者：47歳，男性

主訴：心窩部痛

既往歴：特記すべきことなし．

家族歴：特記すべきことなし．

生活歴：飲酒はほとんどしない．

現病歴：10年ほど前から年に2，3度位の割合で心窩部痛が出現していたが，特に治療を受けることなく軽快していた．平成3年10月頃からそれが頻回となる．11月3日心窩部痛が増悪し，悪心嘔吐も加わってきたため当科を受診し，急性膵炎の診断で入院となった．

＜1993年12月8日受理＞別刷請求先：三浦　文彦
〒260　千葉市中央区亥鼻1－8－1　千葉大学医学部第2外科

入院時現症：体格中等，身長161cm，体重53.3kg，発熱，貧血，黄疸なく，心窩部に圧痛を認めたが，腹膜刺激症状はなく，肝，脾，腎および腫瘤は触知せず，腹水は認めなかった．

入院時検査成績：白血球数の軽度上昇と血中，尿中アミラーゼの異常高値および各種膵炎マーカーの軽度上昇を認めた（**Table 1**）．

腹部CT検査：入院時CTでは膵尾部付近に被膜を有するlow density massを認めた．膵炎の症状が軽快してから再び施行したところ，low density massは膵頭部付近に移動していた（**Fig. 1**）．

腹部超音波検査：背臥位横走査では膵尾部付近にlow echoic massを認め，左側臥位横走査ではlow echoic massは膵頭部付近に存在し，体位変換による移動と変形を認めた（**Fig. 2**）．

経皮的嚢胞穿刺：超音波ガイド下で穿刺を行ったところ，淡黄色，漿液性の内容液が吸引され，アミラーゼ値は120,100U/Lであった．

低緊張性十二指腸造影：十二指腸第2部の著明な拡張を認め，同部から第3部にかけて辺縁平滑な西洋梨状の腫瘤陰影を認めた．この腫瘤陰影はいかなる体位変換によっても，十二指腸内腔から逸脱することはなかった（**Fig. 3**）．

**Table 1** Laboratory data on admission

| | | | | | |
|---|---|---|---|---|---|
| WBC | 12,900/mm³ | ALP | 196 U/L | S-Amylase | 16,652 U/L |
| RBC | 552×10⁴/mm³ | γ-GTP | 61 U/L | U-Amylase | 32,090 U/L |
| Hb | 16.4 g/dl | TP | 6.2 g/dl | Elastase-I | 681 ng/dl |
| Hct | 49.3 % | Alb | 4.0 g/dl | Trypsin | 850 ng/dl |
| Plt | 23.6×10⁴/mm³ | T-Bil | 0.98 mg/dl | Lipase | 138 ng/dl |
| | | D-Bil | 0.27 mg/dl | | |
| GOT | 19 U/L | BUN | 11.2 mg/dl | | |
| GPT | 30 U/L | Cre | 0.7 mg/dl | | |
| LDH | 228 U/L | Glu | 124 mg/dl | | |
| CHE | 8.38 U/ml | T-Cho | 161 mg/dl | | |

**Fig. 1** A) Abdominal CT scan on admission showed a low density mass near the tail of pancreas. B) After two weeks the mass moved near the head of pancreas.

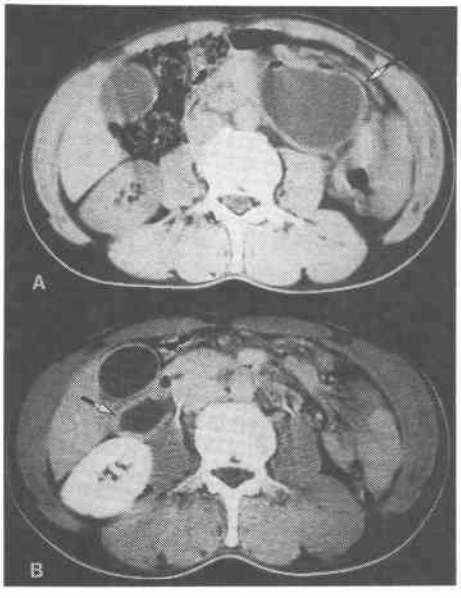


**Fig. 2** US showed a low echoic mass which moved and transformed; A) in the left lateral position B) in the supine position.

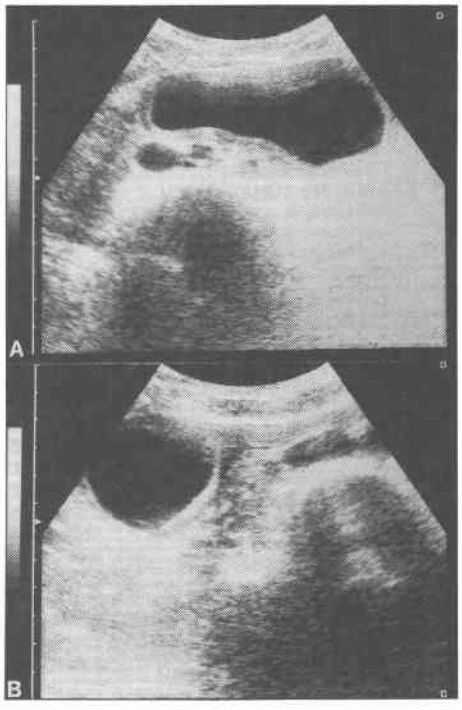


内視鏡検査所見：十二指腸第2部に正常粘膜に覆われた類円形の柔らかい隆起性病変を認めたが，乳頭部は確認できなかった（**Fig. 4**）.

Percutaneous transhepatic cholangiography（PTC）検査：総胆管十二指腸流出部に嚢状の造影剤の貯留を認めた（**Fig. 5**）.

以上より，確定診断は得られなかったが，十二指腸第2部に嚢胞性病変が存在し，それが頻発する心窩部痛および膵炎の原因であると考えられたので，平成3年12月3日開腹術を施行した.

手術所見：上腹部正中切開にて開腹した．肝床部において胆嚢，十二指腸，結腸，大網が炎症性の癒着によって一塊となっており，十二指腸第2部は約10cmほどに拡張していた．第2部前壁に切開を加えると（**Fig. 6**），内腔に正常粘膜に覆われた嚢胞状の腫瘤があり，その肛門側に直径2mmほどの開口部を認めた．開口部から口側に向かって腫瘤に切開を加えると，内部は淡黄色の内容液で充満し，内壁も正常の粘膜で覆われていた．嚢胞内に乳頭が存在し，胆管，膵管が別々に開口していた．胆管および膵管にチューブを挿入し造影したところ，異常所見は認められなかった．そこ

**Fig. 3** Hypotonic duodenography showed a pear-shaped shadow between the second portion and the third potion of the duodenum.

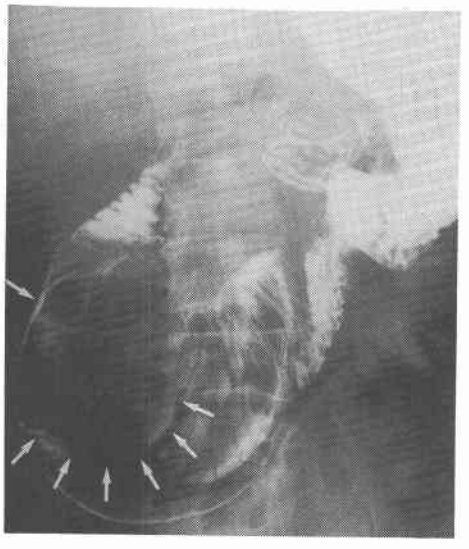

**Fig. 4** Endoscopic examination showed an elelevated lesion in the second portion of the duodenum.

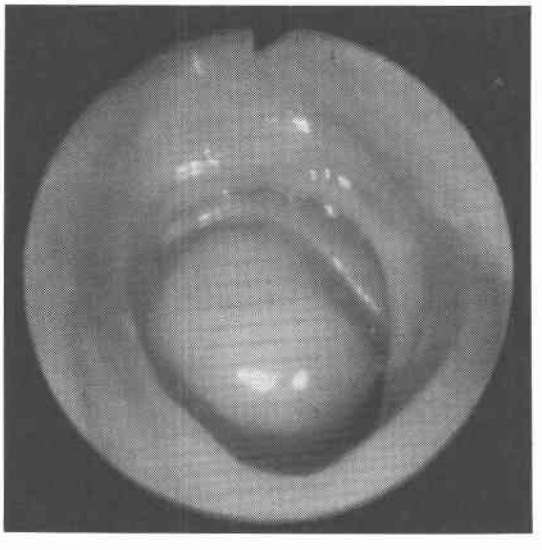

で，腫瘤を十二指腸付着部より切除した（**Fig. 7**）．

病理組織学的所見：嚢胞の内外壁は正常の十二指腸粘膜よりなり，その間には，結合組織，粘膜筋板を認めるが，固有筋層は存在しない．開口部も同様の粘膜に覆われていた（**Fig. 8**）．以上より管腔内型十二指腸憩室の診断が得られた．

**Fig. 5** PTC showed a saccular shadow at the end of the common bile duct.

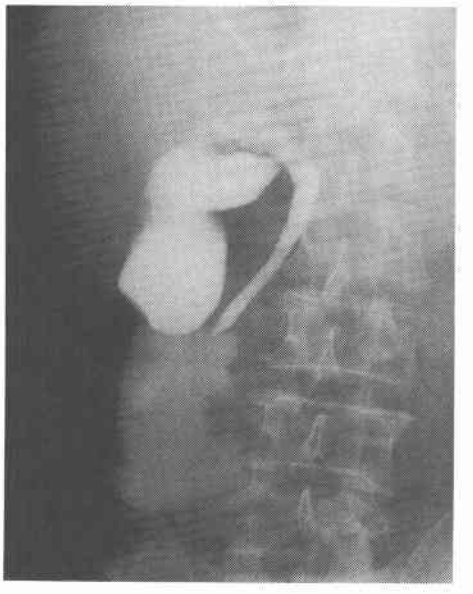

**Fig. 6** When we incised the scond portion of the duodenum, there was a cystic mass.

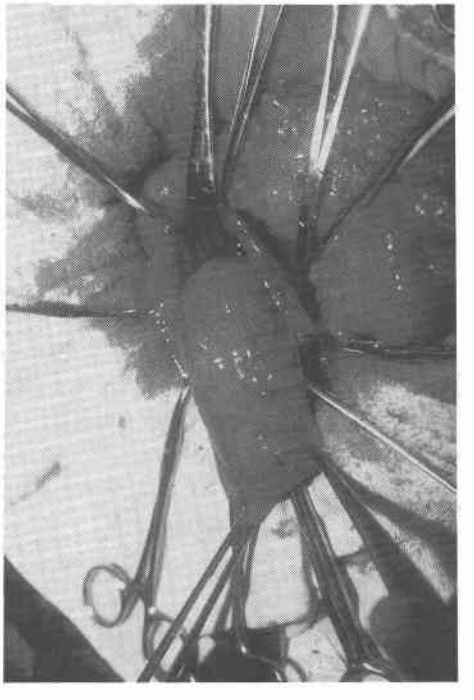

術後経過：術後経過は順調で，第15病日に退院し，その後膵炎の発生をみない．

**Fig. 7** We excised the mass at its base (arrow).

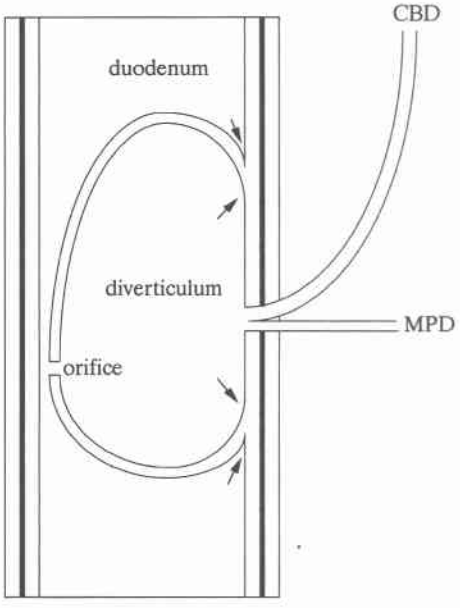


**Fig. 8** Histological findings showed the normal mucosa of the duodenum on each side and the lack of the proprial muscle. An arrow indicates the orifice.

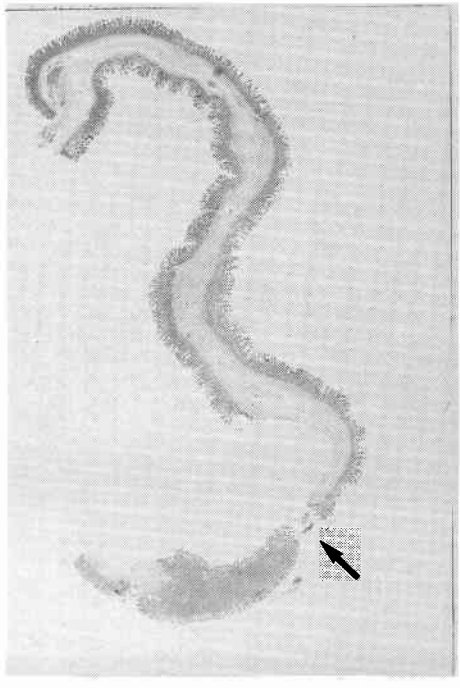

## 考　察

管腔内型十二指腸憩室(IDD)は管外性に突出する通常の管腔外型憩室とは異なり，十二指腸内腔に嚢状に突出するもので，消化管のまれな先天性奇形の一つである．1885年 Silcock[2]が剖検例でその存在を報告したことに始まり，本邦での報告は木原らの報告以来，我々の症例を含めて40例のみで，海外でも100数例を数えるにすぎない．

IDDの成因については種々の報告があるが，不完全十二指腸隔膜説[3]と重複説[4]の2つが主なものとして挙げられる．不完全十二指腸隔膜説は，胎生期に遺残した十二指腸隔膜が，長年にわたる蠕動運動や食物などの圧力によって肛門側に伸展されて，嚢状となりIDDを形成されると推論している．重複説は胎生期において発生する十二指腸重複と同様の機序で起こると考える説である．しかし，IDDではほぼ全例で固有筋層が欠如しており，この説には無理があり，不完全十二指腸隔膜説を支持する報告が多い．

以下に，自験例を含めた本邦報告例40例について検討した．

年齢は1～73歳にみられ，平均33.5歳で若年層に多い傾向がみられた．一般的に男女差はないとされているが，39例中男性22例，女性17例とやや男性に多くみられた．

主訴は上腹部痛や心窩部痛などの腹痛が40例中20例(50%)，腹部膨満感が6例（15%）と多く，悪心嘔吐や下血などもみられる．しかし，無症状のものも9例（22.5%）あった．

憩室の発生部位は，36例中30例（83.3%）が第2部と圧倒的に多く，第2部と第3部にわたるものが4例（11.1%），第1部が1例（2.78%）で，その他の部位には発生例はなかった．第1部に存在した1例[5]を除くほとんどのものは，乳頭の近傍に存在するが，自験例のようにIDDの中に乳頭が存在するという報告はなかった．

本症はX線上特徴的な像を示し，それだけで診断のつくことが多い．すなわち，袋状，または西洋梨状のバリウムに満たされた陰影が十二指腸内腔に認められ，その周囲を1～2mmの薄い透明帯が取り巻いているのが特徴である．切除され病理組織学的に確定診断が得られている33例中26例（78.9%）が，切除される前にIDDと診断されており，そのほとんどがX線像のみで診断されている．自験例の場合，開口部が小さく，憩室内に胆汁と膵液が充満していたため，バリウムが流入せず，透明帯が描出できなかったため，診断

に難渋した．

本症には多くの合併症および併存奇形が認められる．合併症としては胃・十二指腸潰瘍が8例（20%）と最も多く，次いで急性膵炎が6例（15%），以下に，胆石症，胆管拡張がともに4例（10%）と続く．憩室が乳頭部を圧迫すると胆石や膵炎の誘因となり，食物，胃液などの通過障害によって，潰瘍が引き起こされると考えられている[6]．自験例では，膵炎発症直後は，CTでとらえられていたようにIDDは十二指腸内を，Treitz靱帯付近まで伸びていた．そのために憩室内の膵管開口部に変形が生じ，膵液がうっ滞し，膵炎を誘発したものと考えられる．

治療法は外科的憩室切除が36例中26例（72.2%）に，内視鏡的憩室切除が7例（19.4%）に施行されており，保存的治療で経過観察となっているものは3例（11.5%）のみであった．内視鏡的憩室切除は，通常のポリペクトミーとほぼ同様の方法で，本邦においては渡辺ら[7]によって初めて施行された．安全に切除可能とされているが，外科的憩室切除の際，憩室壁に電気メスでも止血不能な太い血管を認めたとする報告[8]もみられるため，適用に際しては慎重であるべきと思われる．

## 文　献


1) 木原　彊，小林良一，森田　稔ほか：Intraluminal Duodenal Diverticulumの1症例．胃と腸　5：685—691，1970
2) Silcock AQ: Epithelioma of the ascending colon; congenital duodenal septum with internal diverticulum. Tr Pathol Soc London 36：207，1885
3) Newman A et al: Intraluminal diverticulum of the duodenum in a child. Am J Roent 103：326，1968
4) Kohler R: Intraluminal duodenal diverticulum: Acta Radiol 54：439—442，1960
5) 登坂尚志，斉藤貞一，松浦徳雄ほか：十二指腸球部の管腔内憩室に胆石が嵌頓したBouveret症候群の1例．日消病会誌　86：153，1989
6) Nance FC, Cocchiara J, Kinder JL: Acute pancreatitis associated with an intraluminal duodenal diverticulum. Gastroenterology 52：544—547，1967
7) 渡辺能行，岩破淳郎，光吉靖夫ほか：内視鏡的に切除しえたIntraluminal Duodenal Diverticulumの1例．胃と腸　15：317—322，1980
8) 小川泰史，高橋　亨，白石史典ほか：Intraluminal duodenal diverticulumの2例．日医大誌　49：178—179，1982


## A Case of Intraluminal Duodenal Diverticulum with the Ampulla of Vater Inside it


Funihiko Miura, Yasuhisa Abe, Fumiaki Sakaguchi, Shinichi Miyazaki,
Tetsuro Urashima and Yoichi Nomura
Department of Surgery, Chosei Hospital



We experienced intraluminal doudenal diverticulum (IDD) with the ampulla of Vater inside it. A 47-year-old man was admitted to our hospital complaining of epigastralgia. Abdominal ultrasonography and computed tomography revealed a cystic mass that showed mobility. Hypotonic duodenography and endoscopic examination revealed an elevated lesion with smooth surface in the second portion of the duodenum. At laparotomy there was a cystic mass with orifice at the anal side of its surface. We performed simple excision of the mass at its base. Histological examination of the excised specimen revealed normal duodenal mucosa on each side and the lack of proprial muscle; therefore it was diagnosed as IDD.



**Reprint requests:** Funihiko Miura　The Second Department of Surgery, Chiba University, School of Medicine
1-8-1 Inoha, Chuo-ku, Chiba-shi, 260 JAPAN