日消外会誌　27（4）：902～906，1994年

日本住血吸虫虫卵が併存した原発性十二指腸癌の1切除例

千葉大学第2外科
島田　英昭　　軍司　祥雄　　落合　武徳　　磯野　可一

日本住血吸虫虫卵が併存した原発性十二指腸癌の1切除例を経験した．

症例は67歳の女性．胃集団検診にて異常を指摘され内視鏡にて十二指腸の腺癌と診断されたが手術を拒否した．2年後，食思不振と上腹部痛を主訴として来院．十二指腸球後部にBorrmann 2型様腫瘍を認めた．生検で管状腺癌の診断であり，腫瘍細胞と混在して日本住血吸虫卵が検出された．膵頭十二指腸切除術および膵頭部癌第1群のリンパ節郭清を施行した．病理学的には中分化型管状腺癌で一部膵被膜への浸潤を認めた．術後3年4か月で肝転移により死亡した．

原発性十二指腸癌は，消化管癌の中では比較的まれな疾患である．文献上検索しえた原発性十二指腸癌262例を含む原発性十二指腸悪性腫瘍計472例についての考察を加え報告する．日本住血吸虫症が併存した症例は本症例が第1例であった．

Key words: duodenal cancer, schistosomiasis japonica malignant duodenal tumor

緒　言

原発性十二指腸癌は，消化管癌の中では比較的まれな疾患であり[1)2)]，早期での発見が少ないため，予後が不良である．われわれは2年間経過観察後に根治手術を施行できた1例を経験したので原発性十二指腸癌262例を含む原発性十二指腸悪性腫瘍472例についての文献的考察を加え報告する．

Fig. 1 Double contrast roentogenogram reveals a stenotic region in the second portion of the duodenum in July, 1983 and in August, 1985.

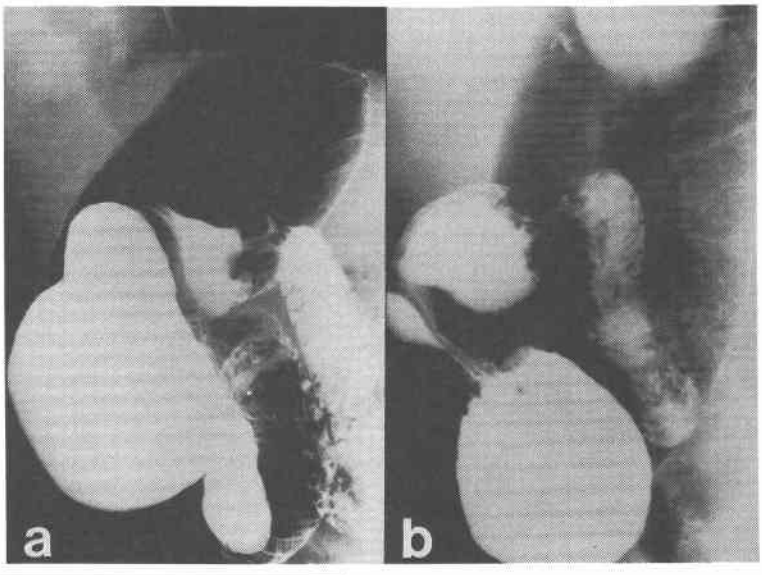

＜1993年12月8日受理＞別刷請求先：島田　英昭
〒260　千葉市中央区亥鼻1－8－1　千葉大学医学部第2外科

症　例

患者：67歳，女性

主訴：食思不振，上腹部痛

家族歴，既往歴：特記すべきことなし．

現病歴：1983年7月，胃集検にて異常を指摘され，当院内科を受診．内視鏡にて十二指腸下行脚に腫瘍をみとめ，生検にて腺癌と診断された．手術をすすめたが，拒否し，以後来院しなかった．1985年4月ごろから，食思不振と上腹部痛が出現した．8月9日手術を承諾し入院した．

入院時現症：体格，栄養中等度，貧血，黄疸なく，表在リンパ節を触知せず．腹部は平坦で圧痛，腫瘤を認めなかった．

検査成績：血液検査では白血球数5,900/mm³，赤血球数313×10⁴/mm³，Hb 9.6g/dl，Ht 29.4%，と軽度の貧血あり，CEA は1.7ng/dl と正常．便潜血反応は強陽性で，糞便中には寄生虫卵を認めない．その他異常なし．

上部消化管造影所見：1983年7月，1985年8月とも，十二指腸球後部に apple　core 様の狭窄像を認める（**Fig. 1a，b**）．

内視鏡所見：1983年7月では十二指腸球後部小彎側に Borrmann 1型様腫瘍を認め，肛門側の Vater 乳頭は正常であった（**Fig. 2a**）．1985年8月には同部位に Borrmann 2型様腫瘍を認めた．前回より腫瘍は増大しており，腫瘍肛門側への挿入は不可能であった（**Fig. 2b**）．生検では管状腺癌の所見であり，腫瘍細胞と混在して日本住血吸虫卵が検出された．

Computed tomography（CT）像，超音波像：肝転移や上腸管膜動脈周囲リンパ節腫大は認められなかった．CT では肝右葉に石灰化像を認め，超音波像では網目状に高エコー領域を認め，日本住血吸虫症に特徴的な所見[3)4)]であった（**Fig. 3a，b**）．

血管造影，注腸造影では異常所見は認められなかった．

以上より，日本住血吸虫症を併存した原発性十二指腸癌と診断し，9月3日手術を施行した．

手術所見：上腹部正中切開にて開腹するに，肝，腹膜に転移なく，腹水を認めなかった．肝縁は全体に鈍で黄橙色で日本住血吸虫症肝の状態を呈していた．十二指腸球後部に全周性で漿膜面に露出した腫瘤を触知した．膵癌取扱い規約[5)]による膵頭部癌第1群リンパ節を郭清し，膵頭十二指腸切除術を施行し，空腸口側より，膵，胆管，胃の順に吻合，再建した．

Fig. 2　Endoscopic findings of the duodenal tumor taken in July, 1983 and taken in August, 1985.

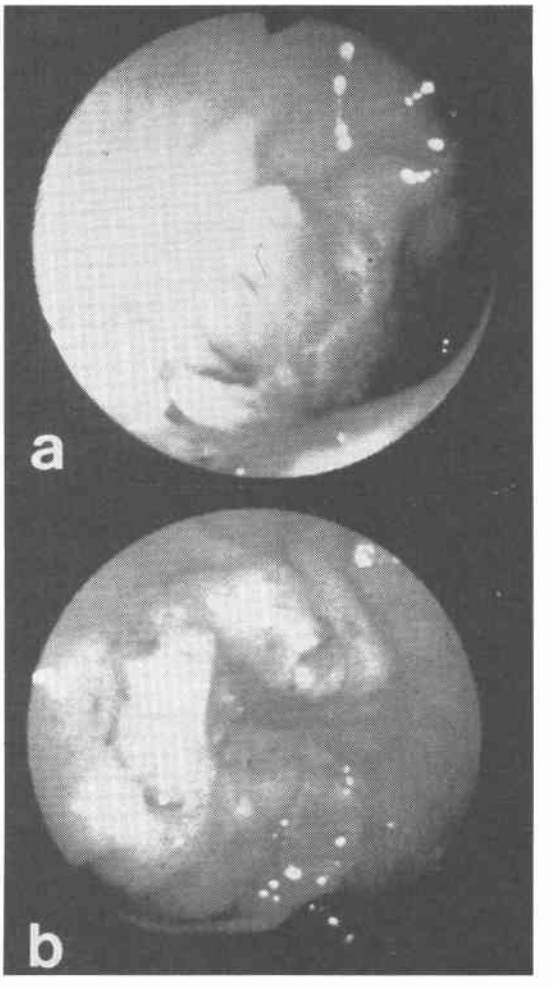

摘出標本：十二指腸球後部に，小彎側を中心とした大きさ3.0×5.5cm で全周性の Borrmann 2型様腫瘍が存在した．腫瘍肛門側辺縁から乳頭までは2.5cm 離れていた（**Fig. 4**）．

病理組織学的所見：中分化型管状腺癌で一部膵被膜への浸潤を認めた．郭清したリンパ節では，総肝動脈幹リンパ節にのみ転移が認められた．癌巣辺縁では粘膜下層で，腫細胞と混在して日本住血吸虫卵が認められた（**Fig. 5**）．虫卵は切除標本粘膜下に広く存在し，リンパ節や生検した肝にも認められた．

術後2か月で軽快退院したが，3年4か月後肝転移のため死亡した．

考　察

原発性十二指腸癌とは，Vater 乳頭にも副乳頭にも

Fig. 3 On abdominal computed tomography, calcification was recognized in the liver. Ultrasonogram revealed high echoic legion, so-called net work formation.

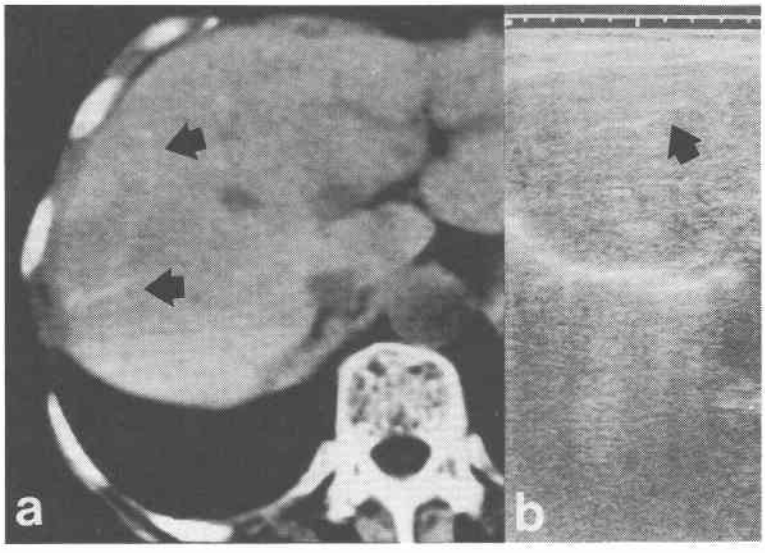

Fig. 4 Macro scopic findings of the tumor. There was a Bormann 2 type like tumor measuring 3.0×5.5cm seen in the suprapapillary region.

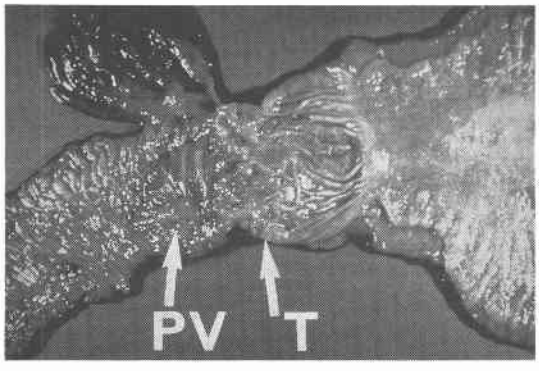

Fig. 5 Histopathological finding of the tumor. Tumor cells proliferate in a tubullary fashion, and eggs of Schistosoma japonicum are detected in the submucosal layer.

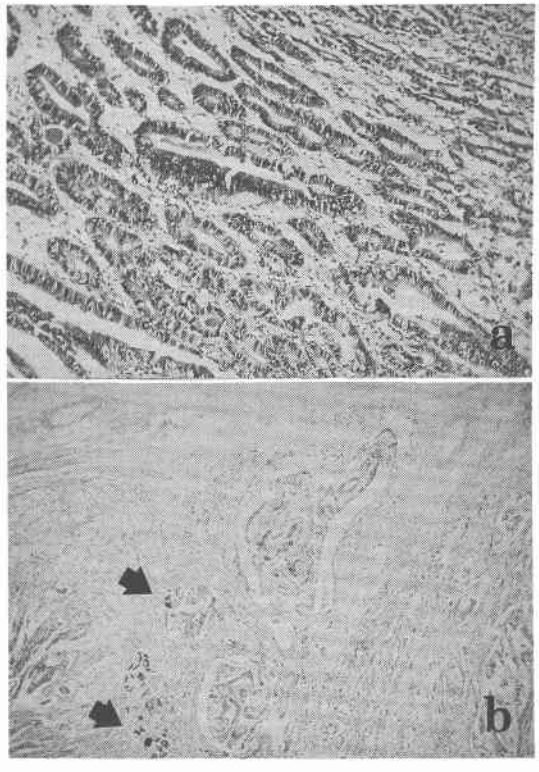

癌浸潤がないことが確認され，癌の深達度はほぼ十二指腸壁内にとどまり，かつ潰瘍周辺部の十二指腸粘膜内にも癌細胞を認めるものとされている[1)2)6)7)]．原発性十二指腸癌は比較的まれな疾患であり，全消化管癌中0.03～0.19%にすぎないとされている[1)2)6)]．1903年から1989年の医学中央雑誌より検索しえた腫瘍発生部位の記載された原発性十二指腸悪性腫瘍（肉腫，カルチノイドを含む）は計472例であった．

腫瘍の発生部位を乳頭上と乳頭下とに分けると，乳頭上が307例，乳頭下が165例で乳頭上が約3分の2を占めた．

Table 1 Histological findings of malignant duodenal tumors reported in Japan

Histology	Number of Cases(%)
Carcinoma	262(58.9%)
Papillary adenocarcinoma	35
Tubular adenocarcinoma	87
Poorly differentiated adenocarcinoma	11
Mucinous adenocarcinoma	2
Unknown adenocarcinoma	115
Signet-ring cell carcinoma	2
Adenosquamous carcinoma	2
Undifferentiated carcinoma	1
Miscellaneous	2
Carcinoid	60(13.5%)
Sarcoma	123(27.6%)
Leiomyosarcoma	95
Reticulosarcoma	26
Hemangiosarcoma	2
Total	445

Table 2 Chief clinical symptoms of malignant duodenal tumors reported in Japan

Symptoms	Number of Cases (%)
Symptoms of gastrointestinal obstruction (nausea, vomitting, postcibal pain)	182(39%)
Abdominal pain	169(37%)
Symptoms of bleeding (anemia, blood in the stools)	112(24%)
Body weight loss	55(12%)
Abdominal mass	51(11%)
Fatigue	31(7%)
Icterus	22(5%)
no symptom	26(6%)

組織型の記載されている445例では，癌腫が262例で過半数を占め，肉腫は123例，カルチノイドは60例であった．癌腫のうち腺癌が計255例であり，大部分を占め，このうち管状腺癌が64例と最も多かった（**Table 1**）．

症状記載例463例について，主要症状をまとめた（**Table 2**）．1症例につき複数の症状が記載されているので，発現頻度は母数463例として求めた．通過障害が，182例（発現頻度39%）にみられ，最も多く，腹痛169例（37%），出血112例（24%）がこれに次ぐ．無症状でありながら上部消化管造影で発見されたものが26例あり，その大部分は集団検診で指摘されている．予後不良であることを考えれば，集団検診での十二指腸のスクリーニングの重要性が示唆される．

Table 3 Operative methods of malignant duodenal tumors reported in Japan

Operative Methods	Number of Cases(%)	
	supra-papillary lesion	infra-papillary lesion
Duodenopancreatectomy	99(43%)	35(27%)
Duodenal resection	13(6)	62(47)
Gastrectomy and duodenal resection	71(32)	2(2)
Polypectomy	15(7)	0(0)
Tumor extirpation	3(1)	3(3)
Palliative bypass operation	17(8)	23(18)
Biopsy for diagnosis	6(3)	3(3)
Total	224(100%)	128(100%)

手術法記載例352例の手術術式を乳頭上部腫瘍と乳頭下部腫瘍とに分けてまとめた（**Table 3**）．乳頭上部腫瘍に対しては膵頭十二指腸切除術が99例（38%）と最も多く，次いで胃十二指腸部分切除術71例（32%）が多い．乳頭下部腫瘍に対しては十二指腸部分切除術62例（47%）が最も多く，次いで膵頭十二指腸切除術が35例（27%）に施行されている．このうち原発性十二指腸癌262例では最近では切除可能症例の大部分に膵頭十二指腸切除術が行われている．原発性十二指腸癌は膵頭部と緊密に結合しているため急速に転移や直接浸潤をきたすため，さらに少なくとも膵癌取扱い規約による膵頭部癌第1群のリンパ節郭清が必要である[6]．

予後については，5年生存率7%～18%と報告されており[9)~11)]，治癒切除例でも25%と予後不良である[10)]．われわれの集計では，予後の明記してある症例235例中，64例（27%）が1年以内に死亡している．自験例では3年4か月の経過の後多発性肝転移のため死亡している．

日本住血吸虫症では，肝内門脈における虫卵の直接あるいは間接作用による，グリソン鞘を中心とする間質の結合織の増殖と肥厚により，特有な隔壁形成がみられる．肝CT像では，散在性の石灰化像を認め，肝超音波像では網の目状，魚鱗状，びまん性の高エコー領域を認めると報告されている[3)4)]．本症例ではCT，超音波像ともに典型的な所見を呈していた．

日本住血吸虫症と消化器癌との因果関係について，塘ら[12)]は大腸癌について，日本住血吸虫症例では非日本住血吸虫症例に比し発生率が高いと報告している．

また，天野ら[13)14)]は消化管手術材料の病理組織学的検討により日本住血吸虫虫卵検出率は，非悪性腫瘍例では9.6%であるのに比べ，悪性腫瘍例では，16.8%と有意に高いと報告しており，組織学的因果関係も示唆されるとしている．自験例においては虫卵は切除標本粘膜下に広く存在しており，組織学的因果関係は明らかではなかった．

症例を提供して頂きました千葉県立佐原病院の岡田正，相馬光弘，今園　修博士に感謝申し上げます．

文　献

1) 佐藤寿雄，木村俊一，佐久間晃ほか：十二指腸悪性腫瘍について．外科　32：281—287，1970
2) Barclay THC, Kent HP: Primary Carcinoma of the Duodenum. Gastroenterology 30：432—446，1956
3) 井内正彦，木谷健一，飯島利彦ほか：慢性日本住血吸虫症の肝超音波断層像及びCT像．杏林医会誌 13：133—136，1982
4) 中山信一，村上秀典，太田昌子ほか：日本住血吸虫症の肝超音波断層像（病理所見との対比による検討）．臨と研　59：483—486，1982
5) 日本膵臓学会編：膵癌取扱い規約．金原出版，東京，1986
6) 村山英樹，笠原小五郎，宮田道夫ほか：十二指腸癌の1治験例．外科　43：271—274，1981
7) 和田祥之，黒田　慧，森岡恭彦ほか：外科治療 49：364—371，1983
8) 近藤　哲，蜂須賀喜多男，山口晃弘ほか：原発性十二指腸癌7切除例の臨床的検討．日消外会誌 17：1987—1995，1984
9) Alwmark A, Andersson A, Lasson A: Primary carcinoma of the duodenum. Ann Surg 191：13—18，1980
10) Spira IA, Ghazi A, Wolff WI: Primary adenocarcinoma of the duodenum. Cancer 39：1721—1726，1977
11) Nakase A, Matsumoto Y, Uchida K et al: Surgical treatment of cancer of the pancreas and the periampullary region. Ann Surg 185：52—57，1977
12) 塘　普，小篠俊之，松永正行ほか：日本住血吸虫症と大腸癌，肝癌との関連性について．久留米医会誌　34：319—328，1971
13) 天野浩昭：山梨県の手術材料に見られた日本住血吸虫症の研究（特に消化器癌との関連性について）統計的考察．寄生虫誌　29：305—312，1980
14) 天野浩昭：山梨県の手術材料に見られた日本住血吸虫症の研究（特に消化器癌との関連性について）胃，十二指腸の病理組織学的考察．寄生虫誌　30：135—149，1981

A Case of Primary Duodenal Cancer Associated with the Eggs of Schistosom japonicum

Hideaki Shimada, Yoshio Gunji, Takenori Ochiai and Kaichi Isono
The Department of Surgery (II), Chiba University School of Medicine

A case of duodenal cancer associated with the eggs of schistosoma japonicum is reported. A 67-year-old woman was admitted to our hospital for close examination of the upper gastrointestinal tract. Duodenal adenocarcinoma was found but she refused to be operated on that time. Two years later, she was admitted again complaining of appetite loss and upper abdominal pain. Barium X-rays and endoscopy revealed a Bormann 2 type-like tumor in the second portion of the duodenum. Tubullar adenocarcinoma cells mixed with the eggs of schistosoma japonicum in the biopsy specimen. Pancreaticoduodenectomy and lymphadenectomy were performed. Histopathologically, the tumor was moderately differentiated tubular adenocarcinoma and the part of it has invaded the pancreatic capsule. Primary duodenal cancer is uncommon among gastrointestinal cancers. To our knowledge, 472 cases of malignant duodenal tumors involving 262 cases of duodenal cancer have been reported in Japan. This is the first case of duodenal cancer associated with schistosomiasis japonica.

Reprint requests: Hideaki Shimada　Department of Surgery (II), Chiba University School of Medicine
1-8-1 Inohana, Chu-ou-ku, Chiba, 260 JAPAN