日消外会誌　27（4）：907～911，1994年

十二指腸乳頭部に発生した内分泌細胞癌と管状腺癌の複合腫瘍の1例

名古屋市立大学第2外科
三谷　眞己　　片岡　　誠　　桑原　義之
呉山　泰進　　岩田　　宏　　正岡　　昭

症例は59歳の男性，十二指腸乳頭部癌にて膵頭十二指腸切除術を施行した．病理組織学的診断は内分泌細胞癌と管状腺癌の複合癌であった．両癌部位を，グリメリウス染色，フォンタナマッソン染色，免疫組織化学的染色にて検索したところ，内分泌細胞癌部において，グリメリウス染色，Leu 7が極散在性に，腺癌部においてグリメリウス染色，クロモグラニン，neuron specific enolase（NSE），Leu 7，carcinoembryonic antigen（CEA）が陽性を呈した．これは両者の起源が共通であることを示唆しているとともに，通常，神経内分泌機能を有することが多いとされる内分泌細胞癌部より，腺癌部にかえって神経内分泌機能がみられた．

Key words：composite tumor，endocrine cell carcinoma，papilla vater

はじめに

腫瘍は一般にはその起源である1種類の細胞の性格を模倣しつつ増殖する．しかし，時として，同一病巣内に異なる2種の分化を現す腫瘍にまれに遭遇する．その中でもとりわけ，消化管における，内分泌細胞腫瘍と腺癌の共存は，よく知られている[1]．

一方，各種モノクローナル抗体を用いた免疫組織学的手法による組織観察は，神経，内分泌ホルモン，腫瘍マーカーなどの存在をみることにより，腫瘍細胞の性格をも明確にし，腫瘍の分類，ひいては腫瘍の組織発生の解明にも大きく寄与する．

著者らの経験した十二指腸乳頭部癌においては，通常，神経内分泌機能を有することが多いとされる内分泌細胞癌部より，腺癌部にかえって神経内分泌機能がみられた．この点に興味がもたれたので，考察を加え症例提示する．

症例：59歳，男性

主訴：全身掻痒感

家族歴，既往歴に特記すべきことなし．

現病歴：1992年4月23日，全身掻痒感にて近医受診したところ，血液生化学的検査にて胆道系酵素の異常を指摘され，1992年6月10日，当科に紹介入院となった．また，皮膚潮紅発作，下痢などのカルチノイド症候群は認めなかった．

入院時所見：体格，栄養中等度，眼瞼結膜，眼球結膜に貧血，黄疸を認めず，胸腹部理学的所見に異常を認めなかった．

入院時検査所見：Alkaline phosphatase（ALP），γ glutamyltranspeptidase（γ GTP），Leucine aminopeotidase（LAP）といった胆道系酵素，Glutamic oxaloacetic transaminase（GOT），Glutamic pyruvic transaminase（GPT）といった肝逸脱酵素が高値であった（**Table 1**）．

上部消化管内視鏡：十二指腸下降脚に円筒形の腫瘤を認めた．大部分は正常粘膜に被われていたが，腫瘍中央肛門側に乳頭開口部を認め，小範囲のびらんを伴っていた（**Fig. 1**）．生検にて腺癌と診断された．

なお，腹部computed tomographyにおいて総胆管

Table 1　Laboratory data on admission

WBC	4,600 /μl	T. bil.	1.8 mg/dl
RBC	322×10⁴ /μl	D. bil.	1.1 mg/dl
Plt	27.6×10⁴ /μl	AL-P	729 U/dl
		γGTP	224 U/dl
T.P.	5.6 g/dl	LAP	184 U/dl
		GOT	177 U/dl
ZTT	9.2 U	GPT	236 U/dl
TTT	2.7 U	LDH	195 U/dl

＜1993年12月8日受理＞別刷請求先：三谷　眞己
〒467　名古屋市立瑞穂区瑞穂町川澄1　名古屋市立大学医学部第2外科

Fig. 1　Endoscopical photograph in the descending duodenum shows the cylinder shaped tumor covered with normal mucosa. Little erosion is found at the top of the tumor.

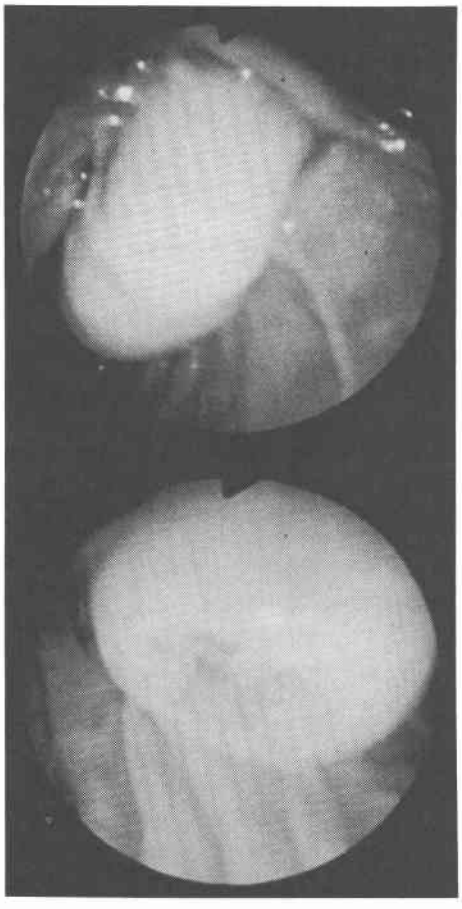

の拡張を認めたが，膵頭部付近には明らかな占拠性病変はみられなかった．

手術所見：1992年6月27日，膵頭十二指腸切除術を施行した．腹水，腹膜播種，肝転移，腹腔内リンパ節腫大はなく，胆道癌取扱い規約[2]上，A，露出腫瘤型，4.0×1.5cm，H_0，$Panc_0$，D_0，P_0，N(−)，M(−)，R_2，W_0であった．

切除標本：4.0×1.5cmの腸管軸方向に長い円筒形の腫瘤が十二指腸下降脚に認められ，その大部分は正常十二指腸粘膜でおおわれていた．中央肛門側に，びらんを認め，乳頭開口部と一致した（**Fig. 2**）．

病理組織所見（hematoxylin and eosin 染色）：十二指腸乳頭部の腫瘍は，病理組織学的に明らかに2種類の癌部位に分けられる．

Fig. 2　Gross appearance of the resected specimen shows the submucosal tumor located in the descending duodenum.



Fig. 3　(A) Submucosal tumor at the papilla vater 1.5×4.0cm in size is found. Arrows indicate the tumor. (B) Schema of the cross section indicated in photo (A). Endocrine cell carcinoma locates in the top and the most anal side. The rest component which occupies almost of the tumor is made of tubular adenocarcinoma.

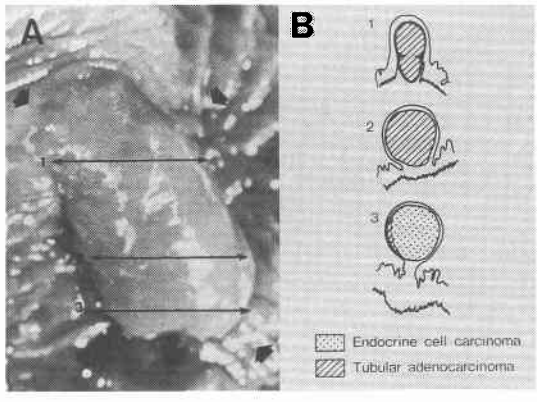

一方は類円形の核を有する細胞が密に集合し，巣状，索状構造を形成しており，核の大小不同，核分裂像も観察され，内分泌細胞癌とした（**Fig. 4**）（×650）．

他方は腺腔形成が顕著な，管状腺癌の像を呈した（**Fig. 4**）（×360）．

両者の中間に，分化度が低く，一部移行像とも思われる腫瘍部分がみられた（**Fig. 5**）（×650）．

腫瘍割面において，口側の大部分を占める管状腺癌部が，肛門側に存在する内分泌細胞癌部を包むように位置していた（**Fig. 3B**）．

Fig. 4 Microscopic view of the removed specimen (Hematoxylin and eosin stain). (Left) Endocrine cell carcinoma component shows solid pattern made of atypical cells (×650). (Right) Adenocarcinoma component shows well differentiated tubular pattern (×360).

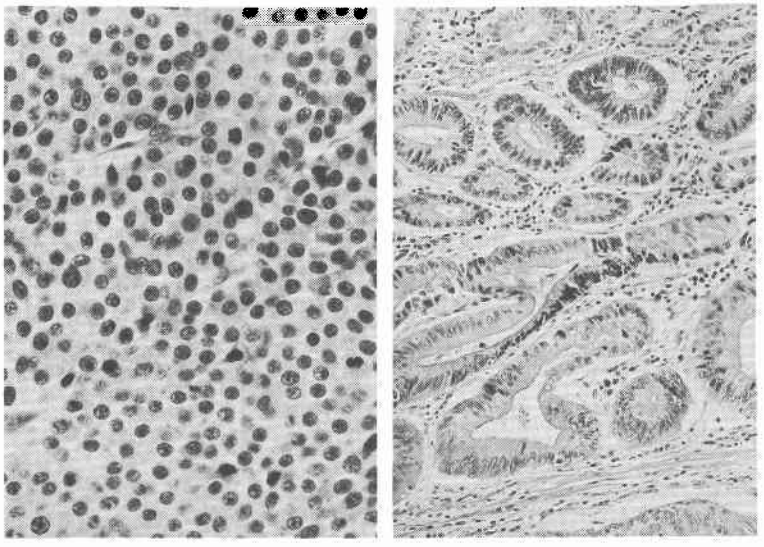

Fig. 5 Transit zone is found between the two components (×650).

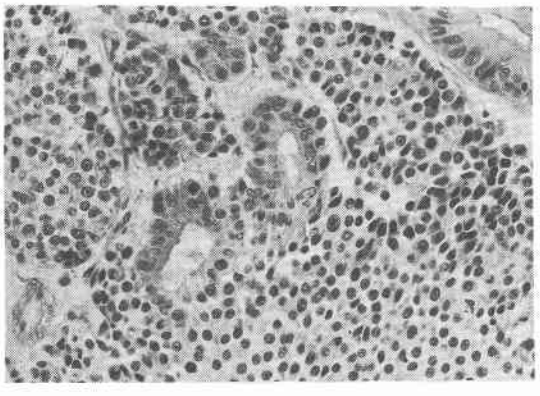

Fig. 6 Immunohistochemical staining for chromogranin shows positivity in cytoplasms of the tumor cells only in the area of adenocarcinoma (ABC method with methyl green counterstain, ×840).

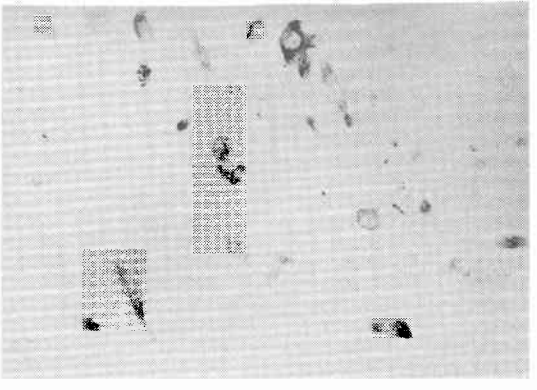

以上の所見より，内分泌細胞癌と管状腺癌の複合癌，胆道癌取扱い規約[2]上，pat Ac，od，$panc_0$，d_0，n_{1-2}(−)，w_0であった．

また，併せて行ったグリメリウス染色では，管状腺癌部には散在性に陽性細胞が認められ，逆に内分泌細胞癌部では管状腺癌部より染色性がさらに弱く，極散在性であった．フォンタナマッソン染色では，いずれの部位にも陽性細胞は認めなかった．

さらに，免疫組織化学染色により，セロトニン，ガストリン，neuron specific enolase(NSE)，Leu7，クロモグラニン，シナプトフィジンについての染色性を検討すると，管状腺癌部では，クロモグラニン，Leu7が散在性に，NSEは弱く，carcinoembryonic antigen (CEA)は強くび慢性に染まった．一方，内分泌細胞癌部では，Leu7のみ極散在性に染まった(**Fig. 6, Table 2**)．

Table 2　Tumor cell stainability in both parts

Stain method and stained substance	Stained section	
	Endocrine cell carcinoma	Adenocarcinoma
Glimerius	±	+
Fontana masson	−	−
Serotonin	−	−
Gastrin	−	−
NSE	−	+
Leu 7	±	+
chromogranin	−	+
synaptophysin	−	−
CEA	−	++

考　察

原始腸管に由来する臓器に発生する内分泌細胞腫瘍のうち，発育緩徐であり，細胞自体の悪性度も低いものはカルチノイドと称されている．カルチノイドを，内分泌細胞腫瘍の最も分化したものと考えると，その対極に，未分化であり，悪性度の高い小細胞癌，燕麦細胞癌が位置する．この間にさまざまな分化度，悪性度をもった内分泌細胞腫瘍が存在し，報告者によって呼称が異なる．典型的なカルチノイドと，虫垂でよくみられる Goblet cell carcinoid を除き，その他のさまざまな内分泌細胞腫瘍を包括して内分泌細胞癌と称されており[3]，本症例もこれに属する．

内分泌細胞，非内分泌細胞の混在する腫瘍は，両者の存在様式で以下のように分類されうる[4]．(1) carcinoma with interspersed endocrine cells, (2) endocrine cell tumor with interspersed nonendocrine cells, (3) composite tumors, (4) amphicrine tumors, (1), (2)は優勢な腫瘍組織内に，他方の細胞が散在する腫瘍で，(1)には，以下に述べるような嗜銀細胞を含む腺癌，主に虫垂に発生する goblet cell carcinoid などが属する．(3)は2腫瘍が隣在するもの．(4)は同一細胞が内分泌，非内分泌両方の性格を有する場合である．ここでいう内分泌性格とは，細胞内内分泌顆粒を銀，クロム親和性，免疫組織化学染色．電顕で証明することであり，非内分泌性格とは，例えば粘液，チモーゲン顆粒などの存在を証明することである．十二指腸乳頭部に発生した例の詳細な報告は，当症例を含め6例あり，2例[5)6)]が(2)のタイプ，当症例を含め4例[7)~9)]が(3)のタイプにあてはまる．

このように，同一病巣内に内分泌細胞腫瘍と腺癌，腺腫，異型上皮などを共存する頻度は，胃では3～13%，腸では2.5～20%に認められている[10)11)]．さらに，対象を内分泌細胞腫瘍の代わりに内分泌細胞癌に限定すると，一般組織型腺癌の共存が67%と，上記分類の(3)にあてはまる腫瘍が，高率にみられると報告されている[12)]．また小腸癌，十二指腸癌については75%に好銀性細胞を，41.7%に銀還元性細胞を認めたとの報告もあり[1)]，多くは散在性であり，上記分類の(1)にあてはまる腫瘍が，特に小腸，十二指腸においては高率に存在する．また，65例の十二指腸カルチノイド（うち乳頭部は12例）の検索[13)]では，psammoma body を含む篩状，腺管状構造を呈するカルチノイド10例はすべて乳頭部に存在したと報告されており，十二指腸，特に乳頭部に発生する腫瘍の細胞性格，組織構築における特異性がうかがわれる．

NSE, Leu7, クロモグラニン，シナプトフィジンなどは，本来，神経内分泌細胞に特異的に存在する，とともに内分泌細胞腫瘍においても高頻度に証明される．しかし，腺癌部にも一部 NSE, Leu7, クロモグラニンが証明される場合がある．特に小腸癌，十二指腸癌については，免疫組織化学染色にて確認した腫瘍性内分泌細胞が62.5%と高率に認められた[1)]．本症例においては，内分泌細胞癌部においてクロモグラニンが一部分で認められたのみであり，NSE, Leu7, クロモグラニンの存在はかえって腺癌部に強くみられ，この点に興味がもたれる．この所見は，この腫瘍の発生過程について示唆に富むが，両者の起源が共通であろうこと以上の推測は，なお困難である．

文　献

1) 岩淵三哉，渡辺英伸，石原法子ほか：消化管カルチノイドの病理．臨消内科　5：1669—1681，1990
2) 日本胆道外科研究会編：胆道癌取扱い規約．第2版．金原出版，東京，1986
3) 渡辺英伸：腸のカルチノイド腫瘍．胃と腸　24：853—857，1989
4) Ulich TR, Lewin KJ: The carcinomacarcinoid spectrum. Edited by Lechargo J, Kameya T. Endocrine pathology update. Field & Wood, New York, 1990, p133—150
5) Burke A, Lee YK: Adenocarcinoid (goblet cell carcinoid) of the duodenum presenting gastric outlet obstruction. Hum Pathol 21：238—239，1990
6) Jones MA, Griffith LM, West AB: Adenocarcinoid tumor of the periampullary region: a

novel duodenal neoplasm presenting as biliary tract obstruction. Hum Pathol 20 : 198—200, 1989
7) Misonou J, Kanda M, Kitagawa T et al : A case of coexisting malignant carcinoid tumor and adenocarcinoma in the papilla of vater. Gastroenterol Jpn 25 : 630—635, 1990
8) Shah IA, Schlageter MO, Boehm N : Composite carcinoid—adenocarcinoma of ampulla vater. Hum Pathol 21 : 1188—1190, 1990
9) 下山孝俊, 北里精児, 高木敏彦ほか : Vater 乳頭部にカルチノイドと癌が共存した 1 例. 胃と腸 16 : 589—593, 1981
10) Klappenbach RS, Kurman RJ, Sinclair CF et al : Composite carcinoma—carcinoid tumors of the gastrointestinal tract. Am J Clin Pathol 84 : 137—143, 1985
11) 渡辺英伸 : 非癌胃粘膜, 胃腺腫および胃癌内の嗜銀細胞. 癌の臨 20 : 519—535, 1974
12) Iwafuchi M, Watanabe H, Ishihara N et al : Neoplastic endocrine cells in carcinomas of the small intestine. Hum Pathol 18 : 185—194, 1987
13) Burke AP, Federspiel BH, Sobin LH et al : Carcinoids of the duodenum. Am J Surg Pathol 13 : 828—837, 1989

A Case of Composite Tumor Consisting of Endocrine Cell Carcinoma and Tubular Adenocarcinoma at the Papilla Vater

Masami Mitani, Makoto Kataoka, Yoshiyuki Kuwabara, Yasuyuki Kureyama, Hiroshi Iwata and Akira Masaoka
The Second Department of Surgery, Nagoya City University Medical School

A 59-year-old man suffered from carcinoma at the papilla vater which resected by pancreatoduodenectomy. Histopathologically, the tumor showed areas of endocrine cell carcinoma and tubular adenocarcinoma. The specimen was studied by Grimelius' stain, Fontana-Masson's stain and immunohistochemical stain for NSE, Leu7, chromogranin and CEA. The tumor was positive for Grimelius' stain and Leu7 in both areas, and for chromogranin and NSE only in the area of adenocarcinoma, suggesting the same origin of the two components. Furthermore, the neuroendocrine chatracters are expressed not at the area of endocrine cell carcinoma but at the area of adenocarcinoma.

Reprint requests: Masami Mitani The Second Department of Surgery, Nagoya City University Medical School
1 Kawasumi Mizuho-cho, Mizuho-ku, Nagoya, 467 JAPAN