日消外会誌　27（4）：912～916，1994年

腹腔内出血を来した出血性膵仮性嚢胞の1例

高知医科大学第1外科
小林　道也　　緒方　卓郎　　荒木京二郎　　松浦喜美夫
浜田　伸一　　山本　真也　　安藤　　徹

膵仮性嚢胞内出血より腹腔内出血をきたし，手術により救命しえた1例を経験した．症例は84歳男性で突然，悪心と左側腹部痛を訴えショックとなり近医に緊急入院した．保存的治療でショック状態は改善したが腹腔試験穿刺で血性腹水を認め，腹腔内出血と診断された．その後，2度ショック状態となり，当科紹介入院となった．入院時ショック状態は輸血，輸液により改善していたが腹部は膨満し，全体に圧痛を認めた．検査成績では貧血，高血糖，低蛋白血症を認めたが膵酵素，腫瘍マーカーは正常であった．腹部超音波，CT検査で腹水と膵尾部の腫瘤を認めた．腹腔動脈造影で脾動脈より造影剤の血管外への漏出と貯留を認め膵仮性嚢胞内への出血が疑われ緊急開腹術を施行した．開腹時約2,000mlの血性腹水と膵尾部に直径約10cm大で凝血塊が充満する腫瘤を認めた．膵尾側切除と脾摘出術を施行した．膵仮性嚢胞内出血から腹腔内出血をきたした報告例7例の検討を加えて報告する．

Key words: pancreatic pseudocyst, intraabdominal bleeding, bleeding into the pacreas pseudocyst

はじめに

膵仮性嚢胞の重大な合併症として嚢胞内出血が知られているが，その報告は少ない．さらに腹腔内出血をきたした症例は特にまれである[1)~7)]．われわれは仮性嚢胞内出血より3度の腹腔内出血をきたし，手術により救命しえた1例を経験したので報告する．

症　例

患者：84歳，男性

主訴：腹痛，悪心

既往歴：40歳ごろ胆石症，64歳時より高血圧症，84歳時狭心症

家族歴：父，脳血管障害

飲酒歴：1合/日

現病歴：平成3年7月10日，突然，悪心と左側腹部に激痛が出現し，ショックにおちいり近医に緊急入院した．入院後輸血，輸液の保存的治療で軽快した．腹腔試験穿刺で血性腹水を認め，腹腔内出血と診断されたが原因は不明であった．7月17日に再びショック状態となったが，再度保存的治療にて軽快した．さらに7月25日にもショック状態となり当科に紹介入院となった．

入院時現症：来院時ショック状態は輸血，輸液により改善しており血圧は179/80mmHg，脈拍は100/分，整であった．眼瞼結膜，軽度貧血様，眼球結膜，黄疸を認めず．頭頸部，胸部に異常を認めず．腹部は膨満し，全体に圧痛，筋性防御を認めた．

Table 1　Laboratory data on admission.

RBC	259×10^4 /μℓ	LDH	479 I.U./ℓ (210-380)
Ht	23.0 %	BUN	15 mg/dℓ (8-20)
Hb	7.9 g/dℓ	Cr	1.4 mg/dℓ (0.4-1.0)
Thr	16.0×10^4 /μℓ	S-Amy	92 I.U./ℓ (40-130)
WBC	14.2×10^3 /μℓ	Na	126 mEq/ℓ
T.P.	4.2 g/dℓ	K	5.4 mEq/ℓ
AlP	195 I.U./ℓ (70-220)	Cl	95 mEq/ℓ
T-Cho	102 mg/dℓ (130-230)	Ca	3.9 mEq/ℓ
γ-GTP	39 I.U./ℓ (5-60)	CRP	4.0 mg/dℓ (< 0.6)
T-Bil	0.7 mg/dℓ (0.3-1.1)	HBs Ag	(−)
D-Bil	0.3 mg/dℓ (0.0-0.3)	Tumor marker	
ChE	116 I.U./dℓ (200-440)		Serum　Ascites
Alb	2.7 g/dℓ	CEA	1.36 (< 2.5)　1.12 ng/mℓ
GOT	34 I.U./ℓ (9-27)	CA19-9	13.01 (< 38)　9.18 U/mℓ
GPT	40 I.U./ℓ (5-37)	AFP	5.71 (< 20)　4.08 ng/mℓ

腹部超音波検査所見：脾門部に直径約5cm大の低エコーの腫瘤と液体貯留を認めた（**Fig. 1**）．

緊急CT検査所見：膵尾部に直径約5cmの造影される腫瘤と液体貯留を認めた（**Fig. 2**）．

腹腔試験穿刺を施行し，血性腹水を認めた．

緊急血管造影所見：腹腔動脈造影で脾動脈に動脈瘤

＜1993年12月8日受理＞別刷請求先：小林　道也
〒783　南国市岡豊町小蓮　高知医科大学第1外科

Fig. 1 Abdominal ultrasonography showed a low echoic mass (arrow) measuring 5.0cm in diameter in the splenic hilus. (S : spleen)

Fig. 2 Emergency abdominal CT demonstrated a enhanced mass in the pancreas tail (arrow) and ascites.

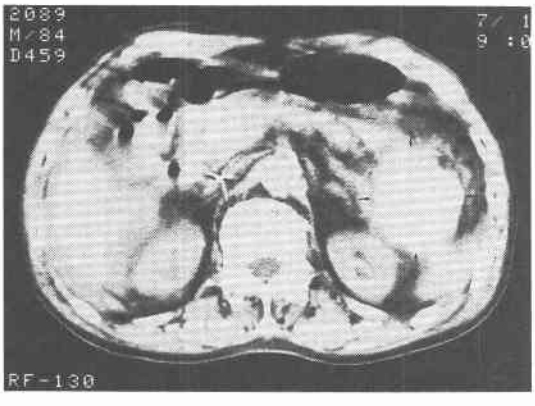

を認め，さらに脾動脈より造影剤の血管外への漏れと貯留を認めた（**Fig. 3**）.

以上の諸検査より膵仮性嚢胞内への出血およびその腹腔内穿破と診断し，7月25日に緊急開腹術を施行した.

開腹時所見：血性腹水を約2,000ml 認めた．膵尾部に直径約10cm 大の腫瘤を認め，胃後壁，横行結腸間膜

Fig. 3 Emergency angiography revealed aneurysm (arrow) and extravasation (arrow head) in the splenic artery, which suggested the bleeding into the pancreatic pseudocyst.

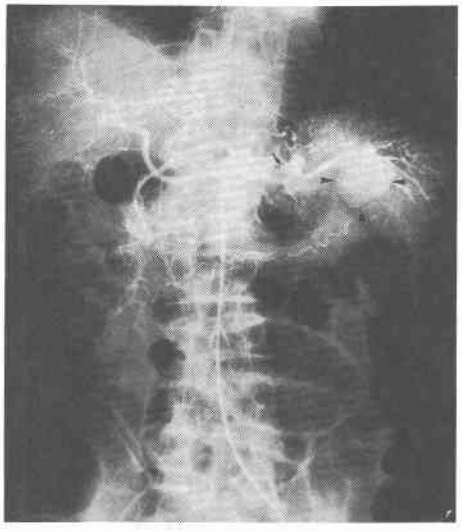

Fig. 4 Resected specimen of distal pancreatectomy with combined splenectomy demonstrated the cystic mass (a : arrow) and cut surface revealed blood clot in the cyst (b). (S : spleen, P : pancreas)

a

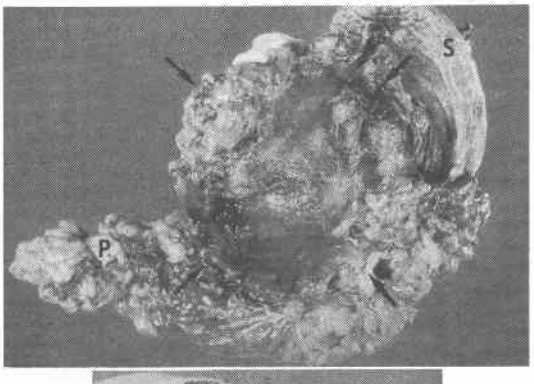

b

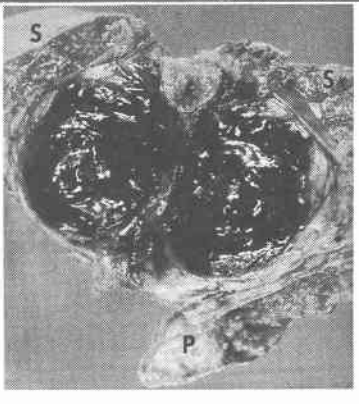

Fig. 5 Histological examination revealed a cyst which contained blood clot in the pancreas without epithelial cell lining on the internal surface of the wall. It also revealed the necrosis of the surrounding pancreas. The diagnosis was pancreatic pseudocyst with hemorrhage. (B : blood clot, P : pancreas) (Hematoxylin-Eosin ×50)

と強固に癒着していた．この癒着部近傍に約2cm大の破裂孔を認め，内部には凝血塊が充満していた．脾動脈よりこの嚢胞性腫瘤内に出血し，さらにこれが腹腔内に穿破したと考え膵尾側切除と脾摘出術を施行した．なお，膵は全体にやや硬度を増していたが腫瘤は触知しなかった．

切除標本所見：割面では周囲の膵と被膜により境された6×4cm大の嚢胞性病変を認め，内部に凝血塊が充満していた．嚢胞周囲の膵実質には出血壊死を思わせる発赤した部を認めた（**Fig. 4**）．

病理組織像：嚢胞壁は線維性で内皮細胞を認めず膵と連続していた．膵は線維化，腺管の増生，実質の壊死を認め慢性膵炎を背景とした急性膵炎の像であった．以上より嚢胞内に出血した膵仮性嚢胞と診断された（**Fig. 5**）．

術後腹腔内膿瘍を形成したが保存的に改善し，術後51日目に軽快退院した．

考　察

膵仮性嚢胞は慢性もしくは急性膵炎の10～15%に発生し，とくにアルコール性慢性膵炎に合併することが多い[8]．仮性嚢胞の合併症として膿瘍形成，穿孔，出血などが報告されているがこのうち出血には嚢胞内出血とさらにそれによる消化管出血，腹腔内出血などがある[9]．消化管出血には胃・十二指腸・結腸などに穿破して生ずるものと胆道や膵管内へ穿破してVater乳頭

Table 2 Reported cases of pancreatic pseudocyst complicated with intrapeirtoneal hemorrhage.

No.	Author (Year)	Age・Sex	History * of Alcohol	Chief complaint	Shock	Pancreatitis **	Operation	G-I bleeding	Follow up
1	Harigane (1984)	62 M	+	lower abd. pain	twice	C.P.	⊖	melena	dead (4 days)
2	Yamamoto (1986)	34 M	+	upper abd. pain	⊖	N.S.	⊖	⊖	alive
3	Miyake (1987)	51 M	+	upper abd. pain	⊖	A.P.	emergency op. (hemostasis, drainage)	melena	alive
4	Ooguro (1988)	58 F	N.S.	abd. pain abd. distension	⊕	A.P.	emergency op. (hemostasis of pseudoaneurysma) (cardiac arrest during op.)	⊖	alive
5	Matsui (1989)	60 M	+	epigastralgia	⊖	N.S.	emergency op. (drainage)	⊖	alive
6	Hayashi (1989)	30 M	N.S.	lt. hypochondralgia	⊖	A.P.	emergency op. (distal pancreatectomy splenectomy)	⊖	alive
7	Fujii (1992)	50 M	+	upper abd. pain	⊖	C.P.	op. (distal pancreatectomy splenectomy)	⊖	alive
8	Author	84 M	−	adb. pain nausea	3 times	A.P.	emergency op. (distal pancreatectomy splenectomy)	⊖	alive

* N.S. : not stated　** A.P. : acute pancreatitis　C.P. : chronic pancreatitis

を介して生ずるものとがある．膵仮性嚢胞が原因の消化管出血はまれで山野らの集計では1987年までに本邦で27例報告されている[9]．一方腹腔内出血をきたした症例は7例報告されているのみでさらにまれである[1)~7)]（**Table 2**）．

本症例は組織学的に慢性膵炎に合併した膵仮性嚢胞である．慢性膵炎の原因は一般に，1．アルコール性，2．胆道疾患性，3．特発性に分けられる．本患者はアルコールをほとんど飲まず，腹部外傷の既往もない．既往歴では40歳，58歳時，急激な腹痛があり胆石症と診断された．今回の入院では胆石は画像的に証明されていないが総胆管結石による慢性膵炎の可能性が高い．

膵仮性嚢胞内出血の機序は，1）嚢胞内圧の上昇による嚢胞壁の壊死のため表在血管から出血する[10]．2）膵の炎症性病変が脾動脈，胃・十二指腸動脈などに仮性動脈瘤を形成しこれが破綻し出血する[11]．3）仮性嚢胞が膵管・胃・十二指腸などと瘻孔を作り消化液が逆流し膵蛋白分解酵素が活性化され嚢胞壁の血管にびらんを生じて出血する[12]．という3つの説がある．本症例は術前の血管造影で脾動脈に多発性の動脈瘤を認めており2)の機序が考えられる．これにより仮性嚢胞内に出血，さらに嚢胞壁の一部が破綻して腹腔内出血をきたしたものと思われる．また血圧低下と嚢胞内に血腫が充満して破綻した動脈瘤の部が圧迫止血されて保存的治療により止血したものと思われる．これを繰り返して3回目の出血の後，今回の開腹術に至ったものと考えられる．

出血性膵仮性嚢胞の治療は基本的には嚢胞を含めた膵を切除するべきと考えられる．高齢者，あるいは全身状態の悪い症例では血管造影の際に緊急回避的に動脈塞栓術も試みられてよいと思われるが再出血の可能性もあり，可及的に待機的手術に移行したほうがよいと考えられる[1]．本症例では手術の際に嚢胞離中に嚢胞壁の破綻部より大量出血をきたし術中にショック状態となった．また大黒らも手術の操作中に大量出血をきたしショック状態におちいり開胸心マッサージにて救命しえた症例を報告しており腹腔内出血による出血性ショックを合併した緊急手術に際しては，常に開腹時ならびに開腹後における循環虚脱を考慮し，術前・術中における開胸下胸部下行大動脈遮断施行を念頭におく必要があると述べている[6]．

本症例ではこの仮性嚢胞の部よりさらに中枢側の脾動脈にも動脈瘤を認めている．今回の手術ではこの動脈瘤を含めず，膵尾側切除を施行した．慢性膵炎にともなう仮性動脈瘤はこのように多発する可能性もあり，また文献的には仮性動脈瘤の約半数が破綻し出血するとされている[13]．本症例は術後現在まで再出血は認めていないが手術の際にはこの部も含めて切除すべきであったと反省している．このためには術前の血管造影の際，出血部位のみならず他の部の血管の変化，特に多発する仮性動脈瘤に注意をはらい切除範囲を決定する必要があると考えられた．

嚢胞内出血の致死亡は70～80％におよび，予後不良とされている[14]が，本邦報告例8例では1例が剖検例であるのみで術中のショック例も含めて他の症例はすべて救命しえており，迅速な対応をすることにより必ずしも予後不良とはいえないと考えられる．

文　献

1）藤井常志，田屋登康，松本昭範ほか：腹腔内出血をきたした膵仮性嚢胞の1例．Gastroenterol Endosc 34：1364—1371，1992

2）針金三弥，松本貞敏，山田行雄ほか：膵仮性嚢胞による腹腔内出血の1剖検例．内科　53：956—958，1984

3）山本真理子，木戸訓一，石松伸一ほか：腹腔内破裂をきたした膵仮性嚢胞の1例．救急医　10：1159—1162，1986

4）三宅規之，黒瀬通宏，林　同輔ほか：消化管出血と腹腔内出血を同時に起こした仮性膵嚢胞の1治験例．津山中病医誌　1：83—85，1987

5）林　洋，安達洋祐，守永和正ほか：腹腔内出血をきたした膵仮性嚢胞．日消病会誌　86：2234，1989

6）大黒慎二，住田臣造，宮沢史江ほか：開胸心マッサージ，胸部下行大動脈遮断により救命しえた膵仮性嚢胞破裂，腹腔内大量出血による術中心停止の1症例．麻酔　38：1072—1075，1989

7）松井郁雄，綿引　元，相羽英雄ほか：腹腔内へ穿破した膵仮性嚢胞の1例．日消病会誌　86：1225，1989

8）坂東隆文，八巻　隆，磯山　徹ほか：膵仮性嚢胞内に出血した左胃大網動脈仮性動脈瘤の1例．胆と膵　13：329—334，1992

9）山野三紀，岡村毅与志，並木正義ほか：脾動脈の偽性動脈瘤穿破による膵仮性嚢胞内出血の1例．Gastroenterol Endosc 30：1256—1268，1988

10）Dardik I, Dardek H：Patterns of hemorrhage into pancreatic pseudocysts. Am J Surg 115：774—776，1968

11）Sandblom P：Gastrointestinal hemorrhage through the pancreatic duct. Ann Surg 171：61—66，1970

12）Greenstein A, Demaio EF, Nabeth CD：Acute

hemorrhage associated with pancreatic pseudocysts. Surgery 69：56—62, 1971
13) 佐々木重幸, 加藤紘之, 金子行宏ほか：膵性腹水と多発性動脈瘤破裂をきたした慢性膵炎の1例. 胆と膵　10：667—672, 1989
14) Littman R, Pochaczevsky R, Richter RM: Spontaneous rupture of a pancreatic pseudocyst into the duodenum. Arch Surg 100：76—78, 1970

A Case of Pancreatic Pseudocyst Complicated with Intraperitoneal Hemorrhage

Michiya Kobayashi, Takuro Ogata, Keijiro Araki, Kimio Matsuura, Shinichi Hamada, Shinya Yamamoto and Toru Ando
First Department of Surgery, Kochi Medical School

A case of intraperitoneal hemorrhage caused by rupture of a pseudoaneurysm into the pancreatic pseudocyst is reported. An 84-year-old man was admitted to a hospital complaining of sudden left flank pain and nausea. He had been in shock, but recovered with conservative therapy. Peritoneocentesis revealed intraperitoneal hemorrhage. He developed shock twice after that, and was sent to our department. Although he recovered from the shock, he complained of abdominal distension and tenderness in the whole abdomen. Laboratory data on admission showed severe anemia, hyperglycemia, and hypoproteinemia; however, serum amylase and tumor marker levels were normal. Abdominal ultrasonography and computed tomography demonstrated the massive ascites and mass at the tail of the pancreas. Celiac angiography revealed the extravasation and pooling of the contrast medium in the splenic artery. Bleeding to the pancreatic pseudocyst was diagnosed and he underwent emergency laparotomy. Laparotomy demonstrated 2000 ml of bloody ascites and a mass measuring 10 cm in diameter in the tail of the pancreas. The mass contained coagulation. He underwent distal pancreatectomy and splenectomy. The seven reported cases of ruptured pancreatic pseudocysts are also discussed.

Reprint requests: Michiya Kobayashi　First Department of Surgery, Kochi Medical School
Oko-cho, Nankoku, 783 JAPAN