日消外会誌　27（4）：922～926，1994年

鈍的腹部外傷による小腸狭窄の1例

小波瀬病院外科，長崎大学第2外科*

蒲原　行雄　　山家　　仁　　重岡　裕治　　吉永　　啓
青木　史一　　梶原　義史*　　兼松　隆之*

鈍的腹部外傷によって生じる小腸狭窄はまれな疾患である．今回われわれは，転倒による腹部打撲後に発症した小腸狭窄の1例を経験したので，本邦報告例の検討とともに報告する．

症例は56歳の男性．バイク乗用中転倒し，下腹部を打撲し来院した．入院時の腹部超音波検査，computed tomography（CT）検査にて腹腔内出血を認めたが，保存的に軽快した．第14病日に腹痛と嘔吐が出現し，腹部単純X線撮影にて鏡面形成を伴う小腸ガスの増加を認めた．イレウス管を挿入し症状は軽減したが，小腸造影で回腸に全周性の狭窄を認めた．開腹にて回盲弁から50cmの回腸の狭窄と周囲の腸間膜に瘢痕を認めた．腸切除を行い，術後経過は良好であった．

病理学的検索にて，U1II-IIIの輪状潰瘍と炎症細胞の浸潤，および線維化を伴う肉芽組織の増生を認め，鈍的外傷による回腸の限局性の循環不全で生じた瘢痕狭窄と考えられた．

Key words：abdominal blunt trauma，stenosis of the small bowel

はじめに

鈍的腹部外傷による小腸，腸間膜損傷は破裂，断裂およびそれらによる出血が大部分を占めているが，まれに限局性の狭窄をきたしイレウス様症状をきたすことがある[1]．今回われわれは鈍的腹部外傷後に生じた小腸狭窄の1例を経験したので，本邦報告例の検討とともに報告する．

症　例

患者：56歳，男性

主訴：下腹部痛

既往歴，家族歴：特記すべきことなし．

現病歴：平成4年11月4日，バイク乗用中転倒し腹部打撲して来院した．

現症：血圧146/55mmHg，脈拍53/分，整，結膜貧血，黄染なく，胸部には異常を認められなかった．腹部は両下腹部に軽度の圧痛が認められたが，腹膜刺激症状は認められなかった．

入院時検査：貧血や白血球増多は認められず，肝機能や胆造系酵素なども正常範囲内であった．

腹部超音波，computed tomography（以下，CTと略記）検査：左横隔膜窩を中心に中等量の腹腔内出血が認められたが，肝脾腎に明らかな損傷は認められず，下腹部にも異常所見は認められなかった．

入院後経過：保存的治療にて軽快し第5病日より食事を開始した．第11病日より腹満感を訴えるようになったが，腹部所見に異常は認められず，腹部単純X線撮影では少量の小腸ガスが認められるのみであった．

Fig. 1　Abdominal X-p revealed small intestinal gas with air-fluid level.

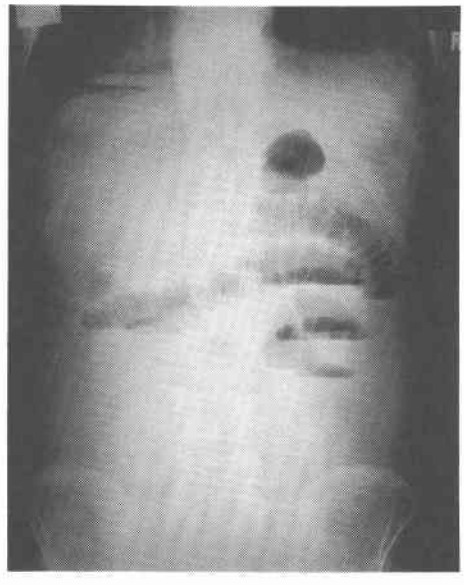

＜1993年12月8日受理＞別刷請求先：蒲原　行雄
〒800-03　福岡県京都郡苅田町新津1598　小波瀬病院外科

第14病日に腹痛と嘔吐が出現し，腹部単純X線撮影にて鏡面形成を伴う小腸ガス像が認められた（**Fig. 1**）．同日の腹部CT検査では，右下腹部に血腫が認められたが，腸管狭窄に関する所見は得られなかった．イレウス管の挿入で症状は軽快し，その後経管的に小腸造影を行った．

小腸造影：肛側回腸に径5mmで3cmにわたる狭窄が認められた（**Fig. 2**）．

造影剤の通過は良好であったが，三分粥以上の経口摂取にてイレウス様症状の反復をきたしたため，平成4年12月7日（第34病日）に手術を行った．

手術所見：回盲弁より約30cm口側に著明な腸間膜

Fig. 2 Enterography used long tube revealed ileum stricture（↑）.

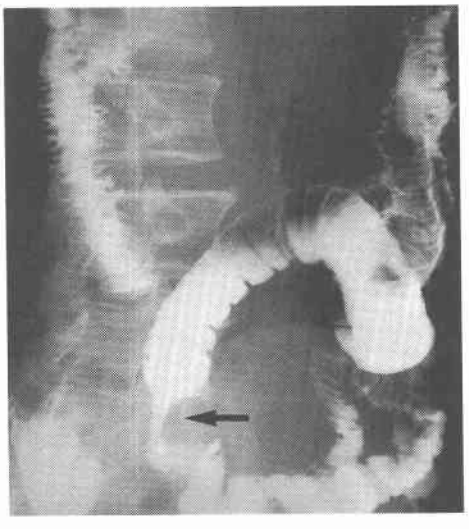

Fig. 3 Ileum, about 50cm from Bauhin's valve, was stenotic（↑）. Ileum and greateromentum was adhered to the cicatrized mesentery(⇧).

Fig. 4 Annular ulcer was found in the stenotic lesion.

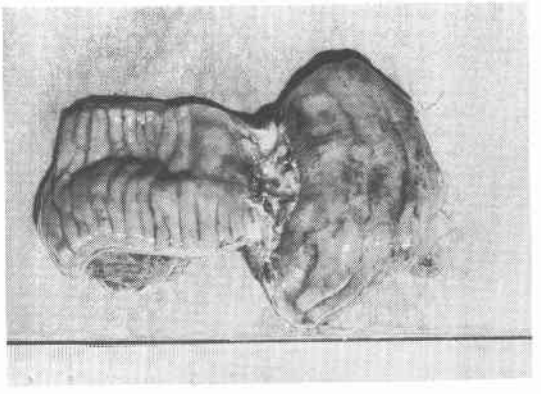

Fig. 5 a) inflammatory cell infiltration and granulation with fibrosis was found in ulcer (H.E. loupe). b) Granulation in the damaged muscle layer. (H.E. ×40)

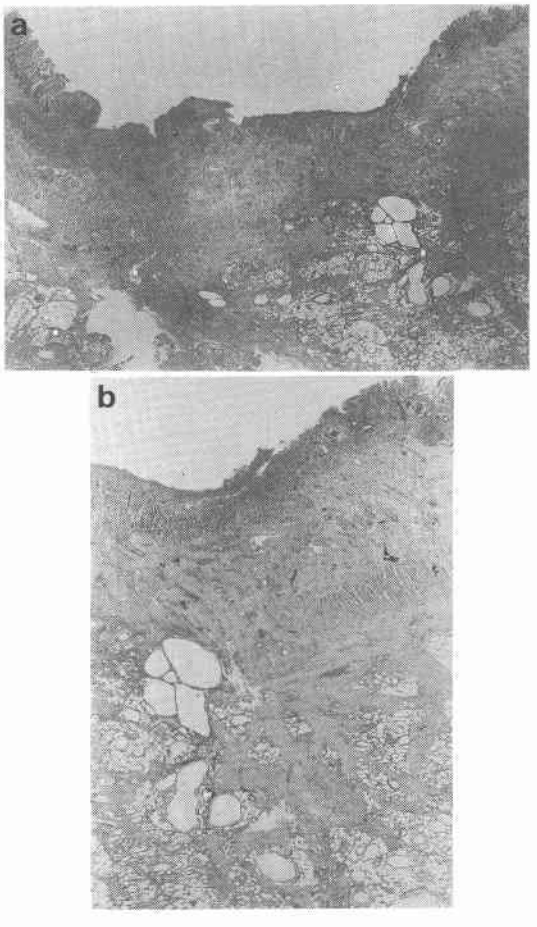

の短縮と肥厚が認められ，回腸と大網がこれに癒着し腫瘤が形成されていた．回盲弁より約50cmの部位で回腸は全周性に狭窄していた（**Fig 3**）．狭窄部を含め回腸を約40cm切除し端々吻合した．

切除標本：狭窄部の内径は1cmで輪状のulcerが認められた（**Fig. 4**）．

組織所見：U1-IIの潰瘍を中心とし一部に筋層の断裂（U1-IV）が認められた．粘膜，粘膜下層には炎症細胞の浸潤や線維化を伴う肉芽組織の増生が認められた（**Fig. 5**）．漿膜下層では，血色素を貪食した担鉄細胞が認められたが，小血管の閉塞や小膿瘍は認められなかった．

術後経過は良好で術後16病日で退院し，元気に外来通院中である．

考　察

鈍的腹部外傷後の小腸狭窄（十二指腸を除く）はBryner[2]によると，受傷後の疼痛や出血などの諸症状が開腹することなく，保存的に軽快し，一定期間後に

Table 1　Stenosis of the small bowel following abdominal blunt trauma reported in Japan (23cases).

No.	First Author	Age (Sex)	Causes	Intervals (day)	Examination	Location (cm)	Macroscopic findings	Microscopic findings
1	Kawai[3]	19(M)	TA	7		50 Bv	Seromuscular laceration	
2	Hashi-moto[5]	28(M)		10		120 Tr	Ulcer	
3	Unita[6]		TA	30	Enterography	Jejunum		
4	Akiyama[7]		TA					
5	Kato[4]	37(M)	Bruise	33	Enterography Angiography	120 Tr	Annular Ulcer	Ul-Ⅱ
6		48(M)	Oppress	7	Enterography Angiography	35 Bv	Annular Ulcer	Ul-Ⅰ
7	Suzuki[7]	21(M)	Oppress	22	Enterography	150 Tr	Annular Ulcer	Ul-Ⅱ,G,F
8	Matsu-shita[14]	47(M)	Handle	8	Enterography	120,137 Bv	Annular Ulcer	Ul-Ⅲ Abscess
9	Obaza-ki[21]	33(M)	Seat	10		40 Bv		
10	Tomita[8]	8(M)	Seat	28	Enterography	110 Bv	Annular Ulcer	Ul-Ⅱ,G,F SAO
11	Okitsu[18]	28(M)	TA	17	Enterography	200 Tr	Annular Ulcer	
12	Lien[13]	63(M)	TA	30		40 Bv	Annular Ulcer	Ul-Ⅳ,F
13		36(M)	TA	7		18 Bv	Annular Ulcer	Ul-Ⅰ,F Abscess
14		32(M)	TA	7		150 Bv	Annular Ulcer	Ul-Ⅱ,G,F
15		49(M)	Bruise			30 Bv	Annular Ulcer	Ul-Ⅱ,G,F SAO
16	Saiki[9]	46M)	Bruise	22		100 Tr	Seromuscular laceration	
17	Kane-ko[20]	21(F)	Seat	7	Enterography	5 Bv	Annular Ulcer	Ul-Ⅱ,G
18	Yasu-tomi[1]	32(M)	Seat	18	Enterography CT	30 Bv	Annular Ulcer	Ul-Ⅱ,G,F SAO
19	Kasa-hara[9]	21(M)	TA	11		15 Bv	Annular Ulcer	Ul-Ⅱ,G,F
20	Tsuji[11]	16(M)	TA	8		10 Tr	Annular Ulcer	
21		52(M)	Falling	8		0 Tr	Adhesion	Ul-Ⅲ,G,F
22	Mure[5]	57(M)	Handle	23		150 Tr	Annular Ulcer	Ul-Ⅱ,G,F SAO
23	Our Case	56(M)	TA	14		50 Bv	Annular Ulcer	Ul-Ⅱ,G,F

Intervals =Intervals between trauma and sympton onset, TA =Traffic Accident (except handle and seat belt injury), Oppress=Opression, Handle =Handle injury, Seat =Seat belt injury, Tr =from Treitz's ligament, Bv =from Bauhin's valve, G =Granulation, F =Fibrosis, SAO =Small Artery Occlusion

発症するまれな疾患といわれている．本邦でも1974年の河合ら[3]の報告以来，自験例を含めて23例の報告があるにすぎない．成因としては壁内血腫，炎症性癒着，そして血行障害や挫滅による瘢痕収縮があげられている[4]．自験例を含めた報告例を検討した(**Table 1**)．性別は大部分が男性であり，年齢も平均36.6歳と比較的若年であった．原因は，交通事故が18例（78.2%）でこのうちシートベルト外傷が4例(17.3%)，ハンドル外傷が2例（8.7%）であった．主訴は嘔気・嘔吐，腹痛といったイレウス様症状であったが，発症までの経過中に一過性の食後の腹痛や腹満感を訴える場合もあった[1)5)]．発症までの日数は7日から31日までで平均17.6日であった．

狭窄部位は，回盲弁から50cm以内が10例（43.4%）と多く，Marksら[6]と同様に腸管，腸間膜の固定部位付近に多く発生していた．

検査では，経口あるいは経管的な小腸造影が診断の確定に極めて有用であった[1)7)9)]血管造影では，腸間膜血管の壁不整や欠損を示す症例はごく少数で特異的所見に乏しく，CTでは腸間膜血腫の同定はできるものの腸管狭窄の所見は得られなかった[9]．

手術や摘出標本の所見では，腸間膜は全例受傷による短縮，肥厚，瘢痕，癒着が認められた．腸管は長軸方向に垂直に収縮しており，内腔には全周性の輪状潰瘍が17例（73.9%）にみられた．これらの所見より限局性の循環不全が考えられた．一方，腸管の直接損傷によると思われる粘膜損傷のない漿膜筋層単独の断裂も2例（8.7%）に認められた．壁内血腫は粘膜下の挫滅で生じるといわれている[15]が，検討例では認められず，炎症性癒着は1例（4.3%）に認められた[11]．

組織所見では，U1-IIを主体とした浅い輪状の潰瘍が特徴で，粘膜下層には線維化を伴う肉芽が見られ，壁の肥厚が認められた．固有筋層以下は，自験例のごとく断裂や線維化を認めた症例もあるが，大部分の症例はその構造が保たれていた．腸管の損傷の程度と鈍的外傷の内容，主訴や発症までの日数との関連性は認められなかった．

一般に，腸管に循環障害が生じるとまず粘膜が冒され虚血の期間が長期になるに従い，深部へと進み穿孔に至るといわれる[12]．また，Lienら[13]は狭窄部近位のdeeper ulcerは虚血と狭窄による機械的因子によるものと述べている．そのため，潰瘍が固有筋層以下まで及ぶ症例は，固有筋層が保たれている症例に比べ，より強い直接損傷，より長期間の循環障害，狭窄部への機械的因子などが関与するものと考えられた．全例に炎症細胞の浸潤が認められ，組織学的には虚血性腸炎の所見に類似していたが，潰瘍が長軸方向ではなく輪状であることから，さらに末梢での限局性循環不全によるものと考えられた．また，炎症細胞中の担鉄細胞は虚血性腸炎に特異的所見といわれている[14]が，本疾患でも認められており，鑑別所見とはなりえなかった．

治療は，全症例とも最終的には開腹手術が行われていた．術式は狭窄切除が22例（95.7%）で癒着解除は1例（4.3%）のみであった．いずれも術後経過は良好であった．

本疾患は，虚血性潰瘍が治癒狭窄にいたってからイレウス様症状が発症すること，受傷から発症までの期間は損傷の程度と関連のないこと，いったんは保存的治療で軽快することなどから，診断や治療までに長い期間を要する症例が多かった．そこで，鈍的腹部外傷後の腹痛や嘔気，嘔吐などの腹部の諸症状に対しては，本疾患を念頭にいれ，積極的に小腸造影を行い狭窄の有無を確認することが必要と考えられた．そして狭窄を認めた場合，病変は非可逆的な瘢痕狭窄であるので，速やかに手術を選択すべきであると考えられた．

文　献

1) 安富元彦，佐藤栄作，米田忠正ほか：純的腹部外傷後の遅発性小腸狭窄の1例．日臨外医会誌 50：2413—2416，1989
2) Breyner UM, Longerbeam JK, Reeves CD et al: Post traumatic ischemic stenosis of the small bowel. Arch Surg 115：1039—1041，1980
3) 河合誠一，森　直之，蜂須賀喜多男ほか：外傷性粘膜下筋断裂によるイレウスの1例．日外会誌 77：654，1974
4) 加藤岳人，七野滋彦，佐藤太一郎ほか：純的腹部外傷による小腸狭窄の2例．日消外会誌 16：735—739，1983
5) 牟礼　勉，林健太郎，岩本末治ほか：外傷性小腸狭窄症の1治験例．外科 54：413—416，1992
6) Marks CG, Nolan DJ, Piris J et al: Small bowel strictures after blunt abdominal trauma. Br J Surg 66：663—664，1979
7) 鈴木俊輔，森　昌造，鈴木　克ほか：純的腹部外傷による遅発性小腸狭窄の1例．日臨外医会誌 46：1649—1653，1985
8) 富田哲生，矢野博道，小村順一ほか：小児の外傷性小腸狭窄症の1例．日小外会誌 22：614—618，1986
9) 笠原　洋，中尾稀一，今野元博ほか：純的腹部外傷に起因の遅発性小腸狭窄の1例．外科診療 11：1617—1622，1990

10) Judd DR, Taybi H, King H et al: Intramural hematoma of the small bowel. Arch Surg 89: 527—535, 1964
11) 辻　福正, 木村文敏, 山崎良定ほか：純的腹部外傷後の遅発性小腸狭窄の2例. 日消外会誌　25: 165—169, 1992
12) Glotzer DJ, Villegas AH, Anekamaya S et al: Healing of the intestine in experimental bowel infarction. Ann Surg 155: 183—190, 1962
13) Lien GS, Mori M, Enjoji M: Delayed posttraumatic ischemic stricture of the small intestine. Acta Pathol Jpn 37: 1367—1374, 1987
14) 松下昌裕, 蜂須賀喜多男, 山口晃弘ほか：純的腹部外傷後の遅延性小腸狭窄の1例. 臨外　40: 843—846, 1985
15) 橋本芳徳, 原田嘉英, 井上正良ほか：腹部外傷後に遅発した腸閉塞の1例. 日外会誌　75: 654, 1974
16) 秋山　洋, 中条俊夫, 佐伯守洋ほか：腹部外傷. 小児臨　32: 2361—2371, 1979
17) 宇仁田卓, 七野　真, 山瀬博史ほか：外傷性小腸狭窄症の1例. 日外会誌　81: 95, 1980
18) 沖津　修：Post-Traumatic Ischemic Stenosis of the Small Bowel の1治験例. 沖縄医会誌　22: 313—314, 1985
19) 斎木　功, 近藤征文, 佐藤直樹ほか：純的腹部外傷後の遅発性小腸狭窄の1例. 日臨外医会誌　48: 206—2050, 1987
20) 金子一郎, 佐野　薫, 加藤博明ほか：シートベルト打撲による遅発性小腸狭窄の1例. 高山赤十字病紀　13: 167—169, 1989
21) 岡崎武臣, 朝比奈完, 森下　薫ほか：受傷10日目にイレウス状態を呈したシートベルト外傷の1治験例. 日救急医会関東誌　1: 96, 1981

A Case of Stenosis of the Small Bowel Following Abdominal Blunt Trauma

Yukio Kamohara, Hitoshi Yamaie, Yuji Shigeoka, Hajime Yoshinaga and Fumikazu Aoki
Department of Surgery, Obase Hospital
Yoshifumi Kajiwara and Takashi Kanematsu
Second Department of Surgery, Nagasaki University

Stenosis of the small bowel following abdominal blunt trauma is rare. We report a case caused by falling and discuss the previous reports. The patient, a 56-year-old man, fell from his motorcycle and sustained a blunt injury to the lower abdomen. Ultrasonography and computed tomography revealed intraabdominal bleeding when he was admitted to our hospital. Conservative therapy was administered, and the clinical findings improved. On the 14th day after admission, abdominal pain and vomiting occurred. A long tube was inserted, and the symptom improved. Enterography revealed stricture of the ileum. Surgery was performed because the ileus-like symptoms recurred. On laparotomy, it was found that the ileum was stenotic about 50 cm from Bauhin's valve, and the mesentery was cicatrized. Resection was performed and the clinical course was good. Pathological examination revealed annular ulcer (UI-II), granulation with fibrosis, and inflammatory cell infiltration. It was considered that localized circulatory distrubance of the ileum due to abdominal blunt trauma caused the cicatrized stenosis.

Reprint requests: Yukio Kamohara　Department of Surgery of Obase Hospital
1598 Aratsu, Kanda-cho, Miyako-gun, Fukuoka, 800-03 JAPAN