日消外会誌　27（4）：927～931，1994年

臨床的に低カリウム血症を呈した進行癌を伴う直腸 villous adenoma の2例

浜松医科大学第1外科，同　第1病理*，宇野外科医院**，東京労災病院外科***

小林　利彦　木村　泰三　吉田　雅行　櫻町　俊二
大石　真広　後藤　秀樹　高林　直記　久保田　修
原田　幸雄　喜納　勇*　宇野　允之**　宮原　透***

大腸の villous adenoma において，腫瘍からの大量の粘液排泄が原因で血清電解質などに異常をきたすことは極めてまれである．今回われわれは，臨床的に低カリウム血症を呈した進行癌を伴う直腸 villous adenoma の2例を経験したので報告する．

症例1は89歳の女性．多量の粘液便排泄を主訴に入院した．直腸に大きさ15×7cm の進行癌を伴う巨大 villous adenoma を認め，腫瘍からの粘液排泄が原因と考えられる低カリウム血症（K 3.1mEq/l）と低蛋白血症（TP 5.5g/dl）を呈していた．なお，排泄液の電解質組成は Na 140mEq/l，K 56 mEq/l，Cl 141mEq/l と，カリウムの著しい高値を示した．

症例2は68歳の女性．多量の粘液性下痢と全身倦怠感を主訴に入院した．直腸に大きさ16×6cm の進行癌を伴う巨大 villous adenoma を認め，血清カリウム値は2.5mEq/l であった．2症例とも直腸切断術が行われ，術後低カリウム血症は改善した．

Key words：villous adnoma，depletion syndrome，hypopotassemia

はじめに

大腸の villous adenoma が原因で，臨床的に血清電解質などに異常をきたすことは極めてまれである[1)~8)]．今回われわれは多量の粘液性の下痢により低カリウム血症をきたしたと考えられる．進行癌を伴う直腸 villous adenoma の2例を経験したので文献的考察を加えて報告する．

症　例

症例1：89歳，女性．

主訴：多量の粘液便排泄

既往歴，家族歴：特記すべきことなし．

現病歴：1982年頃より近医において直腸腫瘤は指摘されていたが，全身状態が良好であることより経過観察されていた．1985年3月12日，腹痛，嘔吐を主訴に他院を受診し，直腸癌にるよるイレウスの診断にて人工肛門造設術を受けた．その頃より粘液便の排泄が頻回となり全身状態もやや不良となったため，4月1日当科紹介され入院となった．

入院時現症：身長132cm，体重30kg．血圧102/52 mmHg，脈拍98/min．栄養状態やや不良．結膜に貧血，黄疸なし．心肺異常なく，腹部は比較的平担で左下腹部に双口式の人工肛門を認めた．直腸指診では肛門縁より約5cm の部位に，ほぼ全周性の軟らかい腫瘤を触知した．

入院時検査成績：末梢血検査は異常なし．血清生化学検査では肝機能には異常がみられなかったが，TP 5.5g/dl，BUN 45mg/dl，Cre 1.1mg/dl，Na 139mEq/l，K 3.1mEq/l，Cl 107mEq/l と，低蛋白血症，高尿素窒素血症，および軽度の低カリウム血症を認めた．また血清 carcinoembryonic antigen（以下，CEA と略記）は10.2ng/ml と軽度上昇していた．

旧肛門および人工肛門からの総排泄量は1日500ml 前後で，その電解質組成は Na 140mEq/l，K 56.0 mEq/l，Cl 141mEq/l と，正常血清に比較し著しいかりウムの高値を示した．

注腸造影検査所見：直腸上部を中心とした約12×6 cm の巨大腫瘤病変を認めた．表面の性状は，腫瘤下部では比較的微細な顆粒状を呈していたが，上部では粗大結節状でやや不整なバリウム斑も散在していた

＜1993年12月8日受理＞別刷請求先：小林　利彦
〒431-31　浜松市半田町3600　浜松医科大学第1外科

Fig. 1a Barium enema examinatiton shows a large tumor mass in the rectum. The surface of the tumor shows nodular changes with irregular barium pooling in the upper, in contrast with minute granular appearance in the lower.

Fig. 1b Macroscopic view of the resected specimen demonstrates that a flat elevated villlous tumor in the rectum, 15×7cm in size, is accompanied with nodular lesion protruded irregularly in the oral side. (HUH 85—1,140)

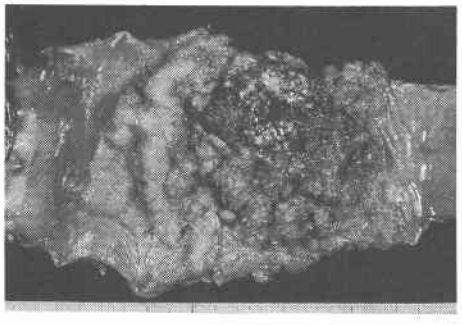

(**Fig. 1a**).

大腸内視鏡検査所見：肛門縁より3cmの部位に，淡黄色調で表面がビロード状の絨毛で覆われたほぼ全周性の腫瘤を認めた．腫瘤の口側寄りは表面の絨毛状変化が乏しく，一部に陥凹性変化もみられたので癌の合併を疑ったが，内視鏡下の生検では villous adenoma の診断であった．

術前に電解質その他の十分な補正を行い，4月11日手術施行した．

手術所見：腫瘤は歯状線から3cmの位置より口側に向かって存在し，口側端の約5cmほどは硬く触知され癌の合併がつよく疑われた．術中所見としては $P_0H_0S_1N_0$ であった[9]．既存の人工肛門を残すようにして直腸切断術が行われた．

Fig. 2 Histological findings of the tumor showing villous adenoma in the peripheral flat lesion (a) and mucinous adenocarcinoma in the center (b). (H.E. original magnification ×50 (a), ×125 (b))

a

b

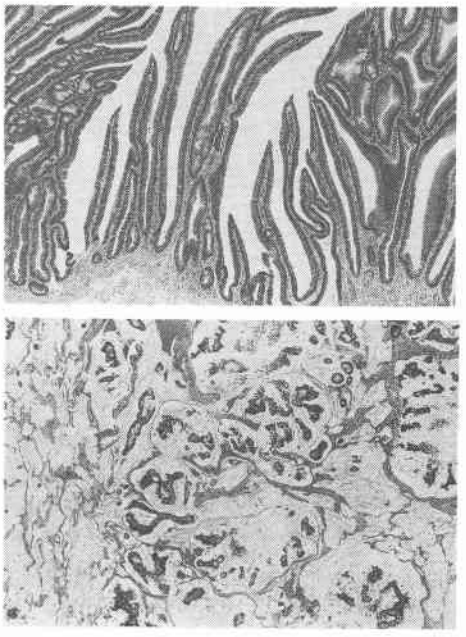

切除標本肉眼所見：歯状線から3cmの部位より口側に大きさ15×7cmの，全周性にわたる低い隆起性病変を認めた．表面の性状は，肛側および辺縁では微細顆粒状または絨毛状であったが，口側寄りの5.5×4.5cmの部分では結節状隆起を呈し一部陥凹を伴っていた（**Fig. 1b**）．

病理組織学的所見：周辺の低いい隆起部分では，高円柱形の腫瘍細胞が狭い間質を伴いながら絨毛状に粘膜内を進展しており，典型的な villous adenoma の所見であった（**Fig. 2a**）．一方，陥凹を伴う結節状隆起の部分は mucinous adenocarcinoma の組織像を呈し（**Fig. 2b**）．深達度 ss[9]の進行癌であった．癌組織は全腫瘍面積の約30%を占めていたが，周囲のリンパ節には転移がみられなかった．

術後経過：術後経過は順調で血清カリウム値も正常となり，第31病日に退院した（**Fig. 3**）．退院後は近医での経過観察となり，その後の再発の有無などについては不明である．

症例2：68歳，女性．

Fig. 3 Changes in serum electrolyte values during the pre- and postoperative period in two cases. 〔(a) Case 1, (b) Case 2〕

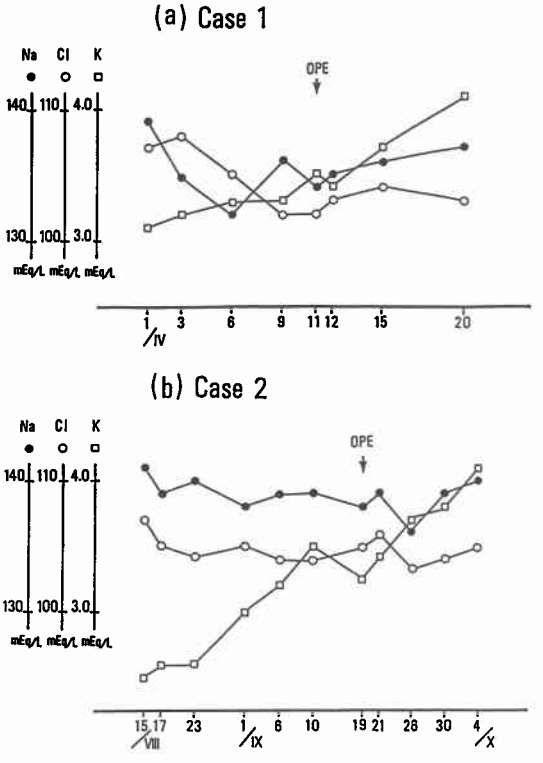

主訴：多量の粘液性の下痢，全身倦怠感

既往歴：43歳時，胃潰瘍および胆石症にて胃切除術と胆嚢摘出術を受けている．

家族歴：特記すべきことなし．

現病歴：1986年頃より軟便および下痢の傾向はあったが放置していた．1991年になって次第にその頻度が激しくなり，全身倦怠感もつよくなったので，近医受診後同年8月15日当科入院となった．

入院時現症：身長160cm，体重55kg．血圧102/60 mmHg，脈拍88/min．栄養状態やや不良．眼瞼結膜に貧血あり，眼球結膜に黄疸なし．心肺異常なく，下腹部に軽度膨満を認めた．直腸指診にて肛門縁より約6 cmの部位に軟らかい腫瘤を触知し，その口側寄りは硬く内腔は全周性に狭窄していた．

入院時検査成績：末梢血検査ではWBC 2,300/mm³，RBC 317×10⁴/mm³，Hb 6.0g/dl，Ht 22.2%，Plt 25.6×10⁴/mm³と，著しい貧血および軽度の白血球減少を認めた．血清生化学検査では肝腎機能などには異常がみられなかったが，Na 141mEq/l，K 2.5 mEq/l，Cl 107mEq/lと，著しい低カリウム血症を呈していた．なお血清CEA値は4.5ng/mlと正常範囲内であった．また心電図において，低カリウム血症によると考えられるT波の軽度平低化，および不完全右脚ブロックが認められた．

Fig. 4a Barium enema examination shows a marked stricture in the rectum, which accompanied with an elevated lesion in the anal side.

Fig. 4b Resected specimen (HUH 91～3,451) showing a large villous tumor, 16×6cm in size, with cancerous nodule lesion in the oral side.



注腸造影検査所見：肛門縁より約6cmの部位に，表面に顆粒状変化を伴った大きさ約5×3cmの隆起性病変がみられ，その口側寄りは約6cmにわたり全周性狭窄を呈していた（**Fig. 4a**）．

大腸内視鏡検査所見：肛門縁より6cmの部位に淡黄色調で，表面に絨毛状変化を伴った腫瘤を認めたが，その口側寄りは著しく狭窄しており内視鏡の挿入が困

Fig. 5 Histological findings of the tumor showing villous adenoma in the anal side (a) and moderate differentiated adenocarcinoma in the oral side (b). (H.E. original magnification ×50)

(a)

(b)

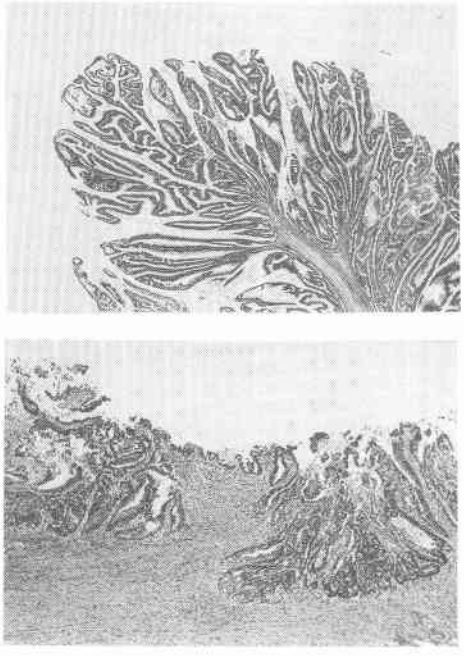

難であった．狭窄部からの生検では villous adenoma と中分化腺癌の組織が得られた．

著しい低カリウム血症に対しては点滴での十分な補正を行い，9月19日手術を施行した．

手術所見：腫瘍は腹膜反転部に露出し，近傍の腸間膜には腹膜播種を認めた．術中所見としては $P_1S_2H_0N_2$ であった[9]．術式としては，可及的に播種巣を取り除くようにして直腸切断術が行われた．

切除標本肉眼所見：歯状線から6cm の部位より口側にほぼ全周性の隆起性病変を認めた．全体の大きさとしては16×6cm であったが，口側寄りの8.5×5.5cm の部位は周辺の絨毛様変化とは異なり，不整結節状を呈し一部陥凹を伴っていた（**Fig. 4b**）．

病理組織学的所見：肛門側寄りは典型的な villous adenoma の所見であったが（**Fig. 5a**），口側の腫瘤は中分化腺癌の組織像を呈し（**Fig. 5b**），深達度 a_2 および部分的に s の進行癌であった[9]．癌組織は全腫瘍面積の約45%を占めており，リンパ節は#251と#261に転移を認めた[9]．

術後経過：腫瘍の切除に伴い血清電解質は安定したが，排尿障害が遷延し第75病日に退院となった（**Fig. 3**）．その後は比較的経過良好であったが，術後1年3か月で他院にて他病死した．

考　察

大腸 villous adenoma（villous tumor）の臨床症状としては，出血，下痢，および粘液便などが一般的ではあるが[10]，まれに腫瘍からの大量の粘液排泄が原因で高度の脱水や血清電解質異常などをきたすことがある．この特殊な合併症は depletion syndrome として比較的有名ではあるが，欧米でもその頻度は少なく[1)~3)]本邦においては学会抄録を除くと十数例の報告がみられるのみである[4)~8)]．

Shnitka ら[2)]の18例（男性8，女性10）の depletion syndrome の検討によると，平均年齢が66歳と高齢であり，病悩期間は平均5.4年と長い傾向にあった．また腫瘍はすべて直腸およびS状結腸に位置し，その最大径は平均11.5cm であった．これらの結果[2)]は，本合併症が腫瘍の位置または経時的な大きさの変化に関係して，病悩後期に起こるものであることを示唆している．また典型的症状としての大量の粘液排泄は1日5～20行におよび，起床後の早朝に特に多く認められたとしている．さらに排泄液の総量は1日375～3,400ml で，その電解質組成は Na　103～158mEq/l，K　15～80 mEq/l，Cl 99～141mEq/l と，正常血清と比較し著しくカリウム値の高い傾向にあった．なお，血清電解質は Na　99～137mEq/l，K　1.3～4.4mEq/l，Cl 44～100.3mEq/l と，カリウム以外の電解質が低下している症例も多かった．

本症候群における電解質喪失のメカニズムについては，腫瘍から分泌される粘液からの過剰排出が原因であると一般的には理解されている[3)]．しかし，摂取量と排出量の均衡破綻の問題，粘膜からの選択的な再吸収能の変化[2)]，あるいはホルモンの関与[6)]なども考えられており正確には不明である．さらに本症候群では血清電解質異常などに関連し，不十分な管理から筋力低下，意識障害，腎障害，心筋障害などに移行しやすいことも問題視されている[1)2)]．本邦でも意識障害や腎不全をきたした症例が報告されており[7)8)]，早期診断および適切なる術前管理が重要である．

Villous adenoma の癌化の問題については諸家のさまざまな意見がある[10)12)]．自験例では比較的大きな進行癌を合併しているが，周辺の組織が典型的な villnous adenoma であり，面積的にも十分に広いことから癌化したものと考えた．また Sunderland ら[12)]は，villous　adenoma に合併した進行癌のうち42.1%が

colloid carcinomaであったと報告しているが，第1症例において癌病巣からの電解質喪失の可能性も否定はできない．しかし今回の2症例はともに臨床的に低カリウム血症を呈しており，組織学的にもvillous adenomaの占める割合が十分に広いことからdepletion syndromeの合併と考えた．

文　献

1) Rabinowitz P, Farber M, Friedman IS: A depletion syndrome in villous adenoma of the rectum. Arch Intern Med 109：265—269, 1962
2) Shnitka TK, Friedman MHW, Kidd EG et al: Villous tumors of the rectum and colon characterized by severe fluid and electrolyte loss. Surg Gynecol Obstet 112：609—621, 1961
3) Roy AD, Ellis H: Potassium-secreting tumors of the large intestine. Lancet 1：759—760, 1959
4) 鈴木雄彦，津田峯行，新井通正ほか：著明な低カリウム血症を伴った直腸villous tumorの1例．胃と腸 17：241—247, 1982
5) 松田保秀，堀川征機，浜辺　昇ほか：電解質異常を来した巨大な直腸villous tumorの1例．胃と腸 20：317—322, 1985
6) 切塚敬治，河野　厚，古谷裕道ほか：著明な電解質異常をきたした直腸のVillous Tumorの1例．Gastroenterol Endosc 30：634—638, 1988
7) 井上　仁，上分潤二郎，片田雅孝ほか：大量の粘液下痢のために著明な水電解質異常，意識障害を惹き起こしたS状結腸絨毛腺腫の1例．日本大腸肛門病会誌 42：1220—1226, 1989
8) 小林　敬，佐谷　稔，岡田康孝ほか：Depletion Syndromeにより急性腎不全を呈した直腸Villous Tumorの一例．大阪病医誌 14：84—87, 1991
9) 大腸癌研究会編：臨床・病理．大腸癌取扱い規約．改訂第4版．金原出版，東京，1986
10) 佐々木喬敏，玉本文彦，丸山雅一ほか：大腸villous adenoma 37例の検討．胃と腸 17：1151—1160, 1982
11) Muto T, Ishikawa K, Kino I et al: Comparative histologic study of adenomas of the large intestine in Japan and England, with special reference to malignant potential. Dis Colon Rectum 20：11—16, 1977
12) Sunderland DA, Binkley GK: Papillary adenomas of the large intestine. A clinical and morphological study of forty-eight cases. Cancer 1：184—207, 1948

Villous Adenoma with Advanced Cancer of the Rectum, Clinically Accompanied with Hypopotassemia

Toshihiko Kobayashi, Taizo Kimura, Masayuki Yoshida, Shunji Sakuramachi, Masahiro Ohishi, Hideki Gotoh, Naoki Takabayashi, Osamu Kubota, Yukio Harada[1], Isamu Kino[2], Nobuyuki Uno[3] and Tohru Miyahara[4]

First Department of Surgery[1] and First Department of Pathology[2], Hamamatsu University School of Medicine

Uno Surgical Clinic[3]

Department of Surgery, Tokyo Rosai Hospital[4]

The syndrome of severe fluid and electrolyte depletion secondary to a villous tumor in the rectum or colon is rare even in Europe and America. In Japan, only several cases have been reported in the literature. We present two cases of huge villous adenoma with advanced cancer of the rectum, clinically accompanied with hypopotassemia. The first case was an 89-year-old woman with the complaint of massive mucinous diarrhea. Blood chemical studies on admission showed hypopotassemia (K 3.1 mEq/l) and hypoproteinemia (TP 5.5 g/dl), and the rectal discharge contained high level of potassium (56 mEq/l). Barium enema and endoscopic examination revealed a large villous tumor in the rectum. The resected specimen showed a flat elevated tumor, 15×7 cm in size, which was diagnosed as a villous adenoma with advanced cancer. The second case was a 68-year-old woman with the complaint of massive mucinous diarrhea and general fatigue. Laboratory data on admission showed anemia (Hb 6.0 g/dl) and severe hypopotassemia (K 2.5 mEq/l). The electrocardiogram also reflected the electrolyte depletion. A large tumor was recognized in the rectum, and endoscopic biopsies demonstrated villous adenoma with cancer. The resected specimen showed a flat elevated tumor, 16×6 cm in size, which was diagnosed as a villous adenoma with advanced cancer. The postoperative course of both patients was uneventful, and the serum potassium levels recovered normally.

Reprint requests: Toshihiko Kobayashi First Department of Surgery, Hamamatsu University School of Medicine
3600 Handa-cho, Hamamatsu, 431-31 JAPAN