日消外会誌　27（4）：937～941，1994年

特集 1

早期胃癌に対する各種縮小手術の選択

慶應義塾大学外科
熊井浩一郎　才川　義朗　小川　信二　大谷　吉秀
大上　正裕　久保田哲朗　北島　政樹

教室の早期胃癌切除例では，sm 癌には16.8%のリンパ節転移が認められたが，m 癌では456例中11例2.4%のみであった．教室では1977年縮小手術（D_1＋No. 7，2/3胃切除）を採用し，標準手術（D_2）と遜色ない遠隔成績を得たが，術後 QOL の点ではなお不十分であった．この点，内視鏡下粘膜切除術（EMR）は良好であった．しかし，EMR は病変部位や大きさによっては完全切除率が70%程度と低いことから，適応は1cm 程度までにとどめ開腹縮小手術との間の選択肢として腹腔鏡下胃局所切除を開発した．4 例に実施したが，低侵襲性で術後 QOL は良好で，胃壁全層の切除標本から根治性に関する病理組織学的情報が得られる利点がある．m 癌の術前診断率は超音波内視鏡併用などにより向上したので，現在は sm 癌には標準手術，m 癌に対しては EMR，腹腔鏡下胃局所切除術，開腹縮小手術の選択的適応が可能である．

Key words: modified surgery for early gastric cancer, laparoscopic wedge resection of the stomach, endoscopic mucosal resection

はじめに

早期胃癌症例の増加とともに，従来標準的に行われてきた D_2（以後，用語は胃癌取扱い規約改訂第12版[1]によった）のリンパ節郭清を伴う広範囲の胃切除術から，郭清の度合や切除範囲の縮小を行う縮小手術が議論されている[2]．教室では，1977年以来縮小手術の検討を行ってきた[3]．

今回，早期胃癌に対する縮小手術として，開腹手術，腹腔鏡下手術，内視鏡下手術の選択的適応について検討した．

対象および方法

教室で1964年から1992年の間に手術を施行し，切除標本の病理組織学的検索により早期癌（深達度 m, sm）と判明した920例を対象母集団とした．肉眼病型は，X 線透視，内視鏡および切除標本の各診断を綜合して分類し，m 癌456例を隆起型病変主体の84例，陥凹型病変主体の372例に区分した．術前深達度診断の精度の検討は，1982年から1987年の間 prospective に X 線透視および内視鏡の綜合診断にて行い，1992年以降の一部の症例については，ソノプローブ型内視鏡用超音波装置（フジノン社製ソノプローブシステム SP-101：出力20 MHz）を併用した．術後の遠隔成績は，life table 法による累積生存率および相対生存率を算出した．有意性の検定は generalized Wilcoxon 法あるいは logrank 法にて行い，危険率 5 %以下を有意とした．術後の quality of life（QOL）の評価は，1989年，1990年に担当医によるインタビューにより食生活の変化（改善，不変，悪化），便通異常の有無，活動状況の変化（改善，不変，悪化）および術後愁訴の有無と内容について調査した．

成　績

教室の早期胃癌のリンパ節転移状況は，m 癌456例中445例，97.6%は n（－）であり，n（＋）例は n_1（＋）の 8 例1.7%，n_2（＋）の 3 例0.7%のみであった（**Table 1**）．

これら n（＋）例は，病変の長径が2.5cm から6.6cm，平均4.0cm と比較的大型のものであり，組織型は11例中 8 例が por，1 例が sig であった．分化型癌は 2 例のみであり，tub 1の 1 例は6.5cm の大型のもので，tub 2の 1 例は IIa＋IIc の混合型であった．一方，sm 癌では，464例中 n（－）は386例，83.2%にとどまり，n_3（＋）例や n_4（＋）例もわずかながら認められた．以上の結

＊第42回日消外会総会シンポ 1・胃癌治療の現況と展望

＜1993年12月 8 日受理＞別刷請求先：熊井浩一郎
〒160　新宿区信濃町35　慶應義塾大学医学部外科

Table 1　Lymph node metastasis in early gastric cancer

(Keio Univ. 1964-1992)

Depth of invasion	No. of cases (%)	n(−)	n_1(+)	n_2(+)	n_3(+)	n_4(+)
m	456 (100)	445 (97.6)	8 (1.7)	3 (0.7)	0	0
sm	464 (100)	386 (83.2)	50 (10.8)	22 (4.7)	2 (0.4)	4 (0.9)

果からsm癌に対してはリンパ節郭清の縮小は適応とはならず，D_2以上の郭清が必要である．これに対しm癌には縮小化の可能性がある．教室ではすでに1977年から縮小手術の検討を開始しており，適応は術前深達度診断にてm癌とされたもので，術中の触診にて硬結を触れないものとした．硬結を触れるものはsm以深への浸潤が存在する危険性があることから適応外とした．術式は，リンパ節郭清はD_1＋No. 7とし，胃切除範囲は，標準手術の際行われる胃全摘や亜全摘から，2/3胃切除とした．大網，小網はN_1リンパ節を含む胃近傍部分の切除に留め，網嚢は温存した．その遠隔成績はすでに報告した[3]が，1964年から1976年に標準手術を実施した早期胃癌例173例の5年生存率は，累積生存率86.1%，相対生存率95.2%に対し，縮小手術を採用した1977年から1982年の185例ではそれぞれ95.7%，100.0%であり，縮小手術によっても標準手術と遜色ない遠隔成績が得られた．その後現在までの長期遠隔成績において明らかな再発死亡例は，血行性再発と考えられる肝転移が標準手術群に2例，肝，肺転移例の各1例が縮小手術群に認められるのみである．

しかし，患者満足度の観点から術後のQOL影響因子を対比すると，術後に食生活の悪化，便通異常，活動状況の悪化，腹痛や胸やけなどの術後愁訴を訴える症例は標準手術に比べて軽減はみられなかった．一方，内視鏡下粘膜切除術が行われたm癌症例の満足度は良好であった（**Table 2**）．

教室の早期胃癌内視鏡的治療は，1982年から主に高齢者やsurgical high risk例を対象としてレーザー治療により開始し1990年までに42例に実施した．1990年からは粘膜切除法に切り替え，根治的適応を主体に58例に施行した(**Table 3**)．当初のレーザー治療は，surgical high risk例において治療後のperformance statusの維持や，術後合併症予防の点で開腹縮小手術より優位にあった．しかし，本法は病変を回収できない欠点があり，早期癌の組織学的確認ができず根治性確認が不十分となりやすいことから，粘膜切除術の開発とともに転換した．

Table 2　Surgery for mucosal gastric cancer and factors influencing postsurgical QOL

Factors (No. of cases)	Standard surgery(D_2) (31)	Modified surgery(D_1) (27)	EMR (20)
Disturbance of dietary condition	4Cases	9Cases	0Cases
Abnormal bowel movements	5	3	0
Disturbance of life activity	3	4	0
Complaints during or after treatment	2	4	0

Table 3　Endoscopical treatment for early gastric cancer

Patient's characteristics	Laser therapy (1982～1990)	EMR (1990～1993.6)
No. of cases	42	58
Male : Female	35 : 7	42 : 16
Age(Mean)	66.3	65.1
Cases with surgical high risk	23 (54.8%)	11 (19.0%)
Lesion elevated : depressed	18 : 24	39 : 19
Histology differentiated : undifferentiated	39 : 3	58 : 0
Tumor size(mm)	5～35	3～20

粘膜切除術の根治的適応は，分化型腺癌で，隆起型2.0cm以下，陥凹型はU1(−)で1.0cm以下としてきたが，実施した58例中6例に対して，断端癌遺残（2例）やsm方向への遺残を含めて断端不確実の判断から開腹胃切除が追加された．いずれもリンパ節転移は認められなかったものの，3例に癌遺残が証明された．胃体部や小彎など病変の局在によっては技術的にも完全切除に不安が残されている．教室では，現在の根治的粘膜切除術の適応は完全切除率の高い径1.0cm程度までとしている．

術後QOLの点でなお改善の余地のある従来の開腹縮小手術と根治的適応になお限界のある内視鏡下粘膜切除術の間の選択肢としては胃局所切除が考えられる．根治的局所切除の適応についてm癌を隆起型，陥凹型に2大別して検討した．隆起型では84例中n(+)例はIIa＋IIcの1例のみであった．本症例は幽門前庭部の2.5×2.0cmの病変であり，組織型はtub 2でNo. 1リンパ節に1個だけ転移を認めた．陥凹型では，372

Table 4 Lymph node metastasis in mucosal gastric cancer

(Keio Univ. 1964-1992)

Gross findings	No. of cases (%)	n(−)	n_1(+)	n_2(+)	n_3(+)	n_4(+)
Elevated type	84 (100)	83 (98.8)	0	1[a] (1.2)	0	0
Depressed Type	372 (100)	362 (97.3)	8[b] (2.2)	2[b] (0.5)	0	0

a：IIa+IIc(2.5×2.0cm, Antrum, tub_2, No. 1(+))
b：Diameter：Mean 4.1cm(Range 2.5-6.6)

例中n(+)例はn_1(+)8例2.2%，n_2(+)2例0.5%に認められたが，これらの病変は2.5cmから6.6cm，平均径4.1cmと大型のものであった(**Table 4**)．以上の成績と諸家の報告も勘案して教室では，Ul(−)で隆起型は2.5cm未満，陥凹型は2.0cm未満を暫定の基準として局所切除の検討を開始している．方法は，近年胆嚢摘出術から普及してきた腹腔鏡下手術を応用し，腹腔鏡下胃局所切除術を開始し，1992年から実施した[4]．同時併用の胃内視鏡下に病変を確認の上，病変近傍を穿刺，胃壁を貫通させたワイヤーを腹腔鏡下に牽引し，このワイヤーの他端に固定した金属棒を病変部に密着させる．これで腹腔鏡下にワイヤーを牽引することにより，病変を包含した胃壁が，接着した金属棒とともに挙上され，粘膜を脱落させることなくENDO GIAによる胃局所切除が行える(Fig. 1)．現在までに4例に実施したが，径5cm程度の胃壁全層の切除標本が得られ，適応としている2.5cm未満の病変であれば，十分な切除断端距離の確保が可能であった．病変を含む胃壁全層標本により脈管侵襲を含む的確な病理組織学的検索が可能であり，治療の根治性の判断に有用である．手術侵襲は軽度で，全例術後2日目には経口摂取が再開され，5から8日で退院が可能であった(**Table 5**)．

Fig. 1 Laparoscopic wedge resection of the stomach for early gastric cancer
upper part：The gastric wall including the cancer lesion was lifted using the wire which was pierced the gastric wall. The lifted gastric wall was resected by ENDO GIA.
lower part：The resected specimen was removed through the umbilical wound to gether with a laparoscope. The IIa lesion was observed in the center of the resected gastric wall.

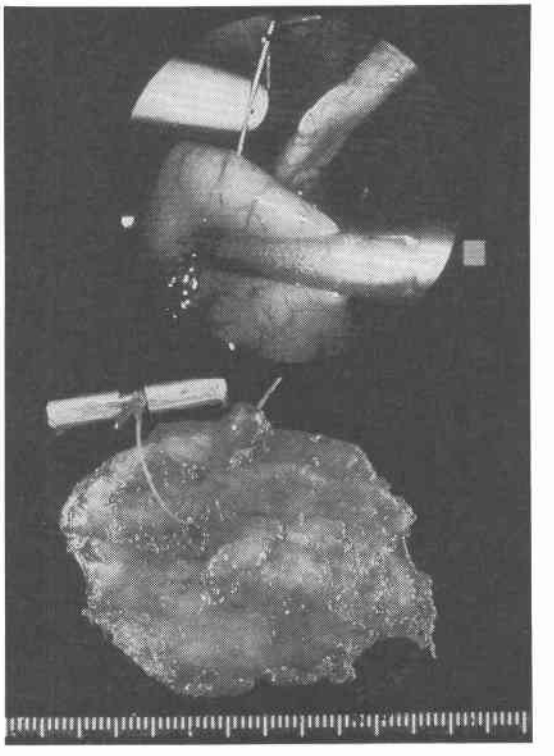

いずれの縮小手術を選択するにも術前の深達度診断

Table 5 Laparoscopic wedge resection of the stomach for early gastric cancer

(Keio Univ. 1992-1993)

Age	Sex	Diagnosis	Location	Resected specimen	Tumor size	Histology	Margin	Start of diet	Discharge
57	m	II a (m)	M, Ant.	6.2×5.0cm	2.2×1.2cm	tub_1, m, ly_0, v_0	15mm	2day	5day
72	m	II a (m)	M, Post	5.5×5.0	2.3×1.8	tub_1, m, ly_0, v_0	20	2	6
59	m	II c (m)	M, Mj	5.3×4.6	1.8×1.6	por, m, ly_0, v_0	6	2	5
65	f	II a (m)	M, Mn	5.5×4.6	1.0×0.7	tub_1, m, ly_0, v_0	15	2	8

Table 6 Endoscopical ultrasonography for diagnosis of the depth of invasion in early gastric cancer

(Keio Univ. 1992-1993)

EUS diagnosis	No. of cases (%)	Histological diagnosis of depth of invasion		
		m	sm	mp
m	7	6	1[a]	0
sm	11	4[b]	6	1[c]

a : sm slight b : ul (+) in 3cases c : mp slight

が重要であり，診断精度につき検討した．X線透視と内視鏡の綜合診断の結果，術前診断m癌とした120例中105例87.5%が組織学的診断に正診していた．組織学的にsmであった13例は微小浸潤型(sm_1)でリンパ節転移に関してはm癌と同様と考えられる．mpであった2例は術中所見で進行癌と補正されていた．したがって術前深達度診断が困難なUl(+)例を除外すればm癌の術前診断能は信頼できると考えられる．1992年からは，m癌の術前診断能向上を目的としてソノプローブ型超音波内視鏡診断を併用している．術前m癌とした7例中6例は正診し，残る1例はsm_1であった．術前診断smとした11例中m癌であった4例中3例はUl(+)例であった(**Table 6**)．現在の診断能からは，Ul(+)例を除外すれば，sm_1を含むm癌の診断能は高いと考えている．

以上の結果から早期胃癌の治療法としては，

1．sm癌には標準手術(D_2郭清)

2．m癌には

1) 高分化型癌，Ul(−)，長径1cmまでは内視鏡下粘膜切除術

2) Ul(−)，隆起型2.5cm未満，陥凹型2.0cm未満には腹腔鏡下胃局所切除術

3) それ以外のm癌(sm_1を含む)には開腹縮小手術(D_1郭清)

の選択的適応が可能と思われる．

考　察

D_2リンパ節郭清を行う標準的手術による早期胃癌の良好な遠隔成績は広く知られるところであり，早期癌例のリンパ節転移状況からn(−)の可能性が高い症例においては，リンパ節郭清や切除範囲の縮小化がすでに1979年代後半から議論されている[2)3)]．教室の成績も大原ら[2)]と同様，遠隔成績の点では良好な結果が得られたが，長期生存が達成されると次に課題となった術後QOLの点では，小胃症状に起因すると思われる食生活の悪化や，日常活動状況の障害，術後に出現する腹痛や胸やけなどの愁訴が標準手術と同程度に認められ，なお患者の満足度からは，十分な結果は得られていない．

一方，1980年代半ばに内視鏡下粘膜切除法が開発されると，一気に極端な局所療法に検討が進むこととなった．しかし，手術材料の集積から確率的にリンパ節転移の可能性のない隆起型で2cm以下を適応基準として検討が進められてきたが，2cm大付近の病変や，胃体部や小彎則に局在している病変の場合，粘膜切除術の完全切除率が70%前後と意外に低いことが判明してきた[5)]．教室では，根治的粘膜切除術の適応は1cm程度までに制限している．

従来の開腹縮小手術と内視鏡下粘膜切除術の間隙をうめる方策として，リンパ節郭清を行わない胃局所切除が考えられる．北岡ら[7)]はすでに1983年に開腹胃局所切除を提唱しているが，これまであまり普及していなかった．

教室で開発した腹腔鏡下胃部分切除術は，従来の開腹縮小手術に比べ明らかに低侵襲であり，術後QOLもきわめて良好である．また，根治性の確認という点では，病変を含む胃壁全層の切除標本が採取できることから，病型，組織型，浸潤度，脈管侵襲度などの病理組織学的情報が得られる点で，粘膜切除法にまさっている．将来，技術や機器の改良が進めば，局所切除の際に腫瘍近傍のリンパ節のサンプリングも可能と考えられ，より詳細な情報が得られることが予想される．腹腔鏡下手術が低侵襲性であるため，術後に脈管侵襲などの根治性を危惧する所見が得られた場合，患者への開腹追加手術の説得が，開腹手術後の再手術に比べればかなりやりやすい面もあろう．

標準手術によって確立された早期胃癌の良好な遠隔成績が，縮小手術によって低下することがあってはならない．内視鏡下粘膜切除術の長期遠隔成績が評価されるのはこれからであり，腹腔鏡下胃局所切除術も，開腹局所切除の検討を開始している施設ともどもいまだ緒についたところであるが，教室では，今後ますます増加すると思われる早期胃癌症例に対して，個々の症例に応じた各種縮小手術の選択的適応の確立に向かって検討をすすめている．

文　献

1) 胃癌研究会編：胃癌取扱い規約．改訂12版．金原出版，東京，1993，p30—31

2) 大原　毅：早期胃癌に対する縮小手術とその考え

方．日消外会誌 24：167—171，1991
3）吉野肇一，熊井浩一郎：早期胃癌の外科治療—合理的な縮小手術のすすめ—．癌の臨 32：1191—1194，1986
4）大上正裕，若林 剛，才川義朗ほか：早期胃癌(m癌）に対する腹腔鏡下胃局所切除術—lesion lifting法による手術手技—．手術 47：587—597，1993
5）鈴木 茂，笹川 剛，橋本 洋ほか：縮小手術とその成績—早期胃癌に対する内視鏡的治療の成績と評価—．外科診療 34：33—40，1992
6）北岡久三，吉川謙蔵，鈴木雅雄ほか：早期胃癌の所属リンパ節温存手術に関する検討—局所切除の適応—．日癌治療会誌 18：969—978，1983

Modified Surgery for Early Gastric Cancer

Koichiro Kumai, Yoshiro Saikawa, Shinji Ogawa, Yoshihide Ohtani, Masahiro Ohgami, Tetsuro Kubota and Masaki Kitajima
Department of Surgery, School of Medicine, Keio University

Lymph node metastases were observed in only 11/456 patients (2.4%) with mucosal gastric cancer in our department. Since 1977 we have used modified surgery for mucosal gastric cancer. Our modification is 2/3 gastrectomy with D_1 + No. 7 lymph node dissection in contrast with subtotal or total gastrectomy with D_2 lymph node dissection of standard surgery. Although high long-term survival rates were observed in the modified surgery group, the postsurgical quality of life (QOL) was not sufficient as compared with the standard surgery group. Endoscopic mucosal resection (EMR) gave good QOL, but the rates of complete resection of the lesions around 2 cm in diameter were about 70%. We though that the majority of mucosal cancers could be curatively treated by local resection of the stomach. Four patients were successfully treated by laparoscopic wedge resection in a minimally invasive procedure. Our slection of surgery for early gastric cancer is as follows: 1. Standard open surgry (D_2) for a lesion invading the submucosal layer. 2. Modified surgery for mucosal cancer; 1) EMR for a lesion less than 1 cm in diameter, 2) laparoscopic wedge resection for an elevated lesion less than 2.5 cm and for a depressed lesion less than 2 cm combined with absence of an ulcer scar, 3) modified open surgery (D_1) for other mucosal cancers.

Reprint requests: Koichiro Kumai Department of Surgery, School of Medicine, Keio University
35 Shinanomachi, Shinjuku-ku, Tokyo, 160 JAPAN