日消外会誌　27（4）：947～951，1994年

特集3

深達度別にみた胃癌治療の現況と展望

大阪府立成人病センター外科

平塚　正弘　古河　洋　岩永　剛　中森　正二
桝谷　誠三　大東　弘明　亀山　雅男　佐々木　洋
甲　利幸　石川　治　小山　博記　今岡　真義

胃癌が漿膜に露出すると，リンパ節転移陽性率が80％を超え，腹膜播種の危険性が高まり，肉眼型4型では後腹膜への浸潤も出現する．大動脈周囲リンパ節転移陽性例は予後不良で，5年生存率は17.7％であった．積極的に郭清を行った症例でも予後改善はなく，適応例の決定が必要である．腹膜再発の予防として漿膜露出胃癌の手術時にmitomycin C 40mgを生理食塩水1,000mlに溶解し，60分間閉鎖腹腔内に投与した．これはin vitroではInhibition Concentration 90（IC_{90}）を満足する投与法であるが，臨床的には延命効果は認めたものの，腹膜播種を抑制することはできず，より有効な治療法の開発が必要である．4型胃癌は，肉眼的に他臓器に癌浸潤を認めなくても18％に組織学的癌浸潤が陽性で，局所を十分に摘除しうる超拡大手術法が必要で，Appleby法を伴った左上腹部内臓全摘術により，浸潤硬化型腹膜再発を抑制し，良好な遠隔成績が得られた．

Key words: type 4 gastric cancer, microscopic invasion to adjacent organs, left upper abdominal evisceration

はじめに

胃癌の手術成績は深達度により大きく異なり，再発形式もそれぞれの深達度に特徴があるので，深達度別に治療法を変える必要がある．早期胃癌に関しては，過去の多数例における臨床病理学的所見の解析の結果，機能を温存した種々の縮小手術が行われつつある．この機能温存手術により術後のQOLが向上し，さらに早期胃癌の他病死が減少する可能性も考えられる．早期胃癌は専門病院では増加しているが，全体としては依然として進行胃癌の方が多い[1]．進行胃癌ではとくに4型胃癌の治療成績が不良であるので，これを中心に治療の現況を検討し，早期胃癌も含めて，今後の展望について述べたい．

対象および方法

1985年までに大阪府立成人病センター外科で根治手術（治癒切除＋相対非治癒切除）を行った胃癌3,010例（m 764，sm 717，pm 375，ss 421，se 659，si 74）を対象として，転移再発形式を検討した．同時期の切除胃癌3,176例を対象として，胃癌肝転移の予後因子について，SAS PHREG Procedureを用いて，Cox比例ハザードモデルによる多変量解析を行った．1985年までの大動脈周囲リンパ節転移陽性根治手術17例について，Kaplan-Meier法を用いて生存率を計算し，長期生存例について臨床病理所見を検討した．1983年から1990年までの4型胃癌45例に対する拡大手術の効果について，同期間に拡大手術を行った3型胃癌17例と対比し，主として病理学的所見から意義を検討した．胃癌の分類用語については胃癌取扱い規約11版によった[2]．

結　果

1．深達度別手術術式と再発率

（1）手術術式

リンパ節の郭清範囲からR_0，R_1，R_{2-3}の3つにわけて，深達度別にみた．m，smはR_0 1％，R_1 39％，R_{2-3} 60％，pm，ssではR_0 0.4％，R_1 20％，R_{2-3} 80％，se，siではR_0 0.3％，R_1 8％，R_{2-3} 92％であり，深達度が深くなる程郭清範囲は大きかった（$p<0.01$）．

（2）深達度別再発率

m，smの再発率は2.9％であるが，pm，ssでは

＊第42回日消外会総会シンポ1・胃癌治療の現況と展望

＜1993年12月8日受理＞別刷請求先：平塚　正弘
〒537　大阪市東成区中道1－3－3　大阪府立成人病センター外科

20.4%，se，si では48.3%と深達度が深くなるにつれ，再発率が上昇した（p<0.01）．すなわち，より大きな郭清を加えているにもかかわらず再発率が高いということである．再発形式をみると，pm，ss では局所・腹膜が9.4%，肝6.7%であるが，se，si になると局所・腹膜が32.2%と最も高く，肝8.3%，リンパ節4.9%，他2.9%である．se，si に関しては，局所・腹膜再発の制御がより重要な課題になる．

2．pm・ss 胃癌の治療

肝転移の予後因子について，SAS の PHREG Procedure を用いて Cox 比例ハザードモデルによる多変量解析を行った．ハザード比は，深達度では，m が1.00，sm が1.00であったのに対し，pm 2.74，ss 3.60，se 4.94，si 5.68で，pm 以上の深達癌は肝転移の予後因子として最も重要であった．他の因子をみると，肉眼型では，0型が1.00，1型が3.19，2型が2.56，3型が1.82，4型が1.68で，1型と2型が高値であり，組織型では，muc，sig，por，tub_2が0.97～1.02であったのに対し，tub_1が1.69，pap が2.49で高値であった．

以上の結果から，pm 以上に深達した胃癌で，肉眼型が1型および2型，組織型が tub_1 および pap の症例は肝転移のハイリスクグループとして，肝転移制御を目的とした治療法が必要である．

3．se・si 胃癌の治療

（1）大動脈周囲リンパ節郭清

se・si に深達するとリンパ節転移陽性率は，それぞれ80%，91%と高くなり，第4群リンパ節への転移も3%，7%にみられた．これらのうち大動脈周囲リンパ節転移陽性例の遠隔成績をみると，ほとんどの症例が1年6か月以内に死亡したが，5年生存率は17.7%であった（**Fig. 1**）．5年以上の生存例は3例で，症例1は，60歳男性，AM 前壁小彎大彎を占居する大きさ13cm の2型で，組織型は por であった．リンパ節転移総数は20個で，大動脈周囲リンパ節転移個数は3個であった．症例2は，54歳女性，MCA 後壁大彎小彎を占居する大きさ12cm の3型で，組織型は por であった．リンパ節転移総数は9個で，大動脈周囲リンパ節転移個数は3個であった．症例3は，69歳女性，C 小彎前壁後壁を占居する大きさ6.5cm の3型で，組織型は pap であった．リンパ節転移総数は5個で，大動脈周囲リンパ節転移個数は1個であった．これら3例をみると，大動脈周囲リンパ節転移は3個以内であるが，術中に長期生存可能か否かの判定は現在では極めて困難である．

Fig. 1　Survival curve for the patients undergoing curative resection for gastric cancer with para-aortic lymph node metastasis (1961～1985).

Fig. 2　A schema of the microscopic cancer invasion to the colon and mesocolon from type 4 gastric cancer without macroscopic cancer invasion to the adjacent organs.

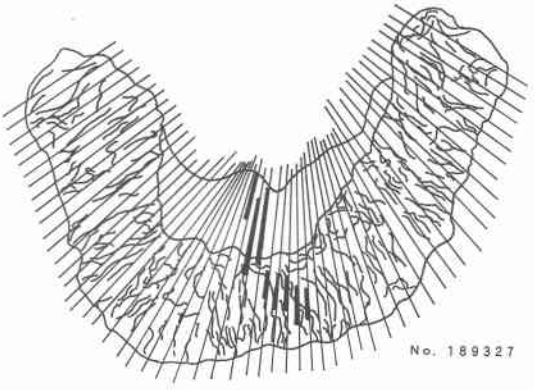

（2）4型胃癌の治療

① 4型胃癌の浸潤様式の特徴

肉眼的には他臓器への癌浸潤が陰性でも，4型胃癌に対して横行結腸合併切除を行うと，横行結腸間膜や横行結腸に組織学的に連続性癌浸潤がみられることがある（**Fig. 2**）．4型胃癌の腹膜再発形式の特徴である浸潤硬化型は，このような目に見えない腹膜および後腹膜への連続性癌浸潤を取り残すことが原因と考えられる．われわれは，1983年から4型胃癌に対して，左上腹部内臓全摘術を標準術式としてきた．1990年までの同期間に左副腎あるいは横行結腸を合併切除した3型胃癌も対象に含め，他臓器への組織学的癌浸潤の有無を比較した．P_2およびP_3は検討から除外した．

② 左副腎への浸潤

左副腎摘出54例中，肉眼的に癌浸潤陰性例は49例で，これらについて組織学的癌浸潤の有無を検討した．4型では肉眼的癌浸潤陰性39例中，3例（8%）に組織

Fig. 3 Comparison of microscopic cancer invasion to the left adrenal gland between type 4 and type 3 gastric cancer without macroscopic invasion.

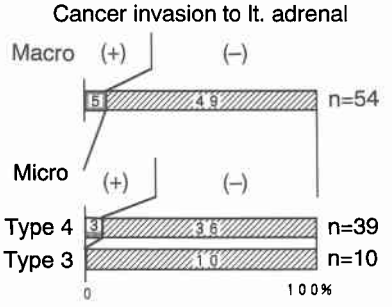

Fig. 4 Comparison of microscopic cancer invasion to the colon or mesocolon between type 4 and type 3 gastric cancer without macroscopic invasion.

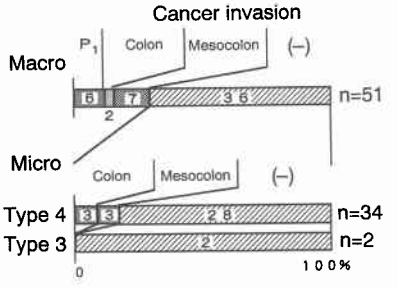

学的癌浸潤が認められたが，3型では組織学的癌浸潤は認められなかった（**Fig. 3**）.

③ 横行結腸への浸潤

横行結腸切除51例中，P_1が6例で，肉眼的癌浸潤が横行結腸および横行結腸間膜に陽性であったのはそれぞれ2例，7例であった．残りの36例が肉眼的に癌浸潤陰性で，このうち4型34例中，横行結腸に3例と横行結腸間膜に3例の計6例（18%）が組織学的癌浸潤陽性であった．3型では，肉眼的癌浸潤陰性例は組織学的にも癌浸潤陰性であった（**Fig. 4**）.

Fig. 5 Survival curves for the patients with type 4 gastric cancer, with and without microscopic cancer invasion to the colon or mesocolon. There were 34 patients without macroscopic cancer invasion to the colon or mesocolon.

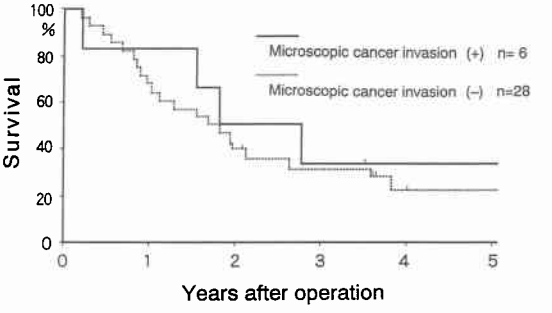

横行結腸および横行結腸間膜に肉眼的癌浸潤陰性の4型胃癌について，組織学的癌浸潤陽性の6例と組織学的癌浸潤陰性の28例の遠隔成績を比較すると差がみられず，左上腹部内臓全摘術により癌浸潤陽性例も陰性例と同等の治療成績を得ることができた（**Fig. 5**）.

④ 肉眼的 Stage III で組織学的 stage IV の4型胃癌

肉眼的 Stage III で組織学的 stage IV の4型胃癌は5例あった（**Table 1**）．症例2から症例5はリンパ節転移は第1群までで軽度であり，腹腔洗浄細胞診も陰性であった．これらの他臓器癌浸潤はリンパ管侵襲によるものではなく，また腹膜播種によるものでもなく，4型胃癌の特徴である主癌巣からの連続性癌浸潤によるものと考えられる．症例5では横行結腸および左副

Table 1 Clinicopathologic characteristics of the patients with type 4 gastric cancer of macroscopical stage III and pathological stage IV

Patient no.	Lymph node metastasis	Macroscopic serosal involvement	Microscopic cancer invasion to adjacent organs	Intraperitoneal lavage cytology	Outcome (months)
1	n4(+)	S2	(−)	positive	5 Dead
2	n1(+)	S2	mesocolon	negative	33 Dead
3	n1(+)	S2	mesocolon	negative	70 Alive
4	n(−)	S2	mesocolon colon lt. adrenal	negative	18 Dead
5	n1(+)	S2	mesocolon colon lt. adrenal	negative	42 Alive

腎にも癌浸潤が陽性であったが，左上腹部内臓全摘術により3年6か月生存中で，良好な治療成績が得られた．

考　察

胃癌の最も重要な予後因子は，丸山[3]によると深達度で，次いでリンパ節転移である．深達度とリンパ節転移は高い相関を示し，早期胃癌ではその頻度が低率であることから，縮小手術の対象となりうる．大原[4]は，早期胃癌に対する縮小手術の適応として術前にm癌と診断し，術中にS_0，P_0，H_0，N(－)，Stage Iと診断でき，さらに触診で病巣の硬結を触れないものとし，手術法としては，胃切除範囲を縮小して大・小網の部分切除のみを行い，リンパ節郭清としてはR_1＋⑦番リンパ節郭清を行い，良好な遠隔成績を得ている．

われわれ[5]は縮小手術の適応を次のように考えている．10mm以下のm癌はリンパ節転移がなく，内視鏡的治療の対象とする．隆起型と隆起＋陥凹型は，ほとんどすべての症例の癌浸潤の範囲が肉眼的癌病巣境界から2cm以内におさまっている．11～20mmのm癌のうち，隆起型と隆起＋陥凹型はリンパ節転移がなく，癌病巣から2cm離した胃局所切除が可能である．21mm以上の隆起型と隆起＋陥凹型のm癌にはリンパ節転移陽性の症例もあるが，癌病巣から2cm離した胃の小範囲切除術と第1群リンパ節までの郭清の縮小手術が行えるものと考えている．

われわれの施設において，1972年までにポリープ状の胃癌に対して開腹したが，何らかの理由によりポリープ摘除のみを行った症例が4例あり，このうち2例が術後17年6か月までに残胃の異時性多発癌により死亡した．隆起型早期胃癌には多発癌の発生率が高く，内視鏡的治療後は長期間にわたる厳重な経過観察が必要と思われる．

癌がpm以上に深達すると肝転移が高率に発生する．深達度以外の因子では，肉眼型の1型および2型，組織型のtub_1およびpapが肝転移の予後因子として重要で，これらの因子が複合する症例では，肝転移を防止するための術後補助療法が必要である．一方，肝転移を伴う胃癌に対する手術成績をみると，術後50%生存期間は，原発巣非切除で3か月，原発巣切除で9か月，原発巣切除＋肝転移巣切除で1年6か月であり，原発巣切除＋肝転移巣切除の5年生存率は20%であった[6]．切除可能例は積極的な切除を基本原則とすべきであると考える．しかしながら，その肝切除範囲については小さく部分切除で終えるか，大きく切除すべきか結論は出ていない．われわれが経験した5年以上生存3例の肝切除はすべて部分切除例であった[7]．

大動脈周囲リンパ節は遠くのリンパ節というよりも，比較的近くでしかもあらゆる方向からのリンパ流が集まるという点で重要視されている．大橋ら[8]は，大動脈周囲リンパ節転移陽性の5年生存例について報告した．われわれの施設では，retrospectiveにみると⑯番転移陽性例の5年生存率は17.7%であった．1985年以降に積極的に大動脈周囲リンパ節郭清を試みた症例における⑯番転移陽性根治手術例の5生率は11.3%であり[9]，全体としては拡大郭清の効果を認めず，適応に問題が残されている．大動脈周囲リンパ節郭清の適応については，一定の結論がなく，数年前から多施設共同研究によりまとめようとの動きがあるが，術式の共同研究の困難さから進んでいない．肉眼的に腹膜播種がなく，漿膜に露出した胃癌を適応条件の一部に入れている施設が多いと思われるが，この条件を満たしても，腹腔洗浄細胞診が陽性で，大動脈周囲リンパ節転移陽性例の術後成績はきわめて不良で，1年3か月以上の生存例を得ていない．腹腔洗浄細胞診陽性例には⑯番郭清の適応はないと考える．

4型胃癌に対しては，その浸潤様式の特徴から，局所を十分に摘除する超拡大手術法であるAppleby法を伴った左上腹部内臓全摘術を行っている．摘出臓器の組織学的癌浸潤の程度を検討すると，肉眼的には癌浸潤がなくても組織学的には18%に癌浸潤がみられた．そして，左副腎および横行結腸に組織学的癌浸潤がみられても，左上腹部内臓全摘術により長期生存する症例があることを示した．4型胃癌の再発形式は，従来の胃全摘術では浸潤硬化型腹膜再発が54%を占めていたが，左上腹部内臓全摘術により34%に減少させることができた[10]．

胃癌再発死亡の主たる原因は腹膜再発で，これはリンパ節転移が高度になっても起こるであろうし，肝転移が肝臓から露出しても起こる．しかし，最も多いのは胃の原発巣が漿膜に露出して，そこから癌細胞が播種されることである．腹膜再発を防止するためには，漿膜露出胃癌の手術時に顕微鏡レベルの微小播種巣を殺すことが効果的であると考えられ，抗癌剤の腹腔内投与が行われてきた．われわれはmitomycin C 40mgを生理食塩水1,000mlに溶解し，閉鎖腹腔内に60分投与する方法を用いた．投与量の指標としたのはヒト胃癌株に対するInhibition Concentration 50（IC_{50}）の中央値である7.6μg・hr/mlで，本法により得られる腹

腔内での Area Under the Curve (AUC) は12.7μg・hr/ml であり，目標値を満足した．最近われわれが多施設共同研究にて行った64検体の初代培養での IC_{90} の中央値は6.7μg・hr/ml であり[11]，in vitro の成績からはわれわれの投与法で十分と考えられる．しかしながら，臨床的には延命効果は認められたが，腹膜再発を抑制することはできなかった[12]．さらに効果的な治療法を求めて，現在 Cispl-atin と fluorouracil の時間差腹腔内投与療法を検討している[13]．

文　献

1) 日山與彦，奥田　茂，春日井博志ほか：大阪府の病院における胃がん医療の実績と年次推移．癌の臨 37：1755—1760，1991
2) 胃癌研究会編：胃癌取扱い規約．11版．金原出版，東京，1985
3) Maruyama K: The most important prognostic factors for gastric cancer patients. A study using univariate and multivariate analyses. Scand J Gastroenterol 22(suppl 133)：63—68，1987
4) 大原　毅：早期胃癌に対する縮小手術とその考え方．日消外会誌　24：167—171，1991
5) 岩永　剛，古河　洋，平塚正弘：早期胃癌の手術．消外　15：1693—1702，1992
6) 今岡真義，安田卓司，平塚正弘ほか：肝転移を伴う胃癌に対する積極的治療．臨外　45：701—706，1990
7) 秋田信行，平塚正弘，古河　洋ほか：5年以上生存しえた胃癌肝転移の3例．日臨外医会誌　49：2144—2149，1988
8) 太橋一郎，高木国夫，小西敏郎ほか：胃癌の大動脈周囲リンパ節転移陽性の5年生存例について．日消外会誌　9：112—116，1976
9) 古河　洋，平塚正弘，岩永　剛ほか：拡大郭清により予後改善が望めるか—胃癌拡大手術とその反省—．外科治療　64：341—346，1991
10) 古河　洋，平塚正弘，岩永　剛ほか：進行胃癌に対する拡大手術—左上腹部内臓全摘術—．手術 47：1587—1592，1993
11) 平塚正弘，福島雅典，北村正次ほか：胃癌に対するATCCS法による制癌剤感受性試験の検討．日癌会52回総会記　52：623，1993
12) 平塚正弘，古河　洋，岩永　剛ほか：ヒト胃癌の平均的 IC_{50} を満足する Mitomycin C 腹腔内投与療法の薬理動態と遠隔成績．癌と化療　17：1541—1545，1990
13) 平塚正弘，古河　洋，岩永　剛ほか：Cisplatin/Fluorouracil 時間差腹腔内投与療法の薬理動態と副作用．癌と化療　20：1627—1630，1993

The State of the Art and Perspective in Treatment of Gastric Carcinoma with Reference to Depth of Invasion

Masahiro Hiratsuka, Hiroshi Furukawa, Takeshi Iwanaga, Shoji Nakamori, Seizo Masutani, Hiroaki Ohigashi, Masao Kameyama, Yo Sasaki, Toshiyuki Kabuto, Osamu Ishikawa, Hiroki Koyama and Shingi Imaoka
Department of Surgery, The Center for Adult Diseases, Osaka

Lymph node metastasis was observed in 80% of gastric carcinomas with serosal involvement. Patients with such gastric carcinomas were prone to develop carcinomatous peritonitis, and in case of type 4 gastric carcinoma, retroperitoneal dissemination of carcinoma cells was frequently seen. The 5-year actuarial survival rate was as low as 17.7% for gastric carcinoma patients with para-aortic lymph node involvement. Gastrectomy including removal of the para-aortic lymph node failed to improve the patient survival, indicating the necessity of developing a new modality to eradicate this disease. In order to prevent the peritoneal dissemination of carcinoma cells, 40 mg of mitomuycin C dissolved in 1000 ml of saline was intraperitoneally administered immediately after the surgery for gastric carcinomas with serosal involvement, and it was withdrawn 60 min later. This administration schedule was devised with reference to IC_{90} (inhibition concentration 90) of mitomycin C obtained from *in vitro* studies, and found to be efficient in terms of prolonging the patient survival. This new method, however, did not prevent the development of carcinomatous peritonitis completely, indicating that another new modality should be devised. Invasion to adjacent organs was histologically seen in 18% of type 4 gastric carcinomas without evidence of macroscopic involvement. Left upper abdominal evisceration, i.e., extended radical gastrectomy including Appleby's method, resulted in the improvement of patient survival, especially by preventing carcinomatous peritonitis.

Reprint requests: Masahiro Hiratsuka Department of Surgery, The Center for Adult Diseases, Osaka
1-3-3 Nakamichi, Higashinari-ku, Osaka, 537 JAPAN