日消外会誌　27（4）：968～973，1994年

特集 7

胃癌に対するリンパ節郭清の縮小化と拡大化の現況と今後の展望

鹿児島大学医学部第1外科
愛甲　孝　才原　哲史　帆北　修一
石神　純也　夏越　祥次　高尾　尊身

早期胃癌のリンパ節転移の実態は，粘膜筋板までにとどまるm癌と，粘膜下層の深層に及ぶ癌（sm_2）との間でリンパ節転移の態様に大きな差があり，早期胃癌に対する層別の標準術式の確立が必要である．また，現在の「胃癌取扱い規約」のAMC区分より，リンパ流を考慮した区分を重視して郭清範囲を縮小することも重要と思われる．今回，細胞膜貫通糖蛋白の1つであるデスモグレインの発現の有無あるいは強弱が，リンパ節転移の発現と有意の相関が認められた．このことは将来，何らかの分子生物学的手法により，リンパ節転移しやすい胃癌を術前にとらえることが可能であることを示唆するものである．拡大郭清を含めた今後のリンパ節郭清のあり方としては，解剖学的見地とリンパ流に基づいた「location and depth oriented therapy for gastric cancer」といった概念の確立が重要と思われる．

Key words: lymphadenectomy for gastric cancer, early gastric cancer, dissection of para-aortic lymph node

1. 目　的

多くの先人の努力により胃癌研究会において，郭清用リンパ節の分類とその解剖学的位置づけが鋭意検討され，今日の「胃癌取扱い規約」が作成され第12版の改訂に至っている．これらの規約のもとで広く定型的リンパ節郭清が行われ，本邦における胃癌の治療成績が向上がしてきたことは論を待たない．しかし，近年，早期胃癌や高齢者胃癌が著しく増加し，手術対象も多様化してきたため，画一的でないリンパ節郭清の個性化が求められているのも事実である．教室においても最近5年間のリンパ節郭清の程度は多様化しており，早期胃癌が46％を占めるに至っている．

このような現状の中で，どのような症例に対しリンパ節郭清が縮小可能であるのか．どの領域が縮小可能なのか．また，どのような症例に対しリンパ節郭清の拡大化が必要なのか．どの領域を拡大するか．さらにはリンパ節転移しやすい胃癌の臨床病理学的特性，生物学的特性はいかなるものなのか，などの問題点が指摘されている[1)~4)]．

本稿ではこれらの問題を含め，著者らのリンパ節郭清に関する基本方針について理論的根拠を述べるとともに，今後の展望について考察してみたい．

2. 対象と方法

リンパ節郭清の縮小化の理論的根拠として，過去（1973年～1992年）教室ならびに関連施設で経験し，追跡調査ならびに病理学的検索が十分に行われた早期胃癌483例を対象として，リンパ節転移の実態ならびに再発状況を検討した．一方，進行胃癌については教室の症例501例を対象とし，これらの中でリンパ管侵襲ly_3，n（＋）症例をリンパ節転移しやすい胃癌（リンパ指向性胃癌）として定義し，その実態と進行胃癌におけるリンパ節郭清のあり方の中での位置づけを考察した．また，これらリンパ指向性胃癌について，erbB-2, p53, FH6 (sialyl Le^x-i), PCNA, Desmoglein などの各種抗体を用いてABC法による免疫染色を行い生物学的特性について検討した．さらに拡大リンパ節郭清に関しては，胃癌研究会施設を対象としたアンケートに

＊第42回日消外会総会シンポ1・胃癌治療の現況と展望

＜1993年12月8日受理＞別刷請求先：愛甲　孝
〒890　鹿児島市桜ケ丘8－35－1　鹿児島大学医学部第1外科

より得られた大動脈周囲リンパ節転移陽性例(郭清例)の5年以上生存症例53例を対象としてその特徴から拡大郭清のあり方を考察した.

3. 成　績

1) 早期胃癌に対するリンパ節郭清の縮小化

早期胃癌m癌におけるリンパ節転移の頻度はきわめて少なく,今回対象のm癌275例でも7例(2.5%)に過ぎない(**Table 1**).したがって,m癌の多くはリンパ節郭清が縮小可能と思われる.そのリンパ節転移を有した症例の内訳をみると,いずれも3cm以上の症例であり,粘膜筋板上での拡がりも全例2cm以上であった.また,7例中4例は潰瘍病変を有しており,潰瘍併存のない症例では粘膜筋板の結合組織が疎なものであった(**Table 2**).なお,リンパ節転移部位は1例が左胃動脈幹リンパ節に転移を認めた以外,すべて腫瘍局在近傍の第1群リンパ節であった.これらm癌において術後の癌再発例は1例も認められなかった.

一方,sm癌においてはリンパ筋転移が少なからず認められる.208例のsm癌の中で36例(17.3%)に第1群(30例),第2群(5例),第3群(1例)のリンパ節に転移が認められた.これらのリンパ節転移陽性例では腫瘍の大きさ,組織型,肉眼型などの臨床病理学的な特徴は認められず,2cm以下でも組織型,肉眼型にかかわりなく19%の頻度で転移が認められた(**Fig. 1**).また,sm癌の2,3群リンパ節転移例の大半はsm_2(sm層の半分以上の深層に癌浸潤を認める),ly(+)症例であった.これらsm癌の癌再発死

Table 1 Lymph node metastases of early stage gastric cancer

		n(−)	n1	n2	n3	n(+)
M Tumor*	(n=275)	268	6	1	0	7(2.5%)
SM Tumor**	(n=208)	171	30	5	1	36(17.3%)

*M : limited to mucosa
**SM : limited to submucosa

Fig. 1 Lymph node metastasis in cases with tumor limited to mucosa

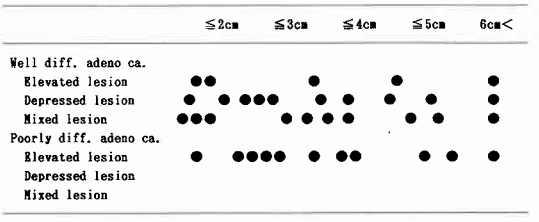

Table 2 Lymph node metastasis in cases with tumor limited to mucosa

	case 1	case 2	case 3	case 4	case 5	case 6	case 7
Location	MC	AM	M	A	CM	A	M
Gross type	IIc+III	IIc	IIc+IIb	I+IIb	IIc+IIb	IIc	IIa+IIc
Size(mm)	70/50	60/30	45/30	35/25	65/60	40/30	30/25
Histologic type	por	tub2	por	tub1	tub2	sig	tub2
Lymphatic invasion	1	0	0	0	0	0	0
Scar of ulceration	(+)	(+)	(+)	(+)	(−)	(−)	(−)

Table 3 Detail of recurrence following curative resection of early stage gastric cancer

	case 1	case 2	case 3	case 4	case 5	case 6	case 7
Location	M	A	A	A	AM	M	A
Gross type	IIc	IIa+IIc	IIa+IIc	IIa+IIc	IIa	IIc	IIa+IIc
Size(mm)	70/50	60/30	45/30	35/25	65/60	40/30	30/25
Depth	sm	sm	sm	sm	sm	sm	sm
Histologic type	por	tub1	tub1	tub1	pap	tub2	tub1
Lymphatic invasion	1	3	0	0	1	1	2
Lymph node meta.	2	1	1	0	1	1	1
Outcome(all died)	2Y4M	1Y10M	3Y4M	2Y5M	1Y1M	1Y10M	4Y11M
Recurrent mode*	LyN. D.	LM.	LM.	LM.	BM.	CA.	RS.

* : LyN ; lymph node metastasis　LM ; liver metastais
D ; dissemination　CA ; cahexia
RS ; residual stomach

亡例は7例あり，大半がly（＋）あるいはn（＋）症例であった．その再発形式は肝転移再発3例，骨転移再発1例，残胃再発1例，悪液質1例およびリンパ節再発に起因したと思われる腹膜播種再発1例であった（**Table 3**）．

以上の早期胃癌のリンパ節転移状況から考えると，sm_1（sm層の半分以下の浅層に癌浸潤を認める）までの早期胃癌ではリンパ節郭清の縮小化が可能と思われる．現在，早期胃癌に対するリンパ節郭清の縮小化について以下のごとき方針で，prospective stubyを行っている．すなわち，m癌では，境界明瞭な2cm以下の隆起型のm癌や，2cm以下の潰瘍病変のない陥凹型m癌では，局所切除あるいは局所切除＋局所郭清，上記以外では重点的D_1あるいはD_1を基本としている．一方，sm癌に対しては，sm_1症例では$D_1+\alpha$を，sm_2症例ではD_2を基本原則としている．なお，術前の画像診断や術中診断で明らかなリンパ節転移の存在する症例ならびに転移が疑われる症例では進行胃癌に準じてD_2郭清を行うようにしている．

2）中期胃癌に対するリンパ節郭清のあり方

中期胃癌（T_2）に対しては，今日広く行われているD_2郭清を標準術式とすることに異論はないと思われる．しかし，例外的に第3群あるいは第4群リンパ節などに広範な転移をきたす症例も存在する．リンパ管侵襲陽性ly3, n（＋）症例もこの例外的な症例の1つである．ly3, n（＋）症例をリンパ指向性胃癌と仮定すると，その頻度は早期癌で1％，中期癌で12％，進行癌で31％であった．中期癌のみを対象として，そのリンパ節転移の程度をみると，第3群以上のリンパ節転移の頻度は，リンパ指向性胃癌で36％，ly_0, n（－）の胃癌で19％であった．リンパ節転移個数に関しても，リンパ指向性胃癌では10個以上が51％と半数を占めるのに対し，ly_0，n（－）の胃癌では6％にすぎなかった（**Table 4**）．このようにリンパ指向性胃癌では，ly_0, n（－）の胃癌症例に比較して転移はより広範囲に及び，転移個数もより多い傾向にあった．これらリンパ指向性胃癌の特徴を臨床病理学的に検討したが，腫瘍の大きさがリンパ指向性胃癌で多い以外は有意な傾向は認められなかった．そこで分子生物学的アプローチにより，その特性を検討した．

Table 4 Number of involeved node in ly（－），n（＋）and ly3（＋），n（＋）tumor

	number of involved node				
	1	2～3	4～5	6～9	10<
ly(－), n(＋)	9(30%)	11(37%)	5(17%)	3(10%)	2(6%)
ly3(＋), n(＋)	4(5%)	14(16%)	10(11%)	16(18%)	45(50%)

Table 5はerbB-2, p53, FH6（sialyl Le^x-i），PCNA，Desmogleinの発現性を無作為に抽出したリンパ指向性胃癌20例とly_0, n（－）の胃癌20症例との間で比較検討したものである．リンパ指向性胃癌と，ly_0, n（－）の胃癌との間において，細胞膜貫通蛋白の1つである抗デスモグレイン抗体の発現に有意の差異が認められた．すなわち，ly_0, n（－）の胃癌では85％の症例においてデスモグレインの発現が認められたが，リンパ指向性胃癌ではその発現は28％のみであった．リンパ指向性胃癌ではデスモゾームによる接着性の低下によりリンパ節転移が起こりやすいことが示唆された．現在，生検材料を用いて検討中であるが，術前にリンパ指向性胃癌の把握が将来可能であることを示唆する結果であった．

以上の結果から，中期胃癌に対するリンパ節郭清のあり方に関しては，術前・術中明らかなリンパ節転移の認められない症例では標準的D_2郭清を，明らかなn（＋）症例に対しては$D_2+\alpha$郭清あるいはD_3郭清を，さらにリンパ指向性胃癌が術前にわかるようになればこれらはD_3郭清あるいはD_4拡大郭清の対象と思われる．

3）進行胃癌に対する拡大郭清のあり方

近年，各施設において進行胃癌に対する腹部大動脈周囲リンパ節郭清が行われる傾向にあるが，著者らも1980年から積極的に行い，これまで4例の5年生存例を経験した．これら長期生存例は，転移個数が1～2個の症例や予防的に郭清し，組織学的にはじめて転移

Table 5 Staining positivity of immunohistochemical study in ly（－），n（＋）and ly3（＋），n（＋）tumors

	FH-6	erb-B2	p53	PCNA	Desmoglein
ly(－), n(－) n=26	9(35%)	8(31%)	3(12%)	2(46%)	17(65%)
ly3(＋), n(＋) n=26	11(42%)	6(23%)	6(23%)	10(38%)	4(15%)
	NS	NS	NS	NS	$p<0.01$

Table 6 Clinicopathological characteristics of gastric cancer in patients who survived more than 5years with para-aortic nodal involvement

	survivor more than 5years	died less than 5years	P
Location			NS
upper	21(40%)	28(48%)	
midle	9(20%)	7(12%)	
lower	15(28%)	13(23%)	
whole	8(15%)	10(17%)	
Gross type			p<0.01
Borr. 1			
2			
1			
Borr. 2	26(49%)	6	
Borr. 3	16(30%)	24(41%)	
Borr. 4	2	20(35%)	
Size			p<0.05
less than 4cm	2	0	
4～6 cm	16(30%)	10(17%)	
6～8 cm	19(36%)	14(24%)	
more than 8cm	16(30%)	34(59%)	
Histologic type			NS
well diff.	22(42%)	25(43%)	
poorly diff.	31(58%)	33(57%)	
Depth			
sm	1	0	
pm	3	2	
ss	22(42%)	21(36%)	
se	27(51%)	35(60%)	
Dissemination	2(4%)	21(36%)	p<0.01
Liver metastasis	0	8	p<0.01

を認めた症例であった．そこで全国レベルでの動向を知る目的で，胃癌研究会施設に，大動脈周囲リンパ節転移症例（郭清例）の5年以上生存した症例についてアンケート調査を行った．その結果，53例の5年生存例を集積しえた．これらの症例と，著者らの施設における大動脈周囲リンパ節転移陽性例で，郭清を行ったが比較的早期に死亡した症例と臨床病理学的に比較検討した（**Table 6**）．5年長期生存例では，転移個数が少なく（3個以下），Borrmann 2型で，腫瘍長径のやや小さな症例が多い傾向にあったが，占居部位，組織型では明らかな差異を認めなかった．5年長期生存例における他の所属リンパ節の転移部位に関しては，第1群，第2群が転移陽性で第3群リンパ節に転移陰性のものが約半数に認められた．大動脈周囲リンパ節の転移部位に関しては，腫瘍の占居部位と相関が認められ，噴門部癌や胃上部癌では，左腎静脈上下の大動脈左側リンパ節（16a2，16b1）に，胃下部癌では大動静脈間リンパ節あるいは大動脈前リンパ節に多くの転移を認めた．

これらの長期生存例の特徴ならびにリンパ流などを考慮すると，現時点での大動脈周囲リンパ節郭清の適応は次のようなものと思われる．予防的郭清の適応として，①他に非治癒因子がなく，大動脈周囲リンパ節転移が画像診断，術中診断にて疑われる症例，②第2・3群リンパ節転移陽性例（胃上部，噴門部癌では第1群リンパ節転移陽性例も含む）の拡大郭清の対象症例，③T_3症例（胃上部，噴門部癌ではリンパ節転移の状況によりT_2も含む）の重点的郭清の対象症例，などと考えられる．治療的郭清としては，大動脈周囲リンパ節転移個数が3個以下の症例や，大動脈周囲リンパ節郭清により延命効果が期待される症例，などを適応としている．

4. 考　察

近年，リンパ節郭清についてはいかに合理的なリンパ節郭清を行うかが問われている．すなわち，早期胃癌に対するリンパ節郭清の縮小化であり，いま1つは進行胃癌に対する拡大化である．一般に，胃壁のリンパ管は，胃粘膜筋板直上において疎なリンパ管のネットワークを形成し，その後，粘膜筋板を貫き粘膜下層できわめて密なリンパ管網を形成している．したがって，早期胃癌のなかでも粘膜筋板までにとどまるm癌と，粘膜下層の深層に及ぶ癌（sm_2）との間でリンパ節転移の頻度に大きな差がみられる．著者らの症例における早期胃癌のリンパ節転移の頻度は，m癌2.5%，sm癌17.3%であり，多くの文献[5)6)]でもm癌では5%以下，sm癌では20%前後である．いかに多くのm癌が，代表1切片の検索とはいえ，リンパ節転移を伴っていないかが指摘されている．QOLのレベルの向上が重要視される今日，早期胃癌に対する層別（深達度別）の標準術式が今後必要と思われる．m癌で転移のあるものは，著者らの経験では癌巣が粘膜筋板（mm）に接する面積が広く，粘膜筋板も疎なものや，潰瘍病変を有するものである．しかし，これらの所見を含め術前にm癌と正確に診断することは困難な場合も少なくない．今日多用されている超音波内視鏡においても術前にm癌と除外診断でなく積極的に診断することは困難な場合が多く，むしろ内視鏡所見や術中の触診がより正確に診断できる症例もある．著者らは縮小手術を行う場合には，m癌を含めて深達度診断の精度を高め

るために全例術中の内視鏡と術中の胃壁からの超音波検査を行っており，ほぼ的確な診断がなしうると考え，prospective study を行っている．

sm 胃癌では粘膜下層の癌の広がりが多くなるにしたがってリンパ節転移の頻度は高くなる．sm 癌の中でも，sm_1（sm“ちょろ”）は m 癌と生物学的悪性度とほぼ同じであるとする報告が多い[7)8)]．また，sm_1 と sm_2 ではリンパ節転移の程度も若干異なるものと思われる．著者らの症例においても，sm_1 のうち高分化癌で3 cm 以下の隆起性病変では転移はすべて腫瘍近傍の第1群リンパ節のみに限局していたことから，これらの条件のもとではリンパ流の区分を重視して郭清範囲を縮小している．早期癌に限っては，現在の胃癌取扱い規約の AMC 区分より，リンパ流を考慮した区分の方が合理的リンパ節郭清にとっては有用と思われる．いずれにしても今後ますます普遍化するであろうリンパ節郭清の縮小化については，標準手術と変わらない抗癌効果をあげることが重要であることはいうまでもない．今後は，癌の告知や縮小手術の適応と意義についての「説明と同意」にも，より一層関心を払う必要がある．また，1度の手術機会をおろそかにすることがあってはならないことは当然である．

一方，中期胃癌（T_2）は従来の標準術式 D_2 の対象とすることに異論はないと思われるが，第3群以遠まで転移を認める例外的な症例が存在することも事実である．その例外的な症例のために一律に拡大郭清を行うのには抵抗もあり，意見の分かれるところではある．リンパ管侵襲 ly_3, n（＋）症例も，その例外的な症例いわゆるリンパ指向性胃癌の1つと思われるが，これらの症例を術前に把握することは，合理的なリンパ節郭清のあり方を決める上できわめて有用となるであろうと思われる．今回，リンパ管侵襲 ly_3, n（＋）をリンパ指向性胃癌と仮定し ly_0, n（－）のものと，遺伝子，糖鎖，細胞接着因子などの生物学的特性について免疫組織学的に検討した．その結果，細胞膜貫通糖蛋白の1つであるデスモグレインの発現の有無あるいは強弱が，リンパ節転移の発現と有意の相関が認められた．このことは何らかの分子生物学的手法により将来，リンパ節転移しやすい胃癌を術前にとらえることが可能であることを示唆するものであり，胃癌のリンパ節郭清のあり方をさらに理論的に行えるものと期待される．

リンパ節郭清の拡大化に関しては，大動脈周囲リンパ節の予防的郭清や治療的郭清が，多くの施設で積極的に行われるようになり，最近「胃癌取扱い規約」[9)]においても第4群リンパ節（N_4）として規定された．リンパ節郭清の拡大化の背景には，術前・術中管理の向上はもとより，局所解剖・リンパ流に関する知見や胃癌のリンパ行性親展に関する解明が進んだことも大きく寄与しているものと思われる．その結果，大動脈周囲リンパ節転移陽性例でも郭清することによって長期生存例が散見されるようになり[10)11)]，今回の全国アンケートにおいても53例の5年生存例を集積することができた．しかし，果たして大動脈周囲リンパ節転移に対する拡大郭清により予後の向上が期待できるのであろうか．どのような症例がその適応であろうか．いまだ大動脈周囲リンパ節郭清の意義については結論を出すに至っていないのが現状と思われる[12)13)]．この命題については根治性を高めるための予防的郭清と，再発を遅延させることや延命効果を向上させるためのものとに明確に区分し，prospective stuby を行う必要があり，今後明確にされることに期待したい．

文　献

1）榊原　宣，卜部元道，大坊昌史ほか：早期胃癌の合理的標準術式．外科診療　33：1406—1412，1991
2）鈴木　茂，勝呂　衛，光永　篤ほか：各種治療成績からみた早期胃癌の根治的内視鏡治療の可能性．外科診療　30：1215—1223，1988
3）岡島邦雄，山田眞一，磯崎博司ほか：拡大郭清により予後改善が望めるか？　外科治療　64：347—454，1991
4）愛甲　孝，帆北修一，才原哲史ほか：腹部大動脈周囲リンパ節郭清の適応と成績．臨外　46：1075—1082，1991
5）大原　毅：早期胃癌に対する縮小手術とその考え方．日消外会誌　24：167—171，1991
6）吉野肇一，松井英男，會澤健一郎ほか：早期胃癌に対する縮小手術の合理性と妥当性．癌と化療　18：939—944，1991
7）貝原信明，前田迪郎：胃癌手術の最近の進歩．外科診療　1：41—46，1992
8）小玉雅志，小山裕文，曽根純之ほか：胃癌手術後の Quality of Life．日臨外医会誌　51：466—471，1990
9）胃癌研究会：胃癌取扱い規約．第12版．金原出版，東京，1993
10）鈴木博孝：進行胃癌における腹部大動脈周囲リンパ節郭清の検討．消外　13：1597—1107，1990
11）西　満正，太田恵一郎，石原　省ほか：胃癌における大動脈周囲リンパ節転移の臨床病理学的検討．消外　14：165—176，1991
12）米村　豊，橋本哲夫，片山寛次ほか：胃癌における

大動脈周囲リンパ節の分類と意義．日消外会誌 18：1995—1999，1985
13）橋本　謙，掛川輝夫：胃癌における大動脈周囲リンパ節郭清の限界と対策．消外　14：203—210，1991

Rational Lymphadenectomy for Gastric Cancer —Is it Necessary a Limited or Extended Dissection?—

Takashi Aikou, Tetsushi Saihara, Shuuichi Hokita, Jyunya Ishigami,
Shouji Natsugoe and Sonshin Takao
First Department of Surgery, Kagoshima University School of Medicine

Lymph node metastasis of gastric cancer is one of the most important factors influencing prognosis after surgery. It has been reported that extensive lymphadenectomy enhances the rate of curative surgery and that the outcome is good in patients with gastric cancer. However, recently in Japan more than 40% of gastric cancers, such as mucosal or submucosal carcinoma, have been detected at an early stage. The incidence of lymph node metastasis in early gastric cancer varies with the depth of penetration into the wall of the stomach. Since our data show a significantly lower rate (2.5%) of metastasis to lymph nodes of mucosal tumors or tumors smaller than 2 cm, local resection or preservation of lymph nodes is recommended. With this treatment, it is important to know to what extent we can make an accurate preoperative diagnosis of depth of cancer invasion or lesion size. In this study, we examined the biologic characteristics, of advanced gastric cancer metastasizing to the lymph nodes which have been examined by immunohistochemical study. It was suggested that immunohistochemical expression of Desmoglein antigen in tumor tissue will be useful in predicting lymph node metastases. As for extended dissection, in Japan several institutions have employed this procedure including dissection of the para-aortic nodes. In the present study, we collected data of 53 patients nationwide with para-aortic nodal involvement who survived more than five years after extended lymph node dissection. However, both advantages and disadvantages of extended dissection have been reported. It may be still to early to come to a conclusion. Finally, we propose "Location and depth-oriented therapy" for gastric cancer.

Reprint requests: Takashi Aikou First Department of Surgery, Kagoshima University School of Medicine
8-35-1 Sakuragaoka, Kagoshima, 890 JAPAN