日消外会誌　27（5）：1007～1014，1994年

食道粘膜癌の診断と治療方針
―特に内視鏡的粘膜切除術の適応について―

大阪大学第2外科
田村　茂行　塩崎　均　井上　雅智　岡　博史
土岐祐一郎　門脇　隆敏　松井　成生　岩沢　卓
嶋谷　薫　辻仲　利政　城戸　良弘　森　武貞

食道粘膜癌17例25病巣，および微小なsm浸潤を示すsm癌（sml癌）6例，明らかなsm層浸潤のあるsm癌（sm2,3癌）で長径2cm以下の8例の肉眼型，病理学的因子を検討し治療法について考察した．粘膜癌ではリンパ節転移はなかったが，粘膜筋板まで浸潤したmm癌の7病巣では長径2cm以上の2病巣でリンパ管侵襲を，またsml癌では半数にリンパ節転移を認めた．肉眼型では粘膜癌はすべて0-II型で，このうち0-IIa病変を伴った5例は1pm中層以上の浸潤を示したが，隆起病巣の大きさは1.3cm以下，高さは4例で0.5mm以下であった．一方，sml癌では5例に隆起を認め，長径は平均2.7cmであった．長径2cm以下のsm2,3癌では5例が0-I型，2例が0-III型で，これらはmm癌と鑑別可能であったが0-II型の病変も1例認められた．以上より隆起を伴わない0-II型病変，隆起を伴っていても2cm以下で高さが0.5mm程度のものは内視鏡的粘膜切除術が適応となり，その他の病変ではリンパ節郭清を伴う食道切除術が必要と思われた．

Key words: mucosal carcinoma of esophagus, estimation of the depth of invasion in mucosal esophageal cancer, gross features of mucosal carcinoma of esophagus, treatment for mucosal carcinoma of esophagus, endoscopic mucosal resection

はじめに

食道癌の予後は最近の3領域郭清や集学的治療により向上しているが，他の消化器癌に比べれば依然として不良である．しかし一方では，色素内視鏡の普及により予後のよいep癌やmm癌の症例も数多く発見されるようになってきた．これら粘膜癌の手術切除標本の検討より，粘膜癌の多くはリンパ節転移や脈管侵襲を伴わないことが判明し[1)~3)]，内視鏡的食道粘膜切除術（endoscopic mucosal resection：以下，EMRと略記）がその根治的治療として実施されるようになりつつある[4)~6)]．

EMRの適応を決める際には正確な深達度診断が必要不可欠で，食道表在癌においても超音波内視鏡を用いて深達度診断が実施されている．しかし，従来の7.5MHzのリニア型超音波内視鏡では粘膜から粘膜下層までが層構造として識別できず，粘膜癌において癌の浸潤程度を評価するのは困難であり[7)]，現時点では内視鏡・色素内視鏡による深達度診断が一般的である．

そこで今回，粘膜癌の深達度診断とその治療法について検討するため，当院で開胸食道切除術または食道抜去術を実施した術前未治療の粘膜癌について，肉眼型および病理学的因子を検討した．さらに，sm層にわずかに浸潤したsml癌および腫瘍長径が2cm以下の比較的小さなsm2,3癌を加えて検討し，術前深達度診断およびEMRの適応と限界について考察した．

対象ならびに方法

1969年より1993年3月までに当教室で切除された食道癌は452例で，そのうち術前未治療の組織学的深達度がmの食道癌は，ep癌2例，mm癌15例であった．mm癌15例中5例は複数の病巣を有しており，その病巣数は23病巣で，これら25病巣の深達度を細分類して検討した．すなわち，ep癌は比較的基底膜がまっすぐ保たれており，周辺の正常粘膜上皮と同程度の厚さの癌のみとし，癌性脚釘のdownward growthが認められるものは基底膜が認められてもmm癌とした．mm癌の

＜1994年1月12日受理＞別刷請求先：田村　茂行
〒565　吹田市山田丘2－2　大阪大学医学部第2外科

細分類は，mm1はdownward growth様増殖は認めないが基底膜が一部不明瞭になっているもの，あるいは基底膜は認められるが癌性脚釘のdownward growthを認めるもの，あるいは粘膜固有層表層にとどまる滴下浸潤を示すものとした．mm3は粘膜固有層深部に浸潤し粘膜筋板近傍まで達するか，粘膜筋板内まで癌巣のみられるものとし，mm2はmm1とmm3の中間のものとした[8)9)]．またsm癌は粘膜下層を3等分してsm浅層をsm1，sm中層をsm2，sm深層まで及ぶものをsm3とした[9)]．以上の細分類によると粘膜癌25病巣は，ep：4病巣，mm1：4病巣，mm2：10病巣，mm3：7病巣となり，これらについて肉眼型と病理学的因子について検討した（**Table 1**）．さらに粘膜癌との境界領域の病変として，粘膜下層にわずかに浸潤したsm1癌6例と，sm2，3癌で病変の最大長径が2cm以下の症例8例を加えて検討し，術前の深達度診断およびep，mm癌の治療法，さらにEMRの適応と限界について考察した．

測定値は平均値±標準偏差で示し，統計学的検討はt検定を用い，また度数が5未満の場合はFisherの直接確率計算法を用いて行い危険率5％未満を有意とした．また，本文中の記載は食道癌取扱い規約(1992)[10)]に従った．

Table 1　Mucosal esophageal cancer cases

No. of cases		No. of lesions	
ep	2 cases		2
mm	15 cases	ep	2
		mm1	4
		mm2	10
		mm3	7
		Total	25

Fig. 1　Surgical therapy for mucosal cancer of the esophagus

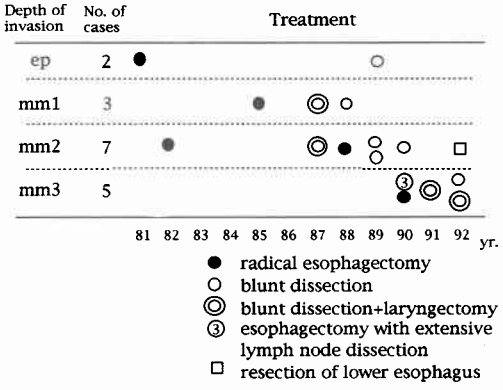

結　果

1）粘膜癌に対する術式と予後

粘膜癌に対する術式として，初期の症例に対しては右開胸による食道切除術が実施されていたが，最近では主に食道抜去術が実施されていた．下咽頭癌や候頭癌の同時重複症例に対しては，候頭，下咽頭切除と食道抜去術が行われていた（**Fig. 1**）．粘膜癌の予後はどの術式においても良好で再発症例はなく，1例のみ術後14か月後に急性心不全にて死亡していた．

2）粘膜癌の肉眼型と深達度

Table 2　Gross classification

Depth of invasion	No. of cases	Location		Gross type		Combined type	Elevated lesion
ep	4 lesions	Iu	1	IIb	3		
		Im	3	IIc	1	0	0
mm1	4 lesions	Iu	1	IIb	1		
		Im	3	IIc	2		
				IIc+IIb	1	1(25.0%)	0
mm2	10 lesions	Iu	2	IIb	2		
		Im	4	IIc	3		
		Ei	3	IIc+IIb	4		
		Ea	1	IIa+IIc	1	5(50.0%)	1(10.0%)
mm3	7 lesions	Iu	1	IIa	1		
		Im	3	IIc	3		
		Ei	3	IIa+IIc	2		
				IIa+IIc+IIb	1	3(42.9%)	4(57.1%)

ep癌4病巣では，0-IIbが3病巣で1病巣がわずかに陥凹した0-IIc病変で，すべて0-II型の基本型であった．mm1癌でも0-IIc＋IIbの混合型が1例のみで，他の3病巣は0-II型の基本型を示した．mm2，mm3癌では混合型がそれぞれ5例（50%），3例42.9%）と認められたが，すべて0-II型の混合型であり，0-I型，0-III型は認められなかった．また軽度隆起を示す0-IIaを含む病巣はep，mm1癌では認められず，mm2癌で1例（10%），mm3癌で4例（57.1%）と深達度が進むにつれて増加した．一方0-IIcの基本型は各深達度で認められた（**Table 2**）．

すなわち0-IIa病変を含む病巣は1例を除いてすべてmm3以上であり，また，0-I型や0-III型は粘膜癌には認められなかった．

3）粘膜癌の病理学的因子

ep，mm癌とも組織型はすべて扁平上皮癌で，高分化型が1病巣のみで他は中～低分化型癌であった．脈管侵襲はep，mm1癌には存在せずmm2癌で1病巣（10.0%），mm3癌で2病巣（28.6%）に認められたが，これらはリンパ管侵襲で静脈侵襲は認められなかった．また全症例でリンパ節転移は認められなかった（**Table 3**）．mm2癌の脈管侵襲陽性症例は2.5×2.5cmの0-IIc＋IIbで，病巣の中央部でごく一部にのみリンパ管侵襲を認めたly_1の症例であった（**Fig. 2a, b**）．

次に深達度別に病巣の最大長径を比較した．ep癌は4病巣とも1cm以下で，平均0.8±0.18cmとmm2，mm3癌に比べて有意に小さかった（$p<0.01$, $p<0.05$）が，mm1，mm2，mm3癌間では病変の大きさに差は認められなかった．

また2cm以下の病変は12病巣認められ，mm3癌の1例は0-IIa病変であったがすべてで脈管侵襲は認められなかった（**Fig. 3**）．

Fig. 2 Microscopic picture of the resected specimen. This shows a moderate infiltration of squamous cell carcinoma into the mucosa (mm2) and a minimal lymphatic invasion (ly1). (a : ×40, b : ×100)

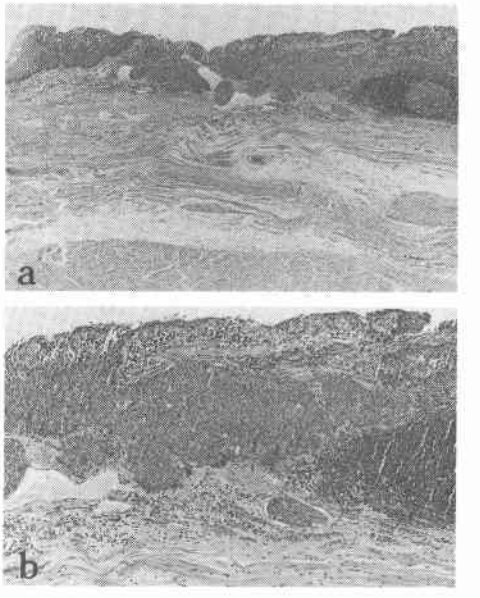

4）頭頸部癌との重複症例

粘膜癌17例中10例（58.8%）が頭頸部癌との合併症例であった．口腔底癌が3例でこれらはすべて異時性，喉頭癌が2例，下咽頭癌が4例でこれらはすべて同時性で，うち1例は手術後経過中に舌癌を合併，また中咽頭癌が1例であった．多発病巣を有する症例4例はすべて頭頸部癌との重複患者で，5例中4例は下咽頭癌との同時発生であった．また，リンパ管侵襲陽性の3病巣も頭頸部癌との重複患者であった（**Table 4**）．

Table 3 Histopathological findings

No. of lesions	ep 4	mm1 4	mm2 10	mm3 7
Histologic types				
Well differentiated SCC*	0	0	0	1
Moderately differentiated SCC	2	3	4	4
Poorly differentiated SCC	2	1	6	2
Vascular invasion				
ly(+)	0	0	1(10.0%)	2(28.6%)
v(+)	0	0	0	0
Lymph node metastasis	0	0	0	0

*: squamous cell carcinoma

Fig. 3　Size of cancer lesion

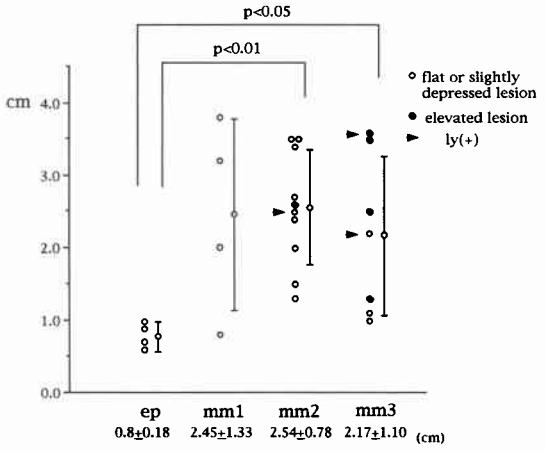

5）sm1癌および長径2cm 以下の sm 癌症例の検討

sm1癌は当科で切除した術前未治療の sm 癌症例40例中で 6 例（15.0%）認められた．肉眼型では0-IIa 型を含む病変が 4 例と0-I 型が 1 例で，6 例中 5 例が隆起成分を含んでいた．組織型では高分化型扁平上皮癌が 4 例（66.7%）に認められた．脈管侵襲はリンパ管侵襲が 2 例に認められたが静脈侵襲は認められなかった．リンパ節転移は 3 例50%に認められ，うち 2 例はn4症例であった．5 例に 3 領域郭清を伴った右開胸食道切除術，77歳の 1 例に食道抜去術が実施されていたが，2 例に術後再発を認め，また 2 例は術後肺炎の悪化と脳梗塞の併発により死亡していた（**Table 5**）．

病変の大きさは平均3.6±0.94cm で，ep，mm2，mm3癌と有意差が認められた（$p<0.01$，$p<0.05$，$p<0.05$）．隆起を伴った 5 症例の隆起部分の大きさを mm2，mm3癌の隆起病巣の大きさと比較した．症例数が少なく有意差は認められなかったが，mm 癌は1.3 cm 以下であり，一方，sm1癌では3cm 以上の隆起を伴うものが 3 例（60%）に認められた（**Fig. 4**）．

次に，長径2cm 以下の sm2,3癌 8 症例を検討した．深達度の細分類では sm2癌が 5 病変で，sm3癌が 3 病変であった．肉眼型は0-I 型を含むものが 5 例（62.5%），0-III 型が 2 例（25.0%）で，0-II 型の混合型は 1 例のみであった．この 1 例は sm2癌であったが，脈管侵襲はなくリンパ節転移も認められなかった（**Table 6**）．

隆起の高さを m, sm1癌と比較した．粘膜癌では 5 例中 4 例が0.5mm 以下であり，1 方2cm 以下の病変であっても，sm2, 3癌では 6 例中 5 例が2mm 以上で，両群間に有意差が認められた（0.44±0.29　vs.　2.44±1.58；$p<0.05$：**Fig. 5**）．

Table 4　The cases with head and neck cancer

	Age Sex	Location	Depth of invasion	ly	v	Head and Neck cancer	Timing*
1. T.H.	61M	Im	ep	−	−	mouth floor	meta
2. T.O.	54M	Ei	mm2	−	−	mouth floor	meta
3. S.Y.	76M	Iu	mm2	−	−	mouth floor	meta
4. M.S.	68M	Eia	mm2	+	−	oropharynx	meta
5. I.M.	42M	Iu	ep	−	−	larynx	syn
		Im	mm1	−	−		
		Ei	mm2	−	−		
6. K.H.	62M	Im	mm2	−	−	larynx	meta
7. M.N.	49F	Im	ep	−	−	hypopharynx	syn
		Im	mm1	−	−	‥tongue	meta
8. Y.H.	35M	Im	mm3	−	−	hypopharynx	syn
		Ei	mm3	−	−		
9. M.K.	60M	Iu	mm2	−	−	hypopharynx	syn
		Im	mm2	−	−		
		Ei	mm2	−	−		
		Ei	mm3	−	−		
10. T.Y.	56M	Iu	mm3	+	−	hypopharynx	syn
		Ei	mm3	+	−		

*：meta：metachronous
syn：synchronous

Table 5 sm1 cancer cases

Location	Gross type	Histologic type*	ly	v	Size of lesion(cm)	n	Operation**	Prognose	Recurrence
1. Iu	IIa	well	+	−	3.0	0	3	66 M Alive	−
2. Im	IIa	well	−	−	4.5	0	3	37 M Alive	−
3. Im	IIa+IIc	mod	−	−	2.2	0	3	4 M Death	−
4. ImIu	Ip	well	+	−	4.2	4(101, 104)	3	2 M Death	−
5. Im	IIc+IIb	mod	−	−	3.2	2(106)	blunt	31 M Death	+
6. EiEa	IIa+IIb	well	−	−	4.5	4(7, 8)	3	20 M Death	+

*well : well differentiated squamous cell carcinoma
mod : moderately differentiated squamous cell carcinoma
**3 : esophagectomy with extensive lymph node dissection
blunt : blunt dissection

Fig. 4 Size of elevated area

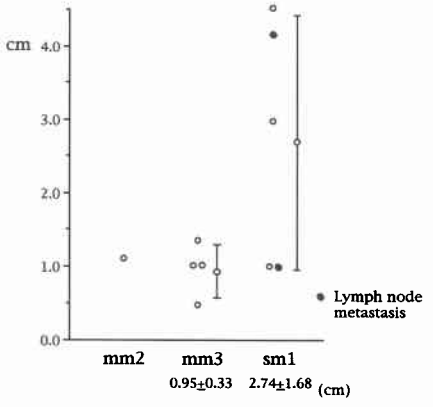

Fig. 5 Height of elevated lesions
* : sm2 or sm3 cases of less than 2cm in the maximal length. ** : statistically significant ; $p<0.05$

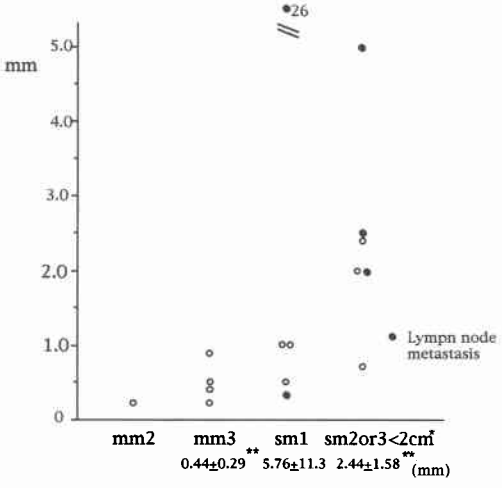

考　察

食道癌の予後は3領域郭清を含む手術療法に，放射線療法，化学療法，免疫療法を加えた集学的治療により向上しているが，食道癌全体としては依然不良である[11]．しかし一方では色素内視鏡の普及や，表在食道癌の診断技術の向上により予後のよい粘膜癌の症例も数多く発見されるようになってきた．これら粘膜癌の臨

Table 6 sm cases of less than 2cm in the maximal length

Location	Gross type	Histologic type*	Depth of invasion	ly	v	Tumor size(cm)	n
1. Iu	Isep	mod	2	+	−	1.2×1.3	0
2. Im	IIa+IIb	mod	2	−	−	2.0×2.0	0
3. Im	Ipl+IIc	mod	2	−	−	2.0×1.8	0
4. Im	III	por	2	−	−	2.0×1.3	0
5. Iu	Ip	por	2	+	−	2.0×1.2	2
6. Im	Isep	undif	3	+	+	1.5×1.6	4
7. Ei	Ipl	mod	3	−	−	2.0×1.5	2
8. EaEi	III	mod	3	+	−	2.0×1.5	1

*mod : moderately differentiated squamous cell carcinoma
por : poorly differentiated squamous cell carcinoma
undif : undifferentiated carcinoma

床病理学的因子の検討により粘膜癌の多くはリンパ節転移や脈管侵襲を伴わないことが判明し[1)~3)]，今までの開胸による食道切除術や食道抜去術にかわりEMRがその根治的治療として実施されるようになりつつある[4)~6)12)]．EMRは治療機器の開発改良を含めた治療技術の進歩と切除技術の向上により，安全かつ確実に実施されるようになり[12)13)]，さらに切除した病巣を回収し病理学的検索を行うことが可能で，治療法について再検討ができるという利点がある．しかしながら根治的治療としてのEMRの適応に関しては，その症例選択など，さらなる検討が必要である．

食道表在癌に対しても，超音波内視鏡を用いた術前深達度診断の試みがなされているが，従来の7.5MHzのリニア型超音波内視鏡では粘膜筋板の同定が不可能で，粘膜癌において癌の浸潤程度を評価するのは困難である[7)]．近年，粘膜筋板の描出可能な20MHzのリニア型細径超音波プローブが開発され，表在癌の深達度診断に用いられつつあるが[7)14)]，現時点では内視鏡・色素内視鏡による深達度診断が一般的であり，当院においても肉眼的，病理学的因子の観点から深達度診断と治療法について検討した．

今回の粘膜癌17例25病変についての検討では，ep, mm1癌の8病巣では脈管侵襲，リンパ節転移は認められず，EMRが絶対適応であると考えられた．またmm2癌では1例（10%）にリンパ管侵襲を認めたが，病巣中央部でのごく一部の脈管侵襲であり，またリンパ節転移はなくEMRが第1選択の治療法となりうると思われた．mm3癌ではリンパ節転移は認めなかったものの，28.6%に脈管侵襲を認めEMRでは治療が不十分となる症例が含まれる可能性があると思われた．

遠藤の食道表在癌におけるリンパ節転移の頻度や予後に関する全国集計報告[15)]では，ep癌188例にはリンパ節転移は認められず，mm癌291例では21例(6.7%)にリンパ節転移が認められた．また深達度の細分類別の報告では，海上ら[9)]はmm3癌ではリンパ管侵襲が28.6%，リンパ節転移は0%，また，門馬ら[2)]は，リンパ管侵襲は20%，リンパ節転移は5例中1例（20%）と報告しており，mm3癌では脈管侵襲だけでなくリンパ節転移にも留意した治療が必要と思われた．

肉眼型による深達度診断の指標としては，隆起病変の有無，隆起の大きさ，高さおよび陥凹の深さが診断の助けとなった．すなわち0-IIb病変はmm2までの深達度で，軽度隆起を示す0-IIa病変を伴うものはmm2以上の深達度であった．また0-IIcの基本型を示すものは粘膜癌では各深達度で認められたが，sm1癌や2cm以下のsm2, sm3癌には認められず，一方，0-I型や0-III型を伴うものはsm癌であった．隆起病巣の大きさではmm癌では1.3cm以下であり，sm1癌となると半数以上は3cm以上の大きさであった．また隆起の高さでは，mm癌では5例中4例が0.5mm以下と低い隆起であるのに対し，sm癌においては長径2cm以下の比較的小さな病巣でも82.5%が2mm以上の隆起を伴っていた．すなわち0-IIb基本型の病変がEMRの絶対適応となり，陥凹病変では，0-IIc基本型の病変はすべて粘膜癌であること，また0-IIa型病変では，長径2cm以下で隆起の高さが0.5mm程度の低いものは，リンパ節転移を伴わないmm癌である可能性が高いことより，これらの病変はEMRの適応となりうると思われた．しかし，0-IIc基本型の病変にはmm3癌が含まれること，また0-IIa型病変では，今回の検討症例のように，長径2cmで隆起の高さが0.7mmの0-IIa＋IIcのsm2癌が1例に認められたことにより，今後高周波数超音波プローブを併用した，さらなる検討と同時に，EMRで切除された標本の注意深い検討が必要で，mm3以上の深達度の癌と診断された時には追加の放射線治療や開胸による食道切除術が必要と思われた．一方，2cm以上の病変で長径1cm以上の隆起を伴うもの，隆起の高さが1mm以上のもの，0-I型や0-III型の病変は，脈管侵襲を伴うmm3やsm癌の可能性が高くリンパ節郭清を伴う食道切除術が必要と思われた．

また頭頸部癌との合併症例，とくに下咽頭癌患者では同時性に多発病巣を有することが多く，EMRで対処する場合，複数病変の有無，病変の位置，大きさを正確に把握することが必要で，たとえ全病巣が粘膜癌と診断されても病巣数や病変の広がりにより食道抜去術を考慮する必要があると思われた．

以上のように肉眼型や病変の検討により，かなり正確な深達度診断と適切な治療法の選択が可能と思われたが，早期癌においても数%に再発死亡がみられる[15)]．このような予後の悪いもの，言い換えれば生物学的悪性度の高いものを術前に診断することができれば，治療法選択の指標として役立つものと思われる．

当科においては従来より生物学的悪性度の指標として，増殖因子受容体（epidermal growth factor receptor：以下，EGF-Rと略記）[16)]とそのリガンドの1つであるTransforming growth factor-α（以下，TGF-αと略記）[17)]，およびカルシウム依存性細胞間接着因子の1つであるE型カドヘリンの発現性を評価検討して

きた[18)19)]．これによると癌巣においてEGF-RとTGF-αが共に強い発現を示す例では，どちらかが弱いか，ともに弱い症例に比べて高率にリンパ節転移を認め，予後も有意に不良であった[17)20)]．またE型カドヘリンの発現の検討では，リンパ節転移例ではE型カドヘリンの減弱を示す例が有意に多く，細胞間接着性の低下がリンパ節転移の一要因であることが示された[21)22)]．

食道sm癌におけるEGF-Rの発現性や，表在癌におけるE型カドヘリンの発現性の検討でも，EGF-Rの強発現例やE型カドヘリンの減弱例はリンパ節転移が有意に多く，これらとリンパ節転移との関係が示唆された[23)]．また術前生検と切除標本との発現性の比較ではEGF-Rでは，sensitivity, specificityとも80%以上，E型カドヘリンでは90%以上と一致率も高く[23)]，粘膜癌においても評価可能で，治療法の選択，特にEMRかリンパ節郭清が必要かどうかの治療方針を決定するうえで役立つものと思われ，現在検討を進めている．

以上のように，肉眼型と病理学的因子の検討から得られた深達度診断をもとに，術前の詳細な内視鏡病型の観察による深達度診断と，生物学的悪性度の評価を加えることにより食道粘膜癌のより適切な治療方針が決定できると考えている．

文　献

1) 幕内博康，町村貴郎，水谷郷一ほか：内視鏡による食道表在癌の深達度診断の精度．胃と腸 27：175—184，1992
2) 門馬久美子，吉田　操，榊　信廣ほか：内視鏡による食道表在癌の深達度診断の精度．胃と腸 27：157—173，1992
3) 神津照雄：食道癌の内視鏡診断．消化器癌 2：39—42，1992
4) 幕内博康，町村貴郎，杉原　隆ほか：食道粘膜癌の内視鏡診断と治療．消内視鏡 2：447—452，1990
5) 門馬久美子，榊　信廣，吉田　操ほか：早期食道癌の内視鏡的治療—内視鏡粘膜切除術（mucosectomy）を中心に．消内視鏡 2：501—506，1990
6) 井上晴洋，遠藤光夫，竹下公矢ほか：透明チューブを用いた内視鏡粘膜切除術（EMRT）．Gastroenterol Endosc 32：37—42，1990
7) 神津照雄，有馬美和子，菱川悦男ほか：超音波内視鏡で食道表在癌がどこまで読めるか．胃と腸 27：213—221，1992
8) 細井董三，西沢　護，大村俊彦ほか：早期食道癌のX線学的深達度診断．胃と腸 25：1039—1050，1990
9) 海上雅光，八巻悟郎，鶴丸昌彦：肉眼像からみた食道表在癌の深達度の読み方．胃と腸 27：139—155，1992
10) 食道疾患研究会編：臨床・病理・食道癌取扱い規約．第8版，金原出版，東京，1992
11) Isono K, Sato H, Nakayama K: Results of nationwide study on the three field lymph node dissection of esophageal cancer. Oncology 48: 411—420, 1991
12) 幕内博康，町村貴郎，杉原　隆ほか：食道癌の内視鏡的治療．治療 7：1277—1287，1991
13) Inoue H, Takeshita K, Hori H et al: Endoscopic mucosal resection with a capfitted panendoscope for esophagus, stomach, and colon mucosal lesions. Gastrointest Endosc 39: 58—62, 1993
14) 村田洋子，鈴木　茂，杉山茂樹ほか：m，sm癌の治療法選択における超音波診断の有用性—粘膜筋板描出によるアプローチ—．日消外会誌 26：2512—2516，1993
15) 遠藤光夫：早期食道癌—全国集計の分析—．Gastroenterol Endosc 32：2465—2470，1990
16) Yano H, Shiozaki H, Kobayashi K et al: Immunohistologic detection of the epidermal growth factor receptor in human esophageal squamous cell carcinoma. Cancer 67: 91—98, 1991
17) Iihara K, Shiozaki H, Tahara H et al: Prognostic significance of transforming growth factor-α in human esophageal carcinoma. Cancer 71: 2902—2909, 1993
18) Shiozaki H, Tahara H, Oka H et al: Expression of immunoreactive E-cadherin adhesion molecules in human cancer. Am J Pathol 139: 17—23, 1991
19) Oka H, Shiozaki H, Kobayashi K et al: Immunohistochemical evaluation of E-cadherin adhesion molecule expression in human gastric cancer. Virchows Arch A Pathol Anat 421: 149—156, 1992
20) 塩崎　均，小林研二，井上雅智ほか：High Risk患者における早期食道癌の診断とリンパ節転移の術前予測．消化器科 17：59—65，1992
21) 宮田幹世，塩崎　均，小林研二ほか：ヒト食道癌におけるE型カドヘリンの発現性と転移．日外会誌 91：1761，1990
22) 塩崎　均，宮田幹世，小林研二ほか：細胞間接着因子（E-カドヘリン）の発現からみた食道癌リンパ節転移のメカニズム．日消外会誌 24：1117—1120，1991
23) 塩崎　均，飯原啓介，矢野浩司ほか：食道癌の生物学的特性．外科治療 67：396—400，1992

Diagnosis and Treatment for Mucosal Carcinoma of the Esophagus —With Special Reference to the Indication for Endoscopic Mucosal Resection—

Shigeyuki Tamura, Hitoshi Shiozaki, Masatomo Inoue, Hiroshi Oka, Yuichiro Doki, Takatoshi Kadowaki, Shigeo Matsui, Suguru Iwazawa, Kaoru Shimaya, Toshimasa Tsujinaka, Yoshihiro Kido and Takesada Mori
Department of Surgery II, Osaka University Medical School

For the purpose of finding an appropriate treatment for mucosal carcinoma of the esophagus, we reviewed the macroscopic and microscopic findings of 17 cases (25 lesions) of mucosal cancer, 6 cases of sm1 cancer and 8 cases of sm2 or sm3 cancer, of less than 2 cm in diameter. Mucosal cases had no lymph node metastasis, while 50% of sm1 cases had lymph node metastasis. In 7 cases of mm3, vascular invasion was found in two cases with a diameter of more than 2 cm. Macroscopically, all lesions of mucosal carcinoma consisted of the 0-II type. Although 0-IIa lesions showed invasion of more than mm2, the elevated area of mucosal lesions was smaller than 1.3 cm in size and lower than 1 mm in height. On the other hand, 5 of 6 sm1 cases had protruding lesions, the mean size of which was 2.7 cm. Moreover, of 8 cases that showed invasion of the sm2 or sm3 layer and diameter of less than 2 cm, 5 cases involved 0-I type lesions and 2 had 0-III type lesions, and these cases were easy to differentiate from mucosal lesions. Only one case of 0-II type seemed indistinguishable from mucosal lesions. This study demonstrated that endoscopic mucosal resection could be indicated in cases with flat and/or slightly depressed lesions and in cases (if they have protruding lesions) of less than 2 cm in diameter and less than 1 mm in height. Cases with other gross features were thought to require esophagectomy with lymph node dissection.

Reprint requests: Shigeyuki Tamura Department of Surgery II, Osaka University Medical School
2-2 Yamadaoka, Suita City, 565 JAPAN