日消外会誌　27（5）：1033～1038，1994年

消化器癌関連抗原の発現からみた慢性膵炎ならびに腫瘤形成性膵炎

大阪市立大学医学部第1外科
山下　好人　鄭　容錫　金銅　康之　金　光司
乾　嗣昌　澤田　鉄二　仲田　文造　西野　裕二
奥野　匡宥　曽和　融生

腫瘤形成性膵炎（以下，TFPと略記）と慢性膵炎を血清学的，組織学的ならびに免疫組織化学的に比較検討した．血清学的検討では，慢性膵炎，TFPともにI型糖鎖抗原の血中値が上昇する傾向が認められた．病理組織学的検討では，TFPは基本的に慢性膵炎と組織像を呈し，腫瘤形成は比較的保たれた小葉構造と著明な小葉間の線維化によるものと考えられた．免疫組織化学的検討では，正常膵においてsialyl SSEA-1（SLX）は発現せず，carbohydrate antigen 19-9（CA19-9）は主に小葉内膵管上皮細胞管腔側に，SPan-1抗原は腺房中心細胞ならびに膵管上皮細胞管腔側にその発現を認めた．一方，慢性膵炎では，SLXは発現せず，CA19-9，SPan-1抗原の発現は増強し，TFPにおいても同様であった．以上より，TFPは独立した一疾患とは考えにくく，慢性膵炎の一病態であり，血中腫瘍マーカー値の上昇は膵液のうっ滞による血中逸脱の可能性が示唆された．

Key words：tumor-forming pancreatitis，chronic pancreatitis，CA19-9，SPan-1 antigen，sialyl SSEA-1

はじめに

今日，癌の血清診断には，多くの腫瘍マーカーが臨床応用され，なかでもcarbohydrate antigen 19-9（以下，CA19-9と略記）やSPan-1抗原などのI型糖鎖抗原は膵癌において高い陽性率を示すことが報告されている[1)~9)]．しかし，これらの腫瘍マーカーは，慢性膵炎においてもしばしば偽陽性を示すことが経験される．一方，各種画像診断の進歩に伴い，慢性膵炎の中で，膵癌との鑑別が困難な腫瘤を形成する，いわゆる腫瘤形成性膵炎（tumor-forming pancreatitis：以下，TFPと略記）が発見される機会も増えてきた[10)~13)]．このTFPは組織学的に定義されたものではなく，腫瘤を形成する原因についても，一定の見解が得られていないのが現状である．そして，腫瘍マーカーは時に偽陽性を示し，膵癌との鑑別診断を一層困難なものにしている．

今回，われわれは慢性膵炎ならびにTFPにおける腫瘍マーカーの血中上昇の機序ならびにTFPの病態について血清学的，病理学的ならびに免疫組織化学的に検討を行ったので報告する．

＜1994年1月12日受理＞別刷請求先：山下　好人
〒546　大阪市阿倍野区旭町1－5－7　大阪市立大学第1外科

対象と方法

1．血清材料

各腫瘍マーカーの血中値の検討は，1982年から1992年までに大阪市立大学第1外科ならびに関連施設にて扱ったTFP患者19例，慢性膵炎患者27例，膵癌患者82例を対象とし，入院時もしくは術前に採血を行った．膵癌はいずれも膵管癌で，臨床的にTFPとの鑑別が問題となることの多いT_2[14)]以下の症例は，82例中7例であった．

2．組織材料

免疫組織化学的検討は，上記の患者のうち，手術により標本が採取されたTFP 4例，慢性膵炎6例ならびに剖検例からの正常膵組織7例を対象とした．TFPの4例の内訳は，2例が膵頭部癌の疑いにて試験開腹術が施行され，術中凍結病理組織検査にて慢性膵炎と診断されたため生検のみ施行し，永久標本にて慢性膵炎と確定診断された．残る2例は膵体尾部癌の疑いにて膵体尾部切除術が施行され，摘出標本の病理組織像から慢性膵炎と診断された．また，この4例のうち，腫瘍マーカー値がcut off値を越えたものは，CA19-9で2例（50U/ml，72U/ml），SPan-1抗原で1例（37.2 U/ml）認められ，SLXは全例cut off値以下であった．

3．血清抗原値測定

今回，測定した腫瘍マーカーとその測定法は，I型糖鎖抗原に属するCA19-9(RIA kit, Centocore社製, U.S.A)ならびにSPan-1抗原(RIA kit, DAINABOT社製, U.S.A)，II型糖鎖抗原に属するSialyl SSEA-1 (SLX) RIA kit, Otsuka Assay, Japan)である．また，それぞれの抗原のcut off値はCA19-9：37U/ml, SPan-1抗原：30U/ml, SLX：38U/mlである．

統計学的処理はχ^2ならびにStudent t検定を用い，$p<0.05$をもって有意差と判定した．

4. 免疫組織化学的検討

Maxitags ABC kit (Shandon/Lipshaw社, U.S.A)を用いた免疫組織化学的染色を施行することにより，TFP, 慢性膵炎ならびに正常膵組織におけるCA19-9, SPan-1抗原, SLXの発現を比較検討した．まず，摘出標本をホルマリン固定後，パラフィン包埋して作成したブロックを4μmに薄切し，キシレンおよびエタノールにて脱パラフィンした．1次抗体にはNS19-9 (抗CA19-9抗体), SPan-1抗体ならびにFH-6(抗SLX抗体)を用い，これらを60分間反応させた．これに続いて，ビオチン化2次抗体に30分間反応させ，ストレプトアビジン試薬で30分incubateした後，0.005% hydrogen peroxideを含む0.03% 3,3 diaminobenzidineで処理し，最後にヘマトキシリンで核染し，脱水，透徹，封入した．

成　績

1. 各腫瘍マーカーの血中濃度

膵癌，慢性膵炎，TFP症例における各種腫瘍マーカーの陽性率または偽陽性率ならびに平均血中値を示した(**Table 1**)．

膵癌82例における各腫瘍マーカーの陽性率は，CA19-9：85.4%, SPan-1抗原：93.0%, SLX：66.6%で，慢性膵炎27症例における各腫瘍マーカーの偽陽性率は，CA19-9が42.9%と最も高く，SPan-1抗原，SLXの順であった．TFPにおける偽陽性率も，CA19-9が50.0%と最も高く，I型糖鎖抗原であるCA19-9ならびにSPan-1抗原の偽陽性率は，慢性膵炎よりTFPのほうが高値を示したが有意差は認められなかった．また各腫瘍マーカーの平均血中値を比較すると，TFPとの鑑別が問題となるT_2以外の膵癌症例における各腫瘍マーカーの平均血中値は，CA19-9：309.8±383.9U/ml, SPan-1抗原：89.1±52.8U/ml, SLX：42.5±8.6U/mlと，慢性膵炎ならびにTFPに比較して有意に高値($p<0.005$)を示したが，慢性膵炎症例とTFP症例における各腫瘍マーカーの平均血中値には有意な差は認められなかった．

2. TFPの病理組織学的検討

TFP 4例の腫瘤形成部における病理組織像は，4例とも基本的には慢性膵炎の病理組織像を呈していた．線維化は小葉内にも存在するが，小葉間の線維化が特に著明であり，腺房細胞の変性，萎縮ならびに壊死脱落は，典型的な慢性膵炎や非腫瘤形成部の組織に比較すると少なく，小葉構造が比較的保たれているのが特徴的であった．膵管内の蛋白栓，膵管の拡張，空胞変性，リンパ球浸潤などの所見も症例によっては認められたが，典型的な慢性膵炎に比べて強く出現するということはなかった(**Fig. 1**)．

3. 免疫組織化学的検討

正常膵組織における免疫組織化学的検討：CA19-9は全例の小葉内膵管の上皮細胞に発現を認め，特にその管腔側が強く染色された．また，小葉間の膵管上皮細胞は7例中1例に陽性で，腺房中心細胞にも軽度の発現を認めた．SPan-1抗原は全例の腺房中心細胞ならびに小葉内の膵管上皮細胞に発現を認め，小葉間の膵管上皮細胞では7例中5例が陽性であり，膵管上皮細胞はともにその管腔側が強く染色された．また，2例に膵管内物質が陽性であった．これらのI型糖鎖抗原は，腺房細胞ならびにラ島細胞には発現しなかった．SLXは正常膵組織に発現しなかった(**Fig. 2**)．

Table 1 (False) Positive ratios and serum levels of various tumor markers in patients with pancreatic cancer, chronic pancreatitis or TFP

	CA19-9	SPan-1	SLX
Pancreatic cancer	85.4% 309.8±383.9U/ml*	93.0% 89.1±52.8U/ml*	66.6% 42.5±8.6U/ml*
Chronic pancreatitis	42.9% 40.3±49.6U/ml	28.0% 15.8±17.1U/ml	0.0% 22.8±5.1U/ml
TFP	50.0% 43.9±35.5U/ml	36.8% 22.8±20.7U/ml	0.0% 21.2±5.0U/ml

*：Data limited for T1 or T2(0cm～4cm)

Fig. 1 Microscopic findings of TFP show sever interlobular fibrosis and the lobules which are relatively well maintained (HE, ×200).

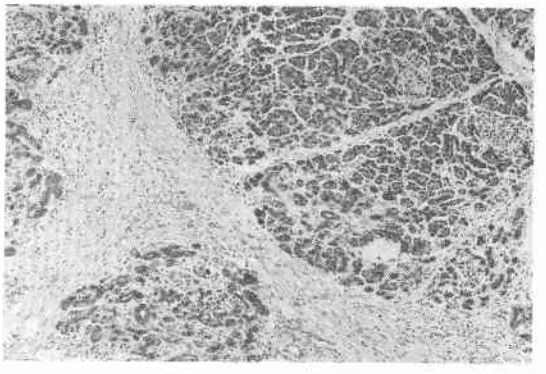

Fig. 2 Immunohistochemical staining in normal pancreas for CA19-9 (A), SPan-1 antigen (B) and SLX (C) (×200).

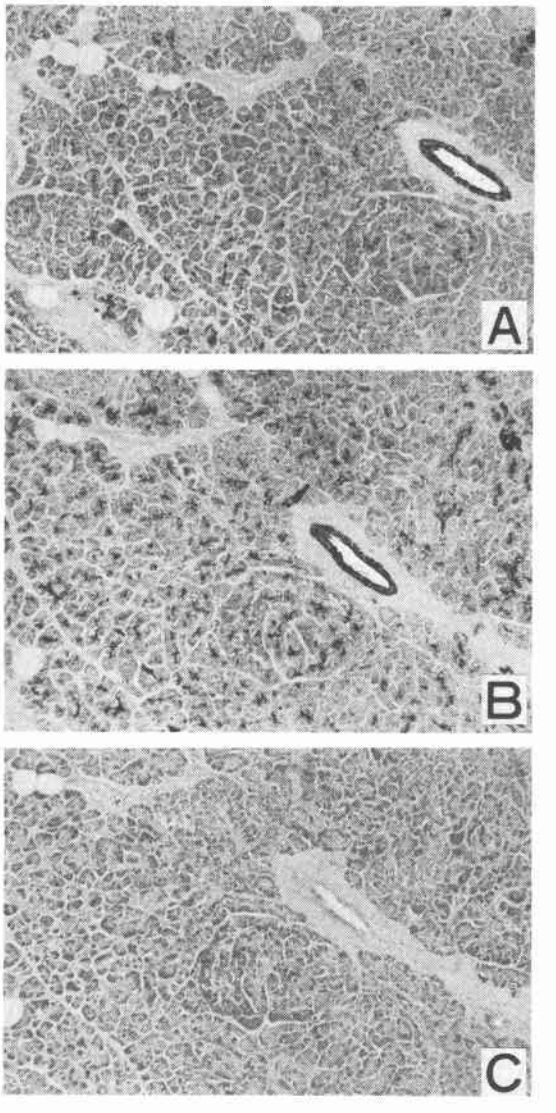

慢性膵炎組織における免疫組織化学的検討：CA19-9は全例，小葉内ならびに小葉間の膵管上皮細胞の細胞質に強い発現を認め，腺房中心細胞さらには膵管内物質にも全例にその発現を認めた．SPan-1抗原も，全例の腺房中心細胞，小葉内ならびに小葉間の膵管上皮細胞の細胞質に強い発現を認め，膵管内物質にも全例で，その発現を認めた．SLXは慢性膵炎組織には発現しなかった（**Fig. 3**）．

TFP組織における免疫組織化学的検討：CA19-9のTFPにおける発現は1例を除いて慢性膵炎での発現とほぼ同様で，小葉内ならびに小葉間の膵管上皮細胞の細胞質さらには腺房中心細胞，膵管内物質にその発現を認めた．TFPのうち1例はCA19-9が全く発現せず，血清CA19-9値も1.9U/mlと低値を示した．SPan-1抗原は，この1例を含めてTFPの全例に発現を認め，発現様式も慢性膵炎組織とほぼ同様であった．SLXはTFP組織においても発現しなかった（**Fig. 4**）

考　察

膵癌の血清診断に利用されているCA19-9やSPan-1抗原などのI型糖鎖抗原は70～90%と高い陽性率を示す一方，慢性膵炎における偽陽性率も高いことが知られている[1)~9)]．今回の検討においても，慢性膵炎における各腫瘍マーカーの偽陽性率は，I型糖鎖抗原，特にCA19-9の偽陽性率が42.9%と高値を示した．また，画像診断上，膵癌との鑑別が問題となるTFPにおける偽陽性率においても，I型糖鎖抗原において慢性膵炎と同様に高値を示した．TFPとT_2以下の膵癌を比較した場合，CA19-9ならびにSPan-1抗原の平均血中値は膵癌のほうがTFPよりも有意に高かったが，膵癌でも症例によっては低値を示し，また，TFPでも血中CA19-9値が100U/ml近い高値を示す症例も存在し，その鑑別には注意を要すると考えられた．一方，II型糖鎖抗原であるSLXの膵癌における陽性率は40～50%，膵良性疾患における偽陽性率は0～10%と報告され，ともにI型糖鎖抗原よりその値は低い[15)]．今回の検討で，SLXの膵癌における陽性率は66.6%と比較的高かったが，慢性膵炎ならびにTFPで偽陽性例は認めず，慢性膵炎とTFPにおける平均血中値にも

Fig. 3 Immunohistochemical staining in chronic pancreatitis for CA19-9 (A), SPan-1 antigen (B) and SLX (C) (×200).

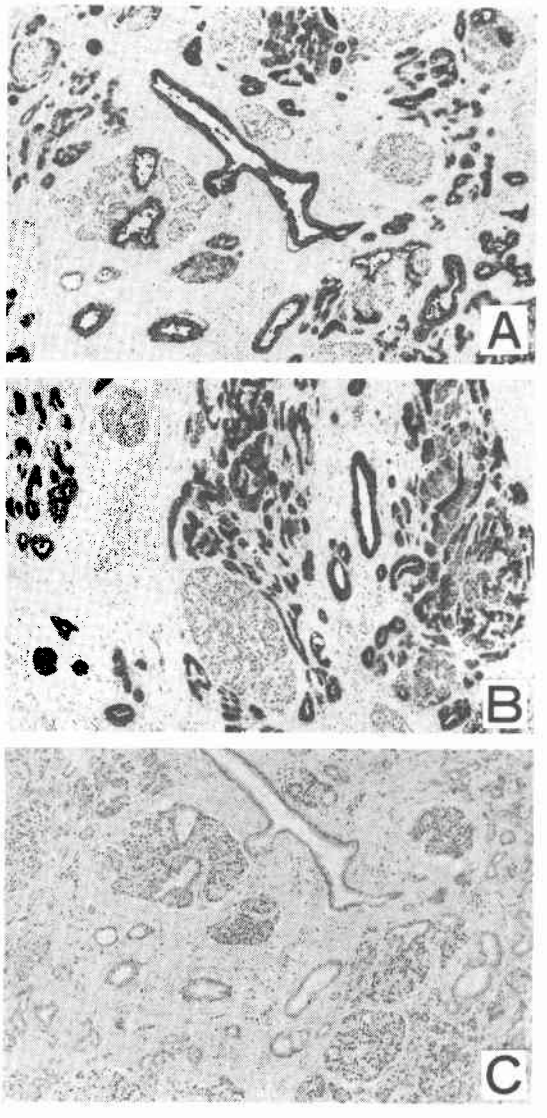

Fig. 4 Immunohistochemical staining in TFP for CA19-9 (A), SPan-1 antigen (B) and SLX (C) (×100).

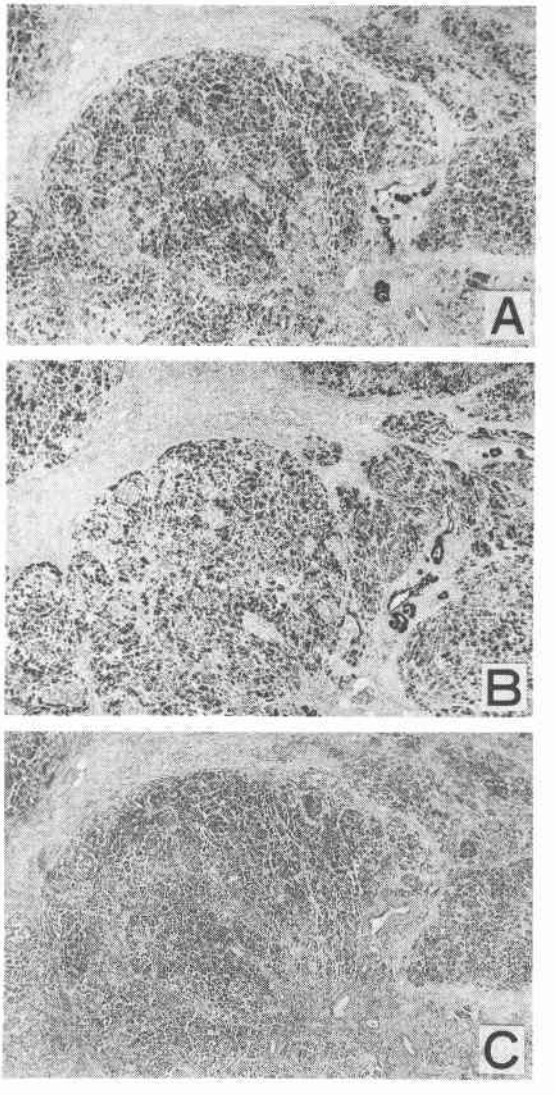

差はなかった．このように慢性膵炎もしくはTFPにおけるⅠ型糖鎖抗原とⅡ型糖鎖抗原の血中値には違いが認められた．

これらの抗原の正常膵組織における発現についての検討では，CA19-9は主に小葉内膵管上皮細胞の管腔側に強く検出され，SPan-1抗原は小葉内，小葉間の膵管上皮細胞ならびに腺房中心細胞の管腔側，さらに膵管内物質にも軽度の発現を認めた．一方，慢性膵炎においては，CA19-9，SPan-1抗原ともに小葉内，小葉間の膵管上皮細胞ならびに腺房中心細胞の管腔側だけでなく，細胞質まで染色されるようになり，さらに膵管内物質にも発現を認めた(**Fig. 5**)．以上より，慢性の炎症によって，Ⅰ型糖鎖抗原の局在は，膵管上皮細胞の管腔側から細胞質へと広がり，さらには血中へ逸脱するものと考えられ，これには，膵管内物質にも発現が増強することから，膵液のうっ滞が関与している可能性が示唆された．また，SLXは正常膵組織には検出されないため，慢性膵炎における上記の病態にも影響さ

Fig. 5 Expression of CA19-9 and Span-1 antigen in normal pancreas, chronic pancreatitis or TFP.

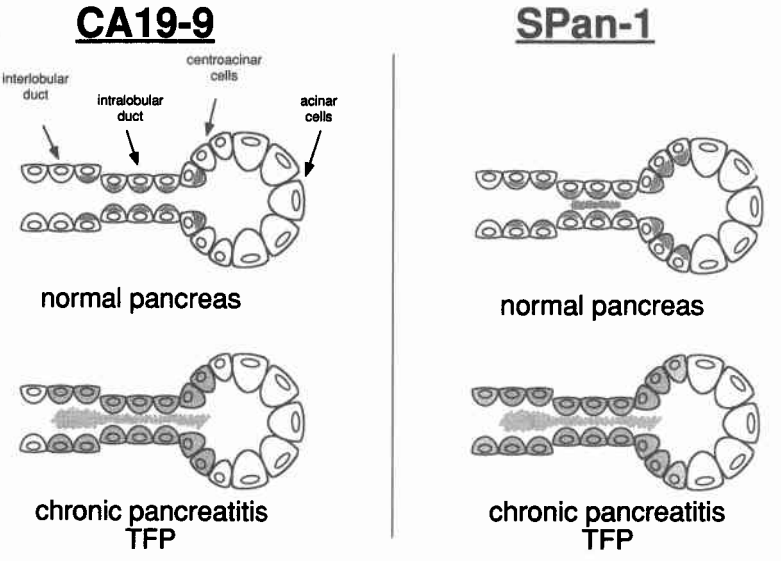

れず，その発現を認めなかった．このように正常膵ならびに慢性膵炎組織におけるI型，II型糖鎖抗原の発現の相違は，これらの抗原の血中値の変化に一致するものであった．

TFPという名称は，最近では画像診断上，膵癌との鑑別が困難な腫瘤を形成する膵炎に対して慣用的に用いられており，組織学的に定義されたものではなく，腫瘤を形成する原因についても，いろいろと報告されているが一定の見解が得られていないのが現状である[10)16)17)]．今回の病理組織学的検討では，TFPは基本的には慢性膵炎の病理組織像を呈しており，諸家が報告するような強いリンパ球浸潤やリンパ濾胞の形成，さらに壊死巣やヘモジデリン沈着なども時に認められたが，すべての症例に認められたわけはなく，膵管の増生の程度も慢性膵炎に比べて特に強いということはなかった．7例全例に認められた特徴的な所見は，通常の慢性膵炎に比べて萎縮・脱落傾向の少ない小葉と，それを取り囲むように発達した強い線維化であり，このような変化により，腫瘤様の形態が特徴づけられた可能性が示唆された．また，TFPにおける各抗原の発現は，CA19-9が全く発現を示さなかった1例を除いて，慢性膵炎組織における発現とほぼ同様であり，CA19-9ならびにSPan-1抗原は，膵管上皮細胞の細胞質，腺房中心細胞ならびに膵管内物質にそれらの発現を認めた．CA19-9が全く発現しなかった1例は，Lewis(a^-b^-)である可能性も考えられた[18)]．また，SLXも慢性膵炎と同様，発現は認められておらず，TFPにおける血中腫瘍マーカー値の上昇機序は，慢性膵炎と同様，膵管のうっ滞による抗原の血中への逸脱の増加などの因子が関与している可能性が示唆された．

以上より，TFPは，独立した一疾患としては考えにくく，膵癌との鑑別が困難な形態を示す慢性膵炎という画像診断上の病変カテゴリーの域を超えないものと考えられる．

文　献

1) Savarino V, Mansi C, Puglise V et al: Evaluation of a new tumor-associated antigen in pancreatic cancer. Digestion 29: 1—4, 1984
2) Malesci A, Tommasini MA, Bonato C et al: Determination of CA19-9 antigen in serum and pancreatic juice for differential diagnosis of pancreatic adenocarcinoma from chronic pancreatitis. Gastroenterology 92: 60—67, 1987
3) Piantino P, Andriulli A, Dobrilla G: CA19-9 assay in differential diagnosis of pancreatic carcinoma from inflamatory pancreatic diseases. Am J Gastroenterol 81: 436—439, 1987
4) 張　正和，白鳥敬子，渡辺伸一郎ほか：新しい腫瘍マーカーCA19-9の臨床的意義．胆と膵 6: 1129—1135, 1985
5) 澤武紀雄，竹森康弘，里村吉威ほか：血清CA19-9の診断的意義．消化器科 2: 334—340, 1985

6) 大倉久直, 向島 達, 田尻久雄ほか：新しい消化器腫瘍関連抗原CA19-9のラジオイムノアッセイ. 日消外会誌 7：221—227, 1984
7) Del Villano BC, Brennan S, Brock P et al: Radioimmunometric assay for a monoclonal antibody-defined tumor marker, CA19-9. Clin Chem 29：549—552, 1983
8) 梅山 馨, 鄭 容錫, Kim YS ほか：新しい膵癌関連抗原SPan-1抗原の測定法とその臨床的有用性に関する検討. 膵臓 3：528—539, 1988
9) 鄭 容錫, 曽和融生, 梅山 馨ほか：膵疾患における糖鎖抗原, CEA, elastase—1測定の意義—膵癌と腫瘤形性成性膵炎の鑑別を中心に—. 膵臓 5：1—7, 1990
10) 黒田 慧, 八幡和彦：慢性膵炎の臨床病型, 腫瘤形成性膵炎. 肝・胆・膵 17：1191—1198, 1988
11) 堀口祐爾, 北野 徹, 伊藤 圓ほか：超音波像からみた腫瘤形成性膵炎と膵癌の鑑別診断. Jpn Med Ultrasonics 12：310—320, 1985
12) 篠崎正美, 税所宏光, 唐沢英偉ほか：超音波所見からみた腫瘤形成性膵炎, 特に画像推移と臨床病態との関連について. Jpn Med Ultrasonics 14：189—198, 1987
13) 吉田雅博, 藤田昌宏, 若月 進ほか：診断が困難であった腫瘤形成性膵炎の1例. 膵臓 6：64—68, 1991
14) 日本膵臓学会編：膵癌取扱い規約. 改訂第3版. 金原出版, 東京, 1986
15) 川 茂幸, 小口寿夫, 本間達二ほか：膵癌, 膵炎と糖鎖性腫瘍マーカー. 最新医 43：979—985, 1988
16) 江口正信, 鈴木不二彦, 松本道男ほか：膵腫瘍として切除された慢性膵炎の病理組織学的検討. 胆と膵 5：41—44, 1984
17) 須田耕一, 茂垣雅俊, 松本由朗ほか：いわゆる腫瘤形成性膵炎の病理学的検討. 膵臓 6：49—53, 1991
18) Koprowski H, Brockhaus M, Blaszczyk M et al: Lewis blood-type may affect the incidence of gastrointestinal cancer. Lancet 1：1332—1333, 1982

Chronic Pancreatitis and Tumor-forming Pancreatitis from the Standpoint of Expression of Digestive Cancer-associated Antigens

Yoshito Yamashita, Yong-Suk Chung, Yasuyuki Kondo, Kwang-Sa Kim, Akimasa Inui, Tetsuji Sawada, Bunzo Nakata, Hiroji Nishino, Masahiro Okuno and Michio Sowa
The First Department of Surgery, Osaka City University Medical School

Tumor-forming pancreatitis (TFP) was compared with chronic pancreatitis with respect to histological findings and the expression of tumor markers. In serological examinations, serum levels of type I carbohydrate antigens were prone to be high in chronic pancreatitis and TFP. The histological findings of TFP were almost the same as those of chronic pancreatitis. It is suggested that tumor-formation in TFP is due to a relatively well-maintained lobular structure and intense interlobular fibrinization. In immunohistochemical studies, sialyl SSEA-1 (SLX) was not detected in normal pancreatitis. Carbohydrate antigen 19-9 (CA 19-9) was expressed principally in the apical membrane of the intralobular pancreatic duct and SPan-1 antigen was found in the centroacinar cells and the apical membrane of the pancreatic duct. Chronic pancreatitis showed no expression of SLX and the increase of CA 19-9 and SPan-1 antigen expression. The expression of tumor markers in TFP was the same as that in chronic pancreatitis. It was suggested that TFP is belong to chronic pancreatitis but not an individual disease, and the reason for the high serum levels of tumor markers in chronic pancreatitis is the congestion of pancreatic juice with deviation to blood vessel.

Reprint requests: Yoshito Yamashita First Department of Surgery, Osaka City University Medical School
1-5-7 Asahimachi, Abeno-ku, Osaka, 545 JAPAN