日消外会誌　27（5）：1039～1043，1994年

膵神経内分泌腫瘍と膵癌におけるアルドラーゼCの発現

名古屋市立大学第1外科，同　第2病理[1]，知多厚生病院外科[2]
岡田　祐二　　稲垣　　宏[1]　岩井　昭彦[2]
由良　二郎　　栄本　忠昭[1]

膵内分泌腫瘍12例，膵管癌15例および正常膵十二指腸組織におけるアルドラーゼCの発現を，アルドラーゼCに対する精製抗体を用い，免疫組織学的に比較検討した．膵内分泌腫瘍では機能性内分泌腫瘍5例，非機能性腫瘍7例であった．染色結果は陽性細胞数により，グレード0からグレード3に分類した．正常膵では，ランゲルハンス島細胞および神経線維にアルドラーゼCの局在を認めた．内分泌腫瘍では，12例全例にアルドラーゼCの発現をびまん性に認め，その平均グレードは2.8±0.4（M±SE）であった．一方，膵管癌におけるアルドラーゼC発現の陽性率は47%，平均グレードは0.7±1.0であり，内分泌腫瘍に比べ，明らかな差があった（$p<0.001$）．以上より，アルドラーゼCは膵内分泌腫瘍と膵管癌との鑑別診断において有用であるとともに，ラ島細胞および膵神経内分泌腫瘍に対する免疫組織学的マーカーとして臨床応用が可能であると考えられた．

Key words：aldolase C，endocrine tumor，ductal adenocarcinoma，pancreas，immunohistochemistry

1．はじめに

Fructose-1,6-diphosphate aldolase（EC 4,1,2,13）は解糖系酵素であり，A，B，Cの3種のサブユニットより構成される4量体構造を持っている[1)2)]．サブユニットA，Bは，それぞれ骨格筋，および肝，腎に多く存在する[1)]．サブユニットC（アルドラーゼC）は，脳型と呼ばれ，主に中枢神経系に多量に認められる[1)3)]．中枢神経系におけるアルドラーゼCについていくつかの報告がある．Satoら[4)]は脳腫瘍におけるアルドラーゼのアイソザイムパターンの変化は腫瘍の診断に有用であると報告した．また髄液および血清中のアルドラーゼCレベルは中枢神経系の障害程度を反映する[5)6)]．また免疫組織学的にアルドラーゼCは小脳のプルキンエ細胞やある種の腫瘍に発現することが示されている[7)8)]．末梢組織におけるアルドラーゼCの報告はいまだ少ない．我々はアルドラーゼCが末梢の多くの神経内分泌細胞に局在することを報告してきた[9)]．

膵内分泌腫瘍はまれな疾患で，種々のホルモンを産生する機能性腫瘍と非機能性腫瘍に分けられ，多彩な臨床症状を呈する．しかし，予後に関しては，膵内分泌腫瘍は膵管癌に比べ悪性度が明らかに低いため，外科治療を行ううえで，正確な診断が不可欠である．

今回我々は，アルドラーゼCに対する精製抗体を用い，膵内分泌腫瘍および膵管癌における発現を免疫組織学的に比較し，アルドラーゼCの神経内分泌腫瘍マーカーとしての有用性について基礎的な検討をしたので報告する．

2．対象と方法

対象：外科的切除によって得られた，膵内分泌腫瘍12例，膵管癌15例，および同時に採取した正常膵および十二指腸組織を対象とし，診断および分化度の判定は，病理組織学的に行った．12例の膵内分泌腫瘍のうち5例は臨床的に機能性腫瘍であった（インスリノーマ2例，ガストリノーマ1例，グルカゴノーマ2例）．グルカゴノーマの2例は転移陽性であった．15例の膵管癌はいずれも腺癌で，その分化度は高分化9例，中分化5例，低分化1例であった．

方法：標本は10%ホルマリン緩衝液にて24時間固定し，パラフィン包埋ブロックを作成した．一部の標本では，固定時間が24時間を越えた．4μmの切片を作製し，脱パラフィン後，phosphate-buffered saline（pH 7.2）にて洗浄した．0.3%H_2O_2加メタノールにて内因性ペルオキシダーゼを阻止したのち，非特異的反応を抑えるため，5%正常ヤギ血清を20分間反応させた．1次抗体として，anti-human aldolase C（希釈比1：50）を室温にて60分間反応させた．PBSにて洗浄後，ビオチン化2次抗体を30分間反応させ，次にavidin-

＜1994年1月12日受理＞別刷請求先：岡田　祐二
〒467　名古屋市瑞穂区瑞穂町川澄1　名古屋市立大学医学部第1外科

biotin complex と30分間反応させた[10]．洗浄後，0.03%H_2O_2を含む0.025% diaminobenzidine 溶液にて反応させた．核染色を行い，脱水，透徹，封入した．陰性コントロールは1次抗体のかわりに非免疫正常ウサギ血清を用いるか，2次抗体または3次抗体を省略することによって得られた．

染色結果は陽性細胞数により以下の4グレードに分類した．光学顕微鏡で，切片中の腫瘍細胞に占める陽性腫瘍細胞数の割合が25%未満の症例をグレード1(G1)，25～50%をグレード2(G2)，50%以上をグレード3(G3)，陽性細胞が認められない症例をグレード0(G0)とし，グレード1(G1)以上を陽性と判定した．

有意差の検定はMann-WhitneyのU検定を使用した．

3. 結　果

正常膵十二指腸組織におけるアルドラーゼCの局在：膵組織におけるアルドラーゼCの局在はランゲルハンス島および神経線維に認められた．膵腺房細胞，膵導管上皮には認めなかったが，導管上皮に散在する神経内分泌細胞はアルドラーゼC陽性であった．十二指腸については，腺窩上皮の神経内分泌細胞に染色性を認めた．しかし，十二指腸腺は陰性であった．筋間神経叢，粘膜下神経叢の神経細胞および神経線維には強い染色性を認めた．一部の血管平滑筋にも弱い染色性が認められたが，陰性コントロールにても同様の染色性を認めた．またリンパ球の一部はアルドラーゼC陽性を示した．

Table 1　Expression of aldolase C in endocrine tumors

Case No.	Tumor type	Aldolase C Immunoreactivity (grade)
1	gastrinoma	3
2	insulinoma	3
3	glucagonoma with metastasis	3
4	glucagonoma with metastasis	3
5	non functioning	3
6	non functioning	3
7	non functioning	3
8	non functioning	3
9	non functioning	3
10	non functioning	3
11	insulinoma	2
12	non functioning	2

2.8±0.4(M±SE)

膵内分泌腫瘍におけるアルドラーゼCの発現：12例全例にアルドラーゼCの発現を認め，その平均グレードは2.8±0.4(M+SE)であった(**Table 1**)．

アルドラーゼCの発現は腫瘍細胞の細胞質にびまん性に認められたが，核には認められなかった(**Fig. 1**)．各標本間に多少の染色強度の差が見られたが，固定時間の長い標本(ケース11)は，染色強度がやや低かった．機能性および非機能性腫瘍との間に染色性の差は見られなかった．また転移陽性の2例(ケース3，4)はともにグレード3であった．

Fig. 1　Prominent immunostaining of aldolase C is displayed diffusely in neuroendocrine tumor cells. (×200)

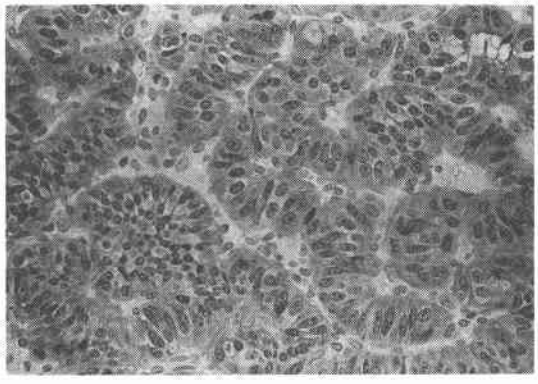

Table 2　Expression of aldolase C in ductal adenocarcinomas

Case No.	Degree of Differentiation	Aldolase C Immunoreactivity (grade)
1	moderate	3
2	well	2
3	moderate	2
4	well	1
5	well	1
6	well	1
7	moderate	1
8	well	0
9	well	0
10	well	0
11	well	0
12	well	0
13	moderate	0
14	moderate	0
15	poor	0

well, moderate, poor, =well-, moderately and poorly differentiated adenocarcinoma, respectively.

膵管癌におけるアルドラーゼCの発現：アルドラーゼCの発現は15例中7例（47%）に認められた（**Table 2**）．その平均グレードは0.7±1.0であり，神経内分泌腫瘍に比べ，有意に低かった（$p<0.001$）．アルドラーゼCの発現を腺癌の分化度により比較した場合，高分化型では平均グレード0.6，中低分化型では1.0であり，分化度の低い腫瘍に，より発現が認められる傾向にあったが，有意差は得られなかった（**Table 3**）．腫瘍腺管は部分的にアルドラーゼCを発現しているものも認められたが，1つの標本内に種々の染色強度の細胞が混在していた（**Fig. 2**）．腫瘍の膵管閉塞によると思われる慢性膵炎例では残存しているラ島にも局在を認めたが，染色性は正常と比べ減弱していた．

4. 考　察

アルドラーゼCは脳型アルドラーゼと呼ばれ，中枢神経系に多量に認められる[1]．しかし，末梢組織におけるアルドラーゼCに関する報告は少ない．我々は末梢の多くの神経内分泌細胞にアルドラーゼCが局在することを報告したが[9]，今回，膵内分泌腫瘍と膵管癌に対し，免疫組織染色を行い，両腫瘍におけるアルドラーゼCの発現について比較し，基礎的な検討をした．

Table 3 Expression of aldolase C in endocrine tumors and ducal adenocarcinomas

tumor type	Grade of immunoreactivity (grade)			
	0	1	2	3
Endocrine tumor	0	0	2	10
Ductal adenocarcinoma	8	4	2	1
well	5	3	1	0
moderate or poor	3	1	1	1

well, moderate, poor, =well-, moderately and poorly differentiated adenocarcinoma, respectively.

Fig. 2 Aldolase C immunoreactivity in negative for pancreatic cancer.（×50）

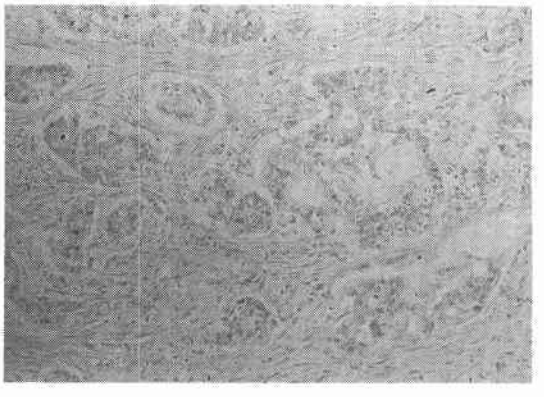

正常膵においては，ランゲルハンス島および神経線維にアルドラーゼCの局在を認めた．十二指腸については，腺窩上皮の神経内分泌細胞および，筋間および粘膜下神経叢に強い染色性を認めた．膵内分泌腫瘍は全例（12/12）がアルドラーゼCを発現しており，その染色性は腫瘍の細胞質にびまん性にに認められた．染色性をG0～G3により評価すると，その平均グレードは2.8±0.4（M±SE）であった．これに対して膵管癌におけるアルドラーゼCの染色性の平均グレードは0.7±1.0であり，内分泌腫瘍との比較で明らかに差があった（$p<0.001$）．

膵管癌と内分泌腫瘍とは治療方針および予後が明らかに異なるため，正確な診断が必要とされる．内分泌腫瘍は一般的に，臨床症状，生化学的検査，画像診断などの情報のもとに，従来の染色法で診断されるが，形態学的診断のみでは正確実な例も散見される．特に内分泌腫瘍でも分化度の低いものは，膵管由来の低分化型腺癌や未分化型腫瘍との鑑別が難しい[11]．そして，異所性の神経内分泌腫瘍の存在や，低分化型腫瘍の膵または膵周囲への転移なども鑑別を困難にする要因である．またKocjanら[12]は膵腫瘍における経皮的針吸引細胞診において，その感受性は86%であったが，膵管型腺癌と内分泌腫瘍との鑑別は困難であったと報告している．最近，術中迅速免疫組織検査が導入され，膵腫瘍の診断率が免疫組織学的手法を用いることで向上したと報告されている[13][14]．

神経および神経内分泌細胞に対する組織化学的または免疫組織学的反応として，銀染色（Grimelius, Fontana-masson染色），chromogranin A[15]，γ-enolase（Neuron-Specific Enolase；以下NSEと略記）[16]，Synaptophysin[17]などが知られており，神経内分泌腫瘍の診断に応用されている．しかし，銀染色は低分化型神経内分泌腫瘍では陽性率は低く[11]，chromograninもインスリノーマなどでは陽性率は低い[15]．またNSEは乳癌[18]，肺癌[19]など非神経内分泌腫瘍にも発現を認められることがあり，いずれも神経内分泌腫瘍に特異的であるとはいえない．より正確な診断のためには，おのおののマーカーの特性をよく理解し，その上で種々のマーカーを選択し組み合わせていくことが重要と思われる．今回我々が研究したアルドラーゼCは膵内分泌腫瘍と膵管癌との鑑別診断における新しいマーカーとして臨床応用の可能性が示唆さ

れた．

脳型アルドラーゼCと呼ばれるサブユニットCは，胎児肝[20]，一部の肺癌[21]や腎癌[22]においては種々の程度に発現されることが報告されている．また今回，一部の膵管癌にも発現することが認められた．神経内分泌腫瘍以外の癌組織におけるアルドラーゼCの発現について，いくつかの推論が考えられる．Schapiraら[20]は，アルドラーゼCは胎児肝組織と低分化肝癌に発現を認めたが，高分化肝癌には発現しなかったと報告している．アルドラーゼCを癌胎児性抗原ととらえ，癌化に伴い，成人型酵素の生成抑制とともに，胎児型酵素の生成抑制が解かれ，胎児性酵素が発現してくると記載している．このことは，中低分化型膵管癌は，高分化型に比べアルドラーゼCの発現が高い傾向があった，という我々の結果とも一致する．また，発癌における嫌気的代謝の亢進により，解糖系酵素であるアルドラーゼの相対的増加を反映している可能性も考えられる．

結論として，アルドラーゼCは正常ラ島細胞と膵内分泌腫瘍の全例にその発現を認め，また膵管癌における染色グレードとは有意な差を示した．アルドラーゼCは膵内分泌腫瘍と膵管癌との鑑別診断において有用であるとともに，ラ島細胞および膵神経内分泌腫瘍に対する免疫組織学的マーカーとして臨床応用が可能であると考えられた．

稿を終えるにあたり，御指導を賜りました各古屋市立大学第1外科品川長夫助教授に深甚なる謝意を捧げます．

文　献

1) Penhoet E, Rutter WJ: Catalytic and immunochemical properties of homometric combination of aldolase subunits. J Biol Chem 246: 318—323, 1971
2) Lebherz HG, Rutter WJ: Distribution of diphosphate aldolase variants of biological systems. Biochemistry 8: 109—121, 1969
3) Haimoto H, Kato K: Highly sensitive enzyme immunoassay for human brain aldolase C. Clin Chim Acta 154: 203—212, 1986
4) Sato S, Sugimura T, Chien TC et al: Aldolase isozyme patterns of human brain tumors. Cancer 27: 223—227, 1971
5) Willson VJC, Graham JG, McQueen INF et al: Immunoreactive aldolase C in cerebrospinal fluid of patients with neurological disorders. Ann Clin Biochem 17: 110—113, 1980
6) Asaka M, Kimura T, Nisikawa S et al: Serum aldolase isozyme levels in patients with cerebrovascular disease. Am J Med Sci 300: 291—295, 1990
7) Kumanishi T, Watabe K, Washiyama K et al: An immunohistochemical study of aldolase C in normal and neoplastic tissues. Acta Neuropathol 67: 309—314, 1985
8) Thompson RJ, Kynoch PAM, Willson VJC: Cellular localization of aldolase C subunits in human brain. Brain Res 232: 489—493, 1982
9) Inagaki H, Haimoto H, Hosoda S et al: Aldolase C is localized in neuroendocrine cells. Experientia 44: 749—751, 1988
10) Su-Ming HSU, Raine L, Fanger H et al: Use of Avidin-Biotin-Perpxidase-Complex (ABC) in immunoperoxidase techniques. J Histochem Cytochem 29: 577—580, 1981
11) Wilander E: Diagnostic pathology of gastrointestinal and pancreatic neuroendocrine tumors. Acta Oncol 28: 363—369, 1989
12) Kocjan G, Rode J, Lees WR: Percutaneous fine needle aspiration cytology of the pancreas. J Clin Pathol 42: 341—347, 1989
13) Ichihara T, Nakao A, Sakamoto J: Application of the immunoperoxidase method for rapid intraoperative pathological diagnosis of panceatic cancer. J Surg Oncol 40: 8—16, 1989
14) Ichihara T, Nakao A, Suzuki Y: Improvement of the rapid immunoperoxidase staining method for intraoperative pethological diagnosis of pancreatic cancer using microwave irradiation. J Surg Oncol 42: 209—214, 1989
15) Lloyd VR, Cano M, Rosa P et al: Distribution of Chromogranin A and Secretogranin I (Chromogranin B) in neuroendocrine cells and tumors. Am J Pathol 130: 296—304, 1988
16) Tapia JF, Polak JM, Barbosa AJA et al: Neuronspecific enolase is produced by neuroendocrine tumors. Lancet 11: 808—811, 1981
17) Gould VE, Wiedenmann B, Lee I et al: Synaptophysin expression in neuroendocrine neoplasms as determined by immunocytochemistry. Am J Pathol 126: 243—257, 1987
18) Vinores SA, Bonnin JM, Rubinstein LJ et al: Immunohistochemical demonstration of neuronspecific enolase in neoplasms of the CNS and other tissues. Arch Pathol Lab Med 108: 536—540, 1984
19) Sheppard NM, Corrin B, Bennett HM et al: Immunocytochemical localization of Neuron Specific Enolase in small cell carcinomas and carcinoid tumors of the lung. Histopathology 8: 171—181, 1984

20) Schapira F, Hatzfeld A, Reuber MD: Fetal pattern of in transplantable hepatomas. Cancer Res 31 : 1224—1230, 1971
21) Ojika T, Imaizumi M, Abe T: Immunochemical and immunohistochemical studies on three aldolase isozymes in human lung cancer. Cancer 67 : 2153—2158, 1991
22) Takashi M, Haimoto H, Kosikawa T: Expression of aldolase C in renal cell carcinoma. Am J Clin Pathol 93 : 631—636, 1990

Expression of Aldolase C in Endocrine Tumors and Ductal Carcinomas of the Pancreas

Yuji Okada, Hiroshi Inagaki[1], Akihiko Iwai[2], Jiro Yura and Tadaaki Eimoto[1]
First Department of Surgery, Second Department of Pathology[1], School of Medicine, Nagoya City University
Department of Surgery, Chita Kousei Hospital[2]

We studied immunohistochemically the expression of aldolase C in 12 endocrine tumors (5 functioning and 7 nonfunctioning tumors) and 15 ductal adenocarcinomas of the pancreas as well as normal pancreatic and duodenal tissues, using monospesific antibodies against human aldolase C. The degree of staining was categorized into four grades, 0 to 3. In normal pancreatic tissues, islet cells and nerve fibers were positive for aldolase C. All endocrine tumors demonstrated diffuse immunostaining of aldolase C, with an average grade of 2.8 ± 0.4 (M ± SE). The expression of aldolase C in ductal carcinomas was significantly lower than that in endocrine tumors,and the average grade was 0.7 ± 1.0. Aldolase C would be useful in differentiating endocrine tumors from pancreatic exocrine cancers, and it is considered to be an excellent biomarker for islet cells and tumors derived from these cells.

Reprint requests: Yuji Okada First Department of Surgery, Nagoya City University School of Medicine
1 Kawazumi, Mizuho-cho, Mizuho-ku, Nagoya, 467 JAPAN