日消外会誌　27（5）：1055～1059，1994年

症例報告

食道多発粘膜内癌を伴い胃内に脱出した有茎性食道偽肉腫の1例

浦和市立病院外科，防衛医科大学校第1病理*
東京医科大学八王子医療センター病院病理部**
大谷　吉秀　戸倉　康之　山藤　和夫　高橋　哲也
愛甲　聡　貴志　和生　藤井　俊哉　勝俣　慶三
河合　俊明*　石井　寿晴**

多発粘膜内癌を伴う腹部食道原発の有茎性偽肉腫を経験したので報告する．症例は60歳の男性．主訴は嚥下障害．近医にて上部消化管造影X線検査で胃の巨大腫瘤を指摘され，当科紹介受診となる．内視鏡検査にて腹部食道を基部とする手拳大の有茎性腫瘤（13×7×6cm）の胃内への脱出を認め，ルゴール染色所見では切歯列28cmから腫瘤茎部まで斑状の不染帯が多発していた．生検では同不染帯に扁平上皮癌，腫瘤には異型性を伴う紡錘形細胞を認めた．手術は右開胸開腹胸部食道全摘（R_2），胸骨後胃管再建術を施行した．扁平上皮癌の深達度は大部分が上皮内（ep），一部粘膜筋板（mm）で第2群リンパ節に転移を認めた．腫瘤には扁平上皮癌からの移行像は認められず，免疫染色，電顕所見から偽肉腫と診断された．多中心性の扁平上皮癌と偽肉腫の併存はまれであり，多発する上皮内癌の一部からの刺激で間質細胞が異常増殖したものと考えられた．

Key words：esophageal cancer，carcinosarcoma，pseudosarcoma

はじめに

同一腫瘍内に癌腫と肉腫様成分が混在した腫瘍は従来より癌肉腫あるいは偽肉腫として報告されてきた．食道をはじめ呼吸器[1]，乳腺[2]，泌尿器科領域[3]などにみられるが，発生頻度は低くまれとされている．今回，広範に多発する食道粘膜癌を伴い，腹部食道に基部を有し胃内に脱出した有茎性偽肉腫の1例を経験したので報告する．

症　例

患者：60歳，男性

主訴：嚥下障害

既往歴：特記すべきことなし．

家族歴：特記すべきことなし．

現病歴：平成4年1月ごろから嚥下時のつかえ感（とくに冷たい水）を自覚するようになった．3月31日近医を受診，上部消化管造影X線検査が施行され，胃上部に巨大な陰影欠損を認めたため4月8日当科紹介受診となる．

入院時現症：身長172cm，体重53kg，眼瞼結膜に軽度の貧血を認めたが，頸胸部に異常はみられなかった．

入院時検査成績：入院時検査成績では貧血（Hb 8.7 g/dl）と白血球増多（13,100/mm³），CRPの上昇（5.8 mg/dl），便潜血反応陽性が認められた．肝機能，腎機能，腫瘍マーカーは正常範囲であった．

単純X線検査所見：胸部単純X線検査に異常はなく，腹部立位X線検査にて左上腹部の胃泡に一致して腫瘤像が認められた．

上部消化管造影X線検査：胸部食道に異常所見はみられず，腹部食道にはひきつれを思わせる所見が認められた．胃体上部にくびれを伴い分葉状を呈する手拳大の腫瘤が認められた（**Fig. 1**）．腫瘤には体位変換により可動性がみられた．

内視鏡検査所見：入院後に行われた上部消化管内視鏡検査では手拳大の有茎性腫瘤が腹部食道を基部として胃内に釣り下がっており，腫瘤の表面は白苔で覆われていた（**Fig. 2a**）．ルゴール染色を行ったところ，腫瘤茎部に不規則な不染帯が認められ，生検の結果は中分化型扁平上皮癌であった．口側食道を精査すると，中部食道から食道胃接合部まで島状に連なるO-IIb，O-IIc様の粘膜不整像が認められた．同部のルゴール染色は淡染から不染であり，不染帯の口側縁は28cm

＜1993年12月8日受理＞別刷請求先：大谷　吉秀
〒160　東京都新宿区信濃町35　慶應義塾大学医学部外科

Fig. 1 Upper GI series showed large bulky mass in stomach

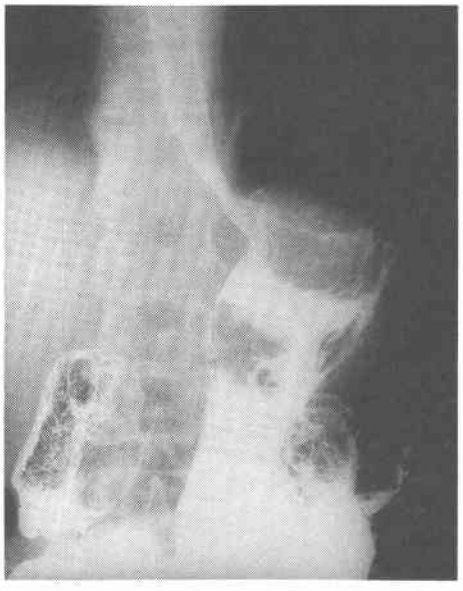

付近で，これらの生検結果はいずれも扁平上皮癌であった（**Fig. 2b**）．腫瘤の部分では上皮が欠損しており，異型性を伴う紡錘形細胞が認められた．

CT所見：胃体部に層状に軽度造影される腫瘤が認められた．

腹部血管造影所見：左胃動脈末梢および胃噴門部付近に新生血管の増生が認められ，実質相では腫瘤濃染像がみられた．

以上より，胸部食道の扁平上皮癌と，腹部食道を基部とした異型性を伴う紡錘形細胞からなる有茎性腫瘤が併存していることから，癌肉腫と診断した．手術はCT上明らかなリンパ節腫大を認めなかったものの，内視鏡検査所見で癌が広範囲であったことと，深達度がmm_3，sm_1の可能性も否定できなかったので，右開胸胸部食道全摘術，リンパ節郭清術の適応と判断した．再建法として主病変が食道であることから胃管再建を予定した．

手術所見：まず右開胸下に胸部食道全摘術を行った．縦隔リンパ節には転移を疑わせる腫大はみられなかった．体位変換後の開腹時所見では胃の口側1/2が腫瘤で満たされており，No. 1，2リンパ節が腫大していた．腫瘤が大きく視野の展開が困難であったので，まず胃上部小彎前壁を長軸方向に約6cm切開，腫瘤を胃外に取り出した後，自動縫合癌を用いて，経食道裂孔的に引き下ろした胸部食道とともに胃上部で仮切離した（**Fig. 3**）．さらにNo. 3，7，8a，9のリンパ節を郭清し，自動縫合器により胃管を作製した．胃管は胸骨後経路にて挙上し，頸部食道と吻合した．

摘出標本肉眼所見：腫瘤は13×7×6cm，充実性，弾性硬で断面は黄白色で均一であった．食道粘膜面にはルゴール染色にて多発する斑状の不染帯が認められた．

病理組織学的所見：連続切片による検討では，食道内に多発する病変の大部分はepであったが，4か所に粘膜筋板への浸潤（mm_3）が認められた（**Fig. 4**）．腫瘤茎部の食道粘膜には深達度mmの扁平上皮癌を

Fig. 2 a) Endoscopy revealed the lobulated tumor suspended from abdominal esophagus. The surface was smooth and coated with fibrin exudate. b) Shallow depressed lesion on middle third of the esophagus was lugol-unstained. The biopsy specimen showed moderately differentiated squamous cell carcinoma.

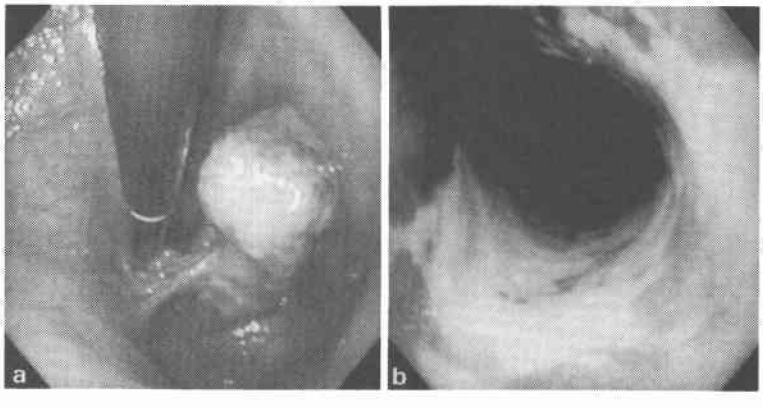

Fig. 3 Together with thoracic esophagus and cardiac region the of the stomach, the mass was resected. The stomach roll was constructed by an ordinary technique using surgical staplers.

Fig. 4 The pathological findings of the resected specimen. The size of the mass was 13×7×6cm. The arrowhead denotes the stalk of the mass.

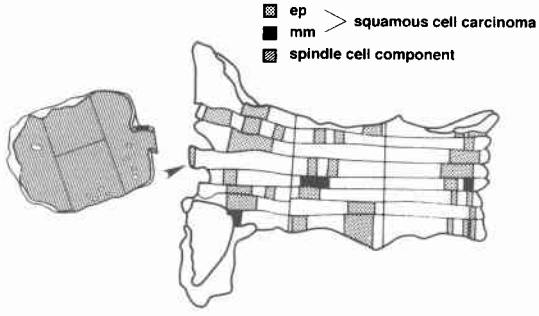

認めた（**Fig. 5a**）．腫瘤の部分には多型性紡錘形細胞の増生と多核巨細胞がみられたが，扁平上皮癌からの移行を思わせる所見はみられず，また骨，軟骨組織への分化も認められなかった（**Fig. 5b**）．

免疫組織化学的所見：腫瘍細胞の由来を確認する目的で，上皮由来の成分を識別する keratin と epithelial membranous antigen（以下，EMA）で染色した．扁平上皮癌と非癌部食道上皮が染色されたが肉腫様部分の細胞は染色されなかった．

電子顕微鏡所見：肉眼様部分の電顕像で紡錘形細胞は desmosome と tonofilament を欠損しており，間葉系細胞の性格を示した（**Fig. 6**）．

以上の所見から食道癌肉腫の3亜型のなかでも偽肉腫と診断した．

術後経過：術後合併症はとくに認められず，術後31日目に補助化学療法として cisplatin 125mg/body を投与後，術後39日目に軽快退院した．1年2か月経過

Fig. 5 a) Intramucosal squamous cell carcinoma at the stalk of the tumor. (10×) b) The tumor was composed of spindle shaped cells, multinucleated giant cells and bizarre tumor cells. Atypical mitosis was observed in the components. (100×)

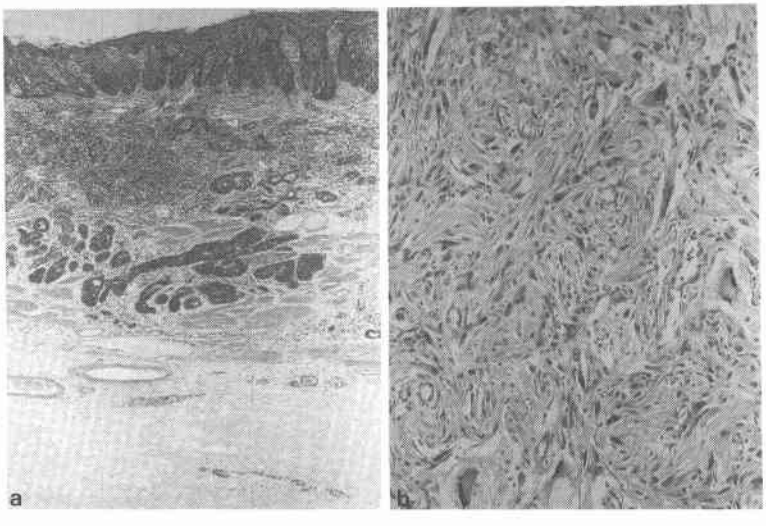

Fig. 6 Electron micrograph of sarcomatous cell showing a deep clefting nucleus and well-developed rough endoplasmic reticulum. No tonofilament was observed between sarcomatous tumor cells.

した現在も再発の兆候はなく，社会復帰している．

考　察

癌肉腫の概念は，1864年にVirchowが別個に発育した上皮由来の腫瘍と間葉系細胞由来の腫瘍がひとつの腫瘍塊となったものをcarcinosarcomaと称したことに始まる．その定義についてこれまでさまざまな議論がされてきたが，現在では上皮性の癌腫の部分と腫瘍性あるいは腫瘍類似の像を呈する間葉系成分の両者からなる腫瘍の総称とされている[4]．さらに組織学的に次の3つの亜型に分類される．すなわち，1）いわゆる癌肉腫（so-called carcinosarcoma）：紡錘細胞は癌細胞の紡錘形化によると考えられるもので，上皮性部分と間葉系部分に移行像がみられる．2）偽肉腫（pseudosarcoma）：間葉系成分は間質細胞の異常な反応性増殖によると考えられるもので，上皮性部分からの移行像は認められない．3）真性癌肉腫（true carcinosarcoma）：間葉系成分は真の間葉系腫瘍で，癌腫成分との間に移行はみられない．

自験例では肉腫様部分の光顕的観察で核の異型性を伴う紡錘形細胞を認めたものの，真の肉腫にみられる骨，軟骨などへの分化はみられなかった．また扁平上皮癌からの移行像はなく，免疫染色では肉腫様部分ではEMA，Keratinともに陰性で，電顕的観察でもtonofilamentやdesmosomeは欠損しており，上皮系由来を示唆する所見は得られなかった．これらより，肉腫様成分は上皮系細胞に由来するものではなく，扁平上皮癌が刺激となって反応性に間葉系細胞が増殖し腫瘤を形成した可能性が高いと判断し，癌肉腫の3つの亜型のうち「偽肉腫」と診断した．

食道の肉腫様病変を一括すると，本邦では1929年の水掛[5]の報告以来すでに100例を越える報告があるが，その頻度は食道悪性腫瘍全体の0.56%から2.5%といわれている[6][7]．力武ら[8]の集計によると年齢は26歳から86歳（平均60.7歳），性別は約5：1と男性に多く，好発部位は一般の食道癌と同様胸部中部食道である．自験例のごとく腹部食道に基部をもつものは1.5%と極めてまれである．腫瘤に随伴する扁平上皮癌の深達度はsmまでの症例が半数以上を占め，腫瘤の大きさは，最小1.2cmから最大17.2cmまで分布しているが10cmを超える症例は文献的に検索しえた51例中8例（16%）のみであったと報告されている[8]．肉眼形態について浜辺ら[7]は検索しえた67例中62例（92.5%）は有茎もしくは無茎のポリープ状腫瘤であったと述べている．

自験例は有茎性で胃内に脱出するほどの大きな腫瘤（長径13cm）であるにもかかわらず，腫瘤茎部周辺の扁平上皮癌の深達度が粘膜筋板（mm）までに留まっていた点が興味深い．Sasajimaら[9]は経過を追跡しえた食道偽肉腫の腫瘍径のdoubling timeを算出し，2.2か月としている．自験例においても急速に肉腫様腫瘤が形成された可能性があるが，硬い充実性腫瘤が中心部の壊死や出血を伴うことなく，短期間に手拳大まで増大することは特異な経過と思われた．

扁平上皮癌の広がりについては，偽肉腫に随伴するものの多くは肉腫様腫瘤の周辺にみられることが多いとされているが，自験例では粘膜内癌が広範に多発していた．食道多発癌の頻度に関して，井手ら[10]は977例の食道癌切除例のうち多発癌は4.1%であったと述べている．自験例では各癌病巣間に正常粘膜が介在しており，さらに粘膜固有層に扁平上皮癌の連続浸潤像は認められず，粘膜内癌の発生は多中心性であったとみなしうる．

上皮由来の癌細胞がどのような機序で間葉系細胞の異常な増殖を促しているのかは細胞生物学的にも興味深い点であるが，多発する表在癌と接触する間葉系細胞のうち，腹部食道においてのみ選択的に肉腫様の反応性増殖がみられたことは，腫瘍の発生機序を推測するうえでも興味深い．肉腫様成分の由来については，免疫組織学的な詳細な検討から間葉系細胞のなかでも筋線維芽細胞が癌腫の誘導により腫瘤を形成するといわれている[11]．

食道の隆起性病変の鑑別診断として，良性のものでは平滑筋腫，脂肪腫や筋線維腫などがあり，悪性腫瘍

では扁平上皮癌，Barrett 上皮から発生した腺癌，さらに間葉系の腫瘍として平滑筋肉腫，リンパ腫，悪性黒色腫などが挙げられる．自験例ではルゴール染色で併存する扁平上皮癌が発見されたが，隆起やポリープ状を呈する食道病変に対しては腫瘍の部分のみに気を取られることなく，広い範囲にわたる色素内視鏡を併用した詳細な観察が肝要と思われた．

食道粘膜内癌のリンパ節転移について Endo ら[12]による切除例1,584例の集計では深達度 ep で0％，mm では6.7％とされている．自験例では深達度 ep 一部 mm であるにもかかわらず第2群リンパ節（No. 3, No. 7)に転移を認め，高い生物学的悪性度を有していると思われた．偽肉腫に対する手術術式や補助化学療法については，通常の食道扁平上皮癌に準じた対応が必要と考える．

稿を終えるにあたり，本論文のご校閲をいただいた慶應義塾大学医学部外科学教室安藤暢敏講師に深謝いたします．なお，本論文の要旨は第55回日本消化器内視鏡学会関東地方会にて発表した．

文　献

1) Heremans A, Verbeken E, Deneffe G et al: Carcinosarcoma of the lung. Report of two cases and review of the literature. Acta Clin Belg 44：110—115, 1989
2) Meis JM, Ordonez NG, Gallager HS: Sarcomatoid carcinoma of the breast: An immunohistochemical study of six cases. Vichows Arch A Pathol Anat Histopathol 410：415—421, 1987
3) Quay SC, Proppe KH: Carcinosarcoma of the prostate: Case report and review of the literature. J Urol 125：436—438, 1981
4) 食道疾患研究会編：臨床・病理　食道癌取扱い規約．第8版．金原出版，東京，1992, p44—45
5) 水掛　諒：食道カルチノザルコームの1例．日病理会誌　19：763—765, 1929
6) Suzuki H, Nagayo T: Primary tumors of the esophagus other than squamous cell carcinoma-Histologic classification and statistics in the surgical and autopsied materials in Japan. Int Adv Surg Oncol 3：73—109, 1980
7) 浜辺　豊，佐藤美晴，小谷陽一ほか：肉腫様組織成分を伴った食道癌について—自験例5例と癌肉腫・偽肉腫としての本邦報告例63例の検討．外科治療　52：255—264, 1985
8) 力武　浩，富田裕輔，山名秀明ほか：食道の“いわゆる癌肉腫”の6例—生物学的特性と生体の免疫応答に関して．癌と研　69：483—488, 1992
9) Sasajima K, Taniguchi Y, Morino K et al: Rapid growth of a pseudosarcoma of the esophagus. J Clin Gastroenterol 10：533—536, 1988
10) 井手博子，遠藤光夫：食道腫瘍の臨床病理．医学書院，東京，1984
11) 森崎善久，島　伸吾，後藤正幸ほか：肉腫様成分を伴った食道癌の5例—とくに免疫組織学的検討．癌の臨　38：739—746, 1992
12) Endo M, Yoshino K, Kawano T: Analysis of 1.125 cases of early esophageal carcinoma in Japan. Dis Esophagus IV：71—76, 1991

A Case of Pedunculated Pseudosarcoma Arising from the Abdominal Esophagus Concomitant with Multifocal Superficial Cancer of the Esophagus

Yoshihide Otani, Yasuyuki Tokura, Kazuo Yamafuji, Tetsuya Takahashi, Satoshi Aiko, Kazuo Kishi, Syunya Fujii, Keizo Katsumata, Toshiaki Kawai* and Toshiharu Ishii**
Department of Surgery, Urawa Municipal Hospital
*First Department of Pathology, National Defense Medical College
**Department of Pathology, Hachioji Medical Center, Tokyo Medical College

A 60-year-old man with a three-month history of vague symptoms of dysphagia was admitted to Urawa Municipal Hospital on April 8, 1992. Upper gastrointestinal barium examination revealed a bulky mass (13×7×6 cm) occupying the upper half of the stomach. Endoscopy revealed a large pedunculated tumor arising from the abdominal esophagus and suspended into the stomach. Lugol staining method disclosed multiple superficial lesions on the middle and lower third of the esophagus. Biopsied specimens revealed spindle-shaped sarcomatous cells in the bulky mass and multifocal squamous cell carcinoma in the esophagus. Thoracic esophagectomy with lymph node dissection and gastric tube reconstruction was performed. Based on immunohistochemical and electron microscopic findings, the tumor was diagnosed as spindle cell carcinoma (pseudosarcoma). The involvement of squamous cell carcinoma in pericardiac and celiac lymph nodes was observed. After postoperative adjuvant chemotherapy using cisplatin (125 mg/body), the patient was discharged on 39th postoperative day. Fourteen months have passed without recurrence since the operation.

Reprint requests: Yoshihide Otani　Department of Surgery, School of Medicine, Keio University
35 Shinanomachi, Shinjuku-ku, Tokyo, 160 JAPAN