日消外会誌　27（5）：1060～1064，1994年

挙上胃管にシャント術を加えた胃静脈瘤合併胸部食道癌の1例

北海道大学医学部第2外科，同　形成外科*，北海道消化器科病院**
奥芝　俊一　加藤　紘之　郷　仁
金谷聡一郎　道家　充　下沢　英二
井川　浩晴*　宮坂　史路**　堀田　彰一**

食道胃静脈瘤に対し，内視鏡的硬化療法（endoscopic injection sclerotherapy）を施行し，経過観察中に食道癌を認めた症例につき術式上の工夫を加えたので報告する．症例は54歳の男性．1988年8月，食道静脈瘤破裂に対しEISにて止血した後，5か月にわたり頻回の追加治療を受けた．その後，経過観察していたが，1991年5月，食道内視鏡検査で下部食道（Ei）に発赤を認め，生検を行った結果，扁平上皮癌(深達度ep)の診断でレーザー治療を受けた．1992年1月，Eiに再び癌を認めたため，手術目的で入院となった．術前内視鏡では，食道静脈瘤は改善されていたが，胃静脈瘤を認めた．非開胸食道抜去，胸壁前胃管再建に短胃静脈―外頸静脈吻合を加えた結果，胃管鬱血，静脈瘤の増悪に対処しえて良好な予後が得られた．

Key words：esophago-gastric varices esophageal cancer，shunt operation

はじめに

近年，食道静脈瘤に対する治療の第一選択として，広く内視鏡的硬化療法(endoscopic injection sclerotherapy：以下，EISと略記）が試みられるようになり，各施設での症例数も増加している．それにつれEIS施行後の食道癌症例の報告[1]も散見するようになった．今回，当科で経験したEIS施行後の食道癌症例に対し，食道癌根治術とともに門脈圧亢進症にも対処しうる術式の工夫を加えたので報告する．

症　例

患者：54歳，男性

主訴：無症状

家族歴：特記すべきことなし．

既往歴：1987年肝硬変で入院加療

現病歴：1988年8月に食道静脈瘤破裂で他院にて5か月にわたり，EISを7回施行され，再破裂は防止されていた．3年後の食道静脈瘤のfollow upの際，内視鏡検査で下部食道に発赤を認め，生検で食道扁平上皮癌の確定診断を受けた．内視鏡所見からは表在食道癌で基礎疾患に肝硬変があるため，レーザー治療が試みられた．レーザー治療終了16か月後に再び癌が認められ，当科入院となった．

＜1993年12月8日受理＞別刷請求先：奥芝　俊一
〒060　札幌市北区北14条西5丁目　北海道大学医学部第2外科医局

上部消化管造影：食道静脈瘤は認められないが，胃上部に静脈瘤を認めた．なお，食道癌は描出できなかった．

内視鏡検査：食道には静脈瘤は認められず，EISの有効性が確認されたが，胃に関しては噴門部中心に静脈瘤が認められた(**Fig. 1a**)．また，門歯より30cmに発赤を認めた．同部はルゴール染色では径約1cmの不染帯として認められ，以前のEIS穿刺部に近接していた（**Fig. 1b**)．

内視鏡的超音波検査（endoscopic ultrasonography)：粘膜層のわずかな隆起を認めるが層構造は保たれており，深達度はepないしはmmと診断した．

血管造影：上腸間膜動脈静脈相で明らかな遠肝路は認めないが，脾動脈造影の静脈相では，後胃静脈から噴門部にかけ胃静脈瘤を認め，spontaneous splenorenal shuntとともに下横隔膜静脈を介し下大静脈へのシャントが描出された（**Fig. 2**)．

手術：レーザー治療に抵抗する早期食道癌症例として1992年3月，非開胸食道抜去，胸壁前経路で頸部食道胃管吻合を施行した．また，静脈瘤を伴う胃管に対しては，積極的に胃管の鬱血を防ぎ，遠隔期の静脈瘤の再発に対処する工夫として短胃静脈と左外頸静脈とを顕微鏡下に吻合した（**Fig. 3a，b**)．

術後内視鏡検査：胃管の静脈瘤は術前に比べ，張りは軽減し，出血と関係が深いRed Color sign[2]は認め

Fig. 1 a: Endoscopic pictures of the stomach. There was a numerous gastric varices in cardia. b: Endoscopic pictures of the esophagus. There was a granular redish lesion in the lower esophagus.

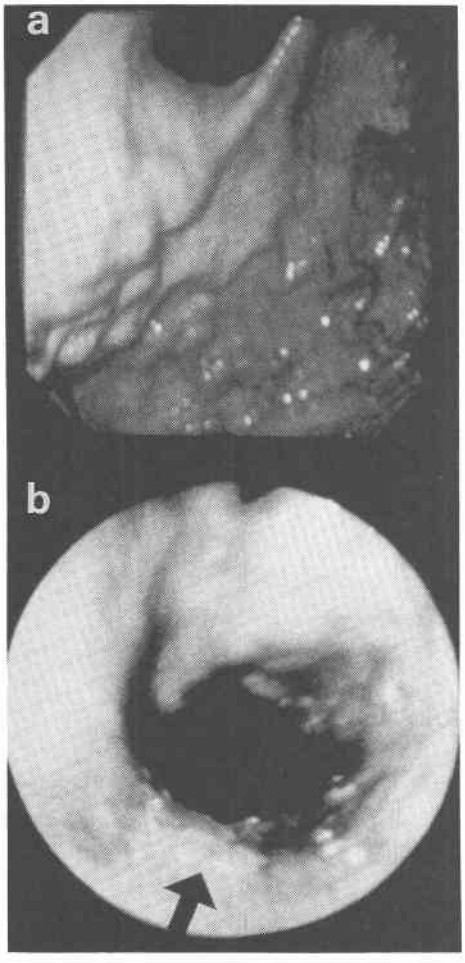

なかった.

術後血管造影：上腸間膜動脈静脈相で遠肝性に右胃大網静脈が胸壁前を経由し，胃管に伴走しながら頸部にまで達している（**Fig. 4a**）．遠肝性に逆流してきた血流は短胃静脈を経由して左外頸静脈へ流れている（**Fig. 4b**）.

術後経過：術後約1年経過するが，静脈瘤の再発は認められない.

考　察

EISは1939年にCrafoordら[3]によって報告されて以来，一時は忘れ去られた治療法であったが，内視鏡の進歩とともに急速に普及し，近年では食道胃静脈瘤治療の第1選択とする施設がほとんどである．一方，EISの遠隔期の成績に関しては，まだ歴史的に日が浅く十分な評価を下すまでには至っていないことも事実である．そのため，EIS後の頻回な内視鏡検査が必要とされ，これに伴い詳細な食道病変の拾い上げが行われてきた．その結果，最近ではEIS後の食道癌の報告も散見され，本邦では自験例を含め，この7年間に7例が報告されている[1)3)~7)]（**Table 1**）．これらの報告をみてみると，食道癌の発生と硬化剤との明確な因果関係を認めた症例はなく，硬化剤自体の発癌性の報告も見当たらない．従来より食道癌の病因として慢性の刺激が1つの誘因と考えられており，香辛料，アルコール，タバコなど粘膜刺激の強いものが食道癌発生のリスクを高めているといわれている．EISの静脈瘤止血効果は食道壁内に注入された硬化剤による急性炎症，潰瘍形成，その後の同部の線維化により期待できるわけだが，その点で硬化剤そのものよりも注入後にみられる組織の器質化，瘢痕化になんらかの慢性刺激が加わることで癌の発生母地となる可能性を指摘している報告[8]がみられる．従来，局所の刺激による食道癌発生には，25～45年が必要といわれているが，一方では患者自身の発癌のpotentialityを問題にし，塩酸服用後1年の早期に食道癌の発生をみた報告もある[9]．自験例ではEISを計7回施行し，EIS穿刺部に近い部位より癌が発生していた．EISがなんらかの刺激になった可能性は否定できないが，硬化剤による発癌の可能性が

Fig. 2 Venous phase of splenic artery shows a shunt from posterior gastric vein to inferior vena cava via a subphlenic vein.

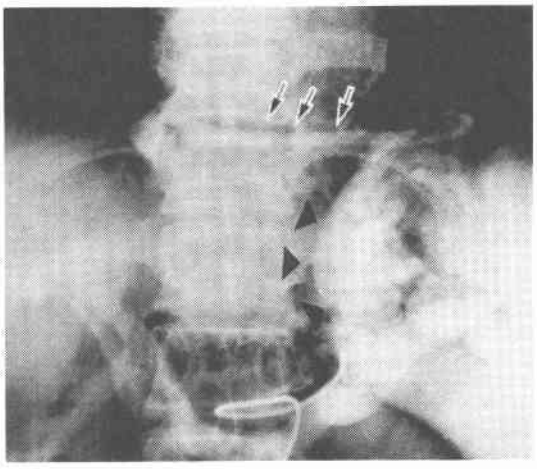

Fig. 3 Schematic drawing of operation. Operative view shows a shunt from short gastric vein via left jugular vein.

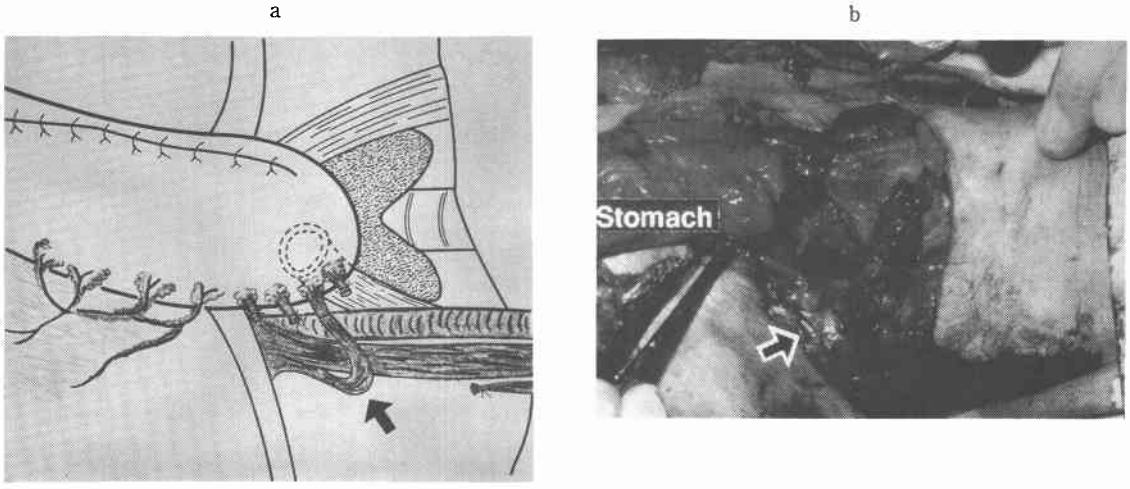

Fig. 4 a : Postoperative portal phase of superior mesenteric artery shows a right gastroepiploic vein along gastric tube. b : In left cervical region, late venous phase of superior mesenteric artery shows a shunt from right gastroepiploic vein via left jugular vein to superior vena cava.

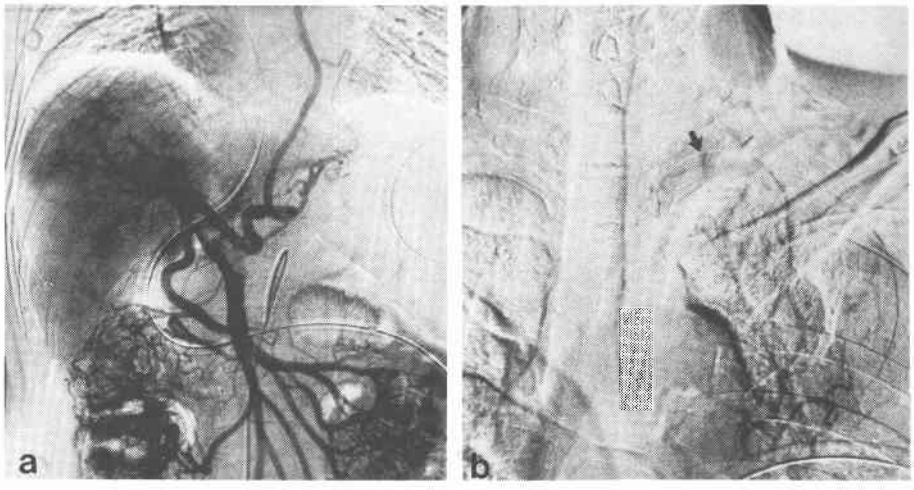

少ないこと，初回EISから食道癌を認めるまでの期間が34か月と短いことを考えると，やはりEISとは関係なく食道癌が発生したと考えたほうが妥当である．次に治療面からみてみると，治療法に言及していない1例を除いた本邦報告例6例では放射線療法のみが1例，手術施行例は自験例を含め5例であった（**Table 1**）．実際，肝機能障害の程度と手術侵襲との兼ね合いで手術適応となる症例は限られるが，EIS後のきめ細かいfollow upで発見されることを考えると比較的早期の根治できる症例が多いと思われる．

早期食道癌であれば，レーザーで焼灼したり，内視鏡的に粘膜切除を試みることも可能であるが，自験例の場合は肝障害は軽度でかつレーザー治療後の再発であること，粘膜切除による静脈瘤からの出血の懸念があったことから手術療法を選択した．これまで報告された手術施行例では食道再建には胃管を用いている報告が多いが，胃静脈瘤を伴う胃管に配慮した報告はみられない．胃静脈瘤を有する胃管は静脈瘤を郭清する

Table 1 Cases of esophageal carcinoma detected after EIS for esophageal varices in Japan

No.	Auther	Year	Age Sex	Period of times from initial EIS (months)	Therapy (reconstruction)
1.	UMEKITA	1985	53 M	30	Bypass op : colon
2.	INOUE	1985	57 M	7	Radical op : stomach
3.	NAKAMURA	1988	55 M	6	Radical op : stomach
4.	NONAKA	1989	61 M	49	Radical op : ?
5.	SATOH	1990	58 M	6	Radiation
6.	SATOH	1990	51 M	?	?
7.	OKUSHIBA	1993	54 M	34	Radical op : stomach with shunt op

ことにより胃管先端部の血行障害を起こす可能性が高いため静脈瘤の処理はなかなか困難である．一方で左胃動脈を切離することにより胃管の流入血量が減少し，静脈瘤の改善が期待できる可能性もある．自験例では胃管作成後も，静脈怒張を認め，静脈の鬱滞によると思われる胃管先端の色調不良を認めたが，シャントの作成により静脈怒張の軽減と胃管の色調の改善を認めた．門脈圧亢進症を有する消化管では正常な門脈圧の消化管よりも静脈の鬱滞をともない，術直後では静脈鬱滞に伴う縫合不全，長期的には静脈瘤の増悪を引き起こす可能性が高い．また，早期食道癌であれば，予後良好と思われ，長期的な静脈瘤の再発，再出血の予防を考慮した術式の工夫が望まれる．静脈瘤再出血時にEISで止血を試みることはできるが，シャントの作成により術直後の静脈鬱滞の改善と長期的には静脈瘤再発の予防が可能である．作成したシャントから多量の門脈血の逸失を引き起こすようだと長期的には肝機能を悪化させる可能性があるため，自験例ではこの点を考慮して短胃静脈を外頸静脈に吻合することにした．短胃静脈を使用することにより門脈血は胃壁を介して体循環にシャントされることになる．このことは左胃大網静脈を直接吻合するよりも組織抵抗，血管口径の上で有利であり，多量の門脈血の体循環への逸出を防ぐことができた．術後の内視鏡検査では胃管の静脈瘤および静脈鬱滞は改善していた．また，術後1年目の血中アンモニア値は正常範囲で保たれており，現在のところ程よいシャントとなっていると思われた．今後も肝機能の推移を長期にわたり観察する必要があるが，門脈圧亢進症，食道胃静脈瘤を有する食道切除再建に対し積極的なシャントルートの作成が静脈瘤，静脈鬱血の改善に意義あるものと思われた．

文　献

1) 佐藤隆啓，渡辺雅男，夏井清人ほか：内視鏡的硬化療法施行後食道癌を続発した食道静脈瘤の2例．消内視鏡　2：801—806，1990
2) 日本門脈圧亢進症研究会：食道静脈瘤内視鏡所見記載基準．肝臓　21：779—783，1980
3) Crafoord C, Frenckner P : New surgical treatment of varicose veins of the esophagus. Acta Otolaryngol 27：422—429，1939
4) 梅北信孝，出月康夫，川崎誠治ほか：内視鏡的硬化療法施行約2年後に食道癌を併発した食道静脈瘤症例の1剖検例．日消病会誌　82：1761—1764，1985
5) 井上林太郎，池田英雄，日高令一郎ほか：食道静脈瘤硬化療法中に発見された早期食道癌の1例．Gastroenterol Endosc 27：1772—1776，1985
6) 中村隆二，渡辺正敏，杉村好彦ほか：内視鏡的硬化療法施行後6ヵ月に早期食道癌が続発した食道静脈瘤の1例．癌の臨　34：1190—1194，1988
7) 野中由紀子，吉田　肇，松本恭弘ほか：食道静脈瘤硬化療法後に発見された早期食道癌の1例．消内視鏡の進歩　34：240—243，1989
8) 荒川正博，松本新一，鹿毛政義ほか：食道静脈瘤に対する硬化療法施行後，比較的長期生存した3症例の病理所見について．肝臓　26：530—534，1985
9) Kirviranta UK : Corrosion carcinoma of the esophagus. 381 cases of corrosion and 9 cases of corrosion carcinoma. Acta Otolaryngol 42：89—95，1952

A Case of Early Esophageal Carcinoma Developed after Endoscopic Injection Sclerotherapy for Esophageal Varices

Shunichi Okushiba, Hiroyuki Katoh, Megumi Goh, Souichirou Kanaya, Mitsuru Dohke, Eiji Shimozawa, Hiroharu Igawa, Fumiji Miyasaka and Shouichi Horita
Second Department of Surgery, Department of Plastic Surgery, Hokkaido University, School of Medicine, Hokkaido Gastroenterology Hospital

A 54-year-old man with liver cirrhosis underwent endoscopic injection sclerotherapy (EIS) in October 1988. Thirty four months later, endoscopic examination showed an irregular red lesion in the thoracic esophagus (Ei). Biopsy revealed squamous cell carcinoma (depth: ep or mm). He had undergone laser coagulation, but he was pointed out recurrence in the same region of the esophagus (Ei) one year later. We performed esophagectomy without thoracotomy, and reconstructed using the gastric tube. As he had portal hypertension and the numerous gastric varices, we performed added operation, which was shunt procedure (short gastric vein-external jugular vein astomosis) to prevent congestion of the gastric tube and rupture of gastric varices in the future.

Reprint requests: Shunichi Okushiba　Second Department of Surgery, Hokkaido University, School of Medicine
Kita 14-jo, Nishi 5-chomc, Kita-ku, Sapporo City, 060 JAPAN